Mundgesundheit bei krebskranken Kindern

In der Schweiz erkranken pro Jahr rund 300 Kinder und Jugendliche vor dem 15. Lebensjahr an Krebs. Die häufigsten Tumoren im Kindesalter sind Leukämien (32%), gefolgt von Hirntumoren (23%) und Lymphomen (12%) (1). Knapp die Hälfte der Betroffenen ist 4 Jahre alt oder jünger. Die 5-Jahres-Gesamtüberlebensrate liegt heutzutage dank innovativen Therapieansätzen bei 85 Prozent. Die Mundgesundheit ist generell wichtig, vor allem auch bei krebskranken Kindern.

Von Tamara Diesch-Furlanetto und Cornelia Filippi

Zu Beginn der onkologischen Behandlung muss ein zahnärztlicher Status aufgenommen werden (1). Bestehende Karies, welche vor allem bei Kleinkindern als «early childhood caries» (ECC) oder als Schoppenflaschenkaries bekannt ist, kann der Nährboden für systemische Infektionen sein, mit der Folge, dass die Therapie verschoben werden muss. Falls aufgrund schwerwiegender Karies Zähne notfallmässig entfernt werden müssen, sollte dies aufgrund der eingeschränkten Immunabwehr unter einer antibiotischen Prophylaxe durchgeführt werden. Eine Knochenheilung benötigt generell 7 bis 10 Tage. Durch die Chemotherapie kommt es jedoch zu einer Verzögerung der Wundheilung. Wird die Wundheilungsphase nicht eingehalten, zum Beispiel weil die onkologische Therapie nicht verzögert werden darf und eine notfallmässige Extraktion nötig ist, kann es im schlimmsten Fall zur Osteonekrose kommen.

Die Mehrzahl der onkologisch erkrankten Kinder hat jedoch wie die Allgemeinbevölkerung ein kariesfreies Gebiss oder nur eine geringe Kariesaktivität. Um eine Kariesentstehung zu minimieren oder zu verhindern, ist es wichtig, dass Patienten und Eltern über eine angepasste Mundpflege informiert werden (2, 3). Seit 2012 werden pädiatrische onkologische Patienten und ihre Eltern am Universitären Kinderspital beider Basel (UKBB) systematisch vom geschulten Pflegepersonal instruiert. Wichtig ist dabei, dass eine weiche Zahnbürste verwendet wird, Mundspülungen mehrfach täglich erfolgen und eine fluoridhaltige Zahnpasta verwendet wird. Die Mundpflege wird seit Einführung des Programms von den Eltern und Patienten in die tägliche Routine integriert und während des Spitalaufenthalts regelmässig von Pflegefachangestellten abgefragt. Diese Beobachtungen zeigen, dass durch das Zähneputzen mehr Selbstsicherheit der Bezugspersonen entsteht, die bei den kleineren Patienten einen aktiven Teil der Gesundheitsbetreuung übernehmen können. Aber auch die Mund- und die Zahnpflege selbst haben positive Effekte. So werden Speicheldrüsen aktiviert und die Nebenwirkungen von Chemotherapien, die zu Mundtrockenheit und damit verbundene Folgen führen, reduziert.

Mukositis und enorale Infektionen

Die Mundschleimhaut kann als Folge der onkologischen Therapie eine Mukositis entwickeln. Mukositiden treten bei etwa 40 Prozent der Kinder mit einer Standardchemotherapie auf. Kommt es zu einer Bestrahlung der Kopfpartie, steigt die Inzidenz auf 80 Prozent (1, 4–6). Die Mukositis wird nach klinischem Schweregrad in 4 Stufen eingeteilt (Grad 1–4). Grad 3 bis 4 sind schwere Formen und erfordern häufig eine Morphintherapie.

Aufgrund der immunsuppressiv wirkenden Therapie entwickeln die Patienten opportunistische enorale Infektionen (Pilze, Bakterien oder Viren) (7). Das klinische Bild kann aufgrund der Neutropenie atypisch sein (8). Eine lokale Therapie mit Nystatin kann versucht werden, je nachdem braucht es aber eine systemische Therapie mit Amphotericin B zur Eradikation der Keime. Die Multinational Association of Supportive Care in Cancer (MASCC) empfiehlt im Rahmen der Mukositisprophylaxe, die orale Hygiene bei Chemotherapie (9), hämatopoetischer Stammzelltransplantation (HSCT) (10) und Radiotherapie im Kopf- und Halsbereich (11) täglich durchzuführen. Manchmal muss jedoch die korrekte Mundpflege während intensiver Chemotherapie wegen enoraler Schmerzen ausgesetzt werden. Gewisse Alkaloide, wie zum Beispiel Vincristin oder Vinblastin, können Kieferschmerzen mit Ausstrahlung in die Zähne auslösen. Diese Schmerzen sind meist transient und sistieren nach Beendigung der

Abbildung 1: Klassischerweise tritt eine Karies als Medikamentenfolge der onkologischen Therapie zunächst am Zahnfleischrand auf, was nicht nicht immer durch regelmässige Zahnpflege verhindert werden kann.

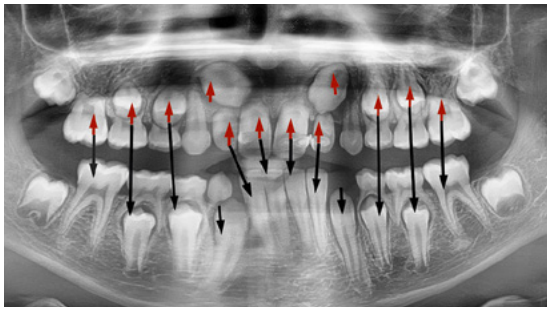

Abbildung 2: Folgen der Chemo- und der Radiotherapie. Die Behandlung erfolgte im Alter von 4 Jahren. Im Alter von 9 Jahren werden die Wurzeln der Oberkieferzähne im Vergleich zum Unterkiefer nicht weiter gebildet.

Chemotherapie (1). Mit Aussetzen der Zahnpflege steigt das Infektionsrisiko durch die ungebremste Vermehrung der Mundkeime.

Speichelmangel

Infektionen sind häufig als Folge von Speichelmangel zu beobachten. Speichel hat eine Spülfunktion und entfernt Nahrungsreste, verdünnt Säuren oder puffert sie ab und enthält antimikrobielle Bestandteile. Das Wachstum unerwünschter Bakterien, Viren oder Pilze wird dadurch gebremst. Speichel ist ein Schutzmechanismus für die Zähne, solange der bakterielle Zahnbelag eine gewisse Dicke nicht überschreitet. Wenn die Speichelmenge reduziert ist, fehlt dieser körpereigene Schutzmechanismus. Nicht jede Reduktion der Speicheldrüsenaktivität nach onkologischer Behandlung wird bemerkt, weil eine Xerostomie oft nur bei subjektiv empfundener Mundtrockenheit der Patienten diagnostiziert wird (8, 12). Es kann auch zu einer dauerhaften Schädigung der Speicheldrüsen kommen. Dies sollte in spezialisierten Zahnarztpraxen oder Kliniken durch ein sehr einfaches Messen der Speichelflussrate ermittelt werden. Eine Behandlung ist dann indiziert, wenn es für den Patienten unangenehm wird, weil es zu Mundbrennen kommt, das Trockenheitsgefühl das Sprechen beeinflusst oder in der Folge Zahnerkrankungen auftreten (*Abbildung 1*). Für Betroffene, Angehörige und Interessierte stehen Fachinformationen zur Verfügung (13).

Zusätzliche Folgeschäden

Man darf nicht vergessen, dass sich die am häufigsten betroffenen Kinder in der Phase des Zahn- und Kieferwachstums befinden. Deshalb treten bei Kindern zusätzliche Folgeschäden auf. Spätfolgen einer onkologischen Behandlung können sich in erhöhter Kariesentwicklung im Milchgebiss mit Platzmangel für die bleibenden Zähne und in Zahnfehlbildungen wie zum Beispiel Schmelzhypoplasien und Mikrodontien oder auch Kieferfehlentwicklungen zeigen (14–16). Die applizierte Chemotherapie, wie zum Beispiel Anthrazykline, nehmen dabei direkt Einfluss. Wie der Fall eines 9-jährigen Jungen zeigt, kann die Zahnentwicklung so stark gestört werden, dass das Wurzelwachstum nicht mehr weitergeht (*Abbildung 2*).

Die eigenen Zähne sollten jedoch mindesten bis zum Alter von 25 Jahren erhalten werden, denn erst im ausgewachsenen Kiefer lassen sich Implantate setzen. Gehen die Zähne verloren, reagiert der Körper sofort mit Knochenabbau. Je früher im Leben dies stattfindet, desto schwieriger wird eine prothetische Versorgung. Auch der Ersatz mit einer Zahnprothese benötigt einen stabilen Knochen. Überdies ist nicht zu leugnen, dass die Lebensqualität mit eigenen Zähnen deutlich über derjenigen liegt, die man mit einer Zahnprothese hat. Aus diesem Grund sollte der Zahnverlust nach Möglichkeit vermieden werden. Dies ist jedoch nur mit einer engmaschigen zahnmedizinischen Betreuung vor, während und nach einer onkologischen Behandlung und einem entsprechenden Pflegeprogramm möglich.

Da die Kinder im frühen Lebensalter eher vom Pädiater als in der Zahnarztpraxis gesehen werden, sollte die Zahn- und Mundpflege bei gesunden Kindern ab dem Durchbruch der ersten Zähne aktiv empfohlen werden.

Korrespondenzadresse:
Dr. med. Tamara Diesch-Furlanetto
Leitende Ärztin
Fachärztin für Kinder- und Jugendmedizin
mit Schwerpunkt Pädiatrische Hämatologie/Onkologie FMH
Universitäts-Kinderspital beider Basel
Spitalstrasse 33, 4031 Basel
E-Mail: tamara.diesch@ukbb.ch

Die Abbildungen wurden von den Autorinnen zur Verfügung gestellt.

Interessenlage: Der Autorinnen erklären, dass keine potenziellen Interessenkonflikte im Zusammenhang mit diesem Artikel bestehen.

Literatur:
1. Guideline on Dental Management of Pediatric Patients Receiving Chemotherapy, Hematopoietic Cell Transplantation, and/or Radiation Therapy. Pediatr Dent. 2016;38(6):334-342.
2. Hartnett E, Krainovich-Miller B: Preventive Dental Care: An Educational Program to Integrate Oral Care Into Pediatric Oncology. Clin J Oncol Nurs. 2017;21(5):611-616.
3. Levin L, Bilder L, Borisov O: Improving oral hygiene skills among children undergoing treatment at the haemato-oncology department – an interventional programme. Int Dent J. 2015;65(4):211-215.
4. Curra M et al.: Chemotherapy protocols and incidence of oral mucositis. An integrative review. Einstein (Sao Paulo). 2018;16(1):eRW4007.
5. Peterson DE et al.: Management of oral and gastrointestinal mucositis: ESMO Clinical Practice Guidelines. Ann Oncol. 2011;22 Suppl 6:vi78-84.
6. Chaudhry HM et al.: The Incidence and Severity of Oral Mucositis among Allogeneic Hematopoietic Stem Cell Transplantation Patients: A Systematic Review. Biol Blood Marrow Transplant. 2016;22(4):605-616.
7. Glenny AM et al.: The development of evidence-based guidelines on mouth care for children, teenagers and young adults treated for cancer. Eur J Cancer. 2010;46(8): 1399-1412.
8. Hong CH, daFonseca M: Considerations in the pediatric population with cancer. Dent Clin North Am. 2008;52(1):155-181ix.
9. Mucositis Management for patients treated with chemotherapy. MASCC/ISOO MSG website: http://www.mascc.org/mucositis
10. Mucositis Management for patients treated with hematopoietic stem cell transplantation. MASCC/ISOO MSG website: http://www.mascc.org/mucositis
11. Mucositis Management for patients treated with radiotherapy to the head and neck. MASCC/ISOO MSG website: http://www.mascc.org/mucositis
12. Fleming P: Dental management of the pediatric oncology patient. Curr Opin Dent. 1991;1(5):577-582.
13. Filippi A, Ortiz V, Filippi C, Saccardin F: Mundtrockenheit. Ein Ratgeber für Betroffene und Angehörige. 1. Auflage, Quintessenz Publishing Deutschland 2022. https://www.quintessence-publishing.com/deu/de/product/mundtrockenheit
14. Lauritano D, Petruzzi M: Decayed, missing and filled teeth index and dental anomalies in long-term survivors leukaemic children: a prospective controlled study. Med Oral Patol Oral Cir Bucal. 2012;17(6):e977-e980.
15. Avsar A et al.: Long-term effects of chemotherapy on caries formation, dental development, and salivary factors in childhood cancer survivors. Oral Surg Oral Med Oral Pathol Oral Radiol Endod. 2007;104(6):781-789.
16. Nemeth O et al.: Long-term effects of chemotherapy on dental status of children cancer survivors. Pediatr Hematol Oncol. 2013;30(3):208-215.