Fehlbildungen der Zähne

Frühzeitig erkennen und nach den Ursachen suchen

Zahnfehlbildungen sind ein bedeutender Aspekt im Alltag der Kinderzahnmedizin. Sie manifestieren sich in der Regel schon im jungen Alter. Diese Fehlbildungen möglichst frühzeitig zu erkennen, ist sowohl die Aufgabe der Zahnärztinnen und -ärzte als auch der Pädiaterinnen und Pädiater. In wenigen seltenen Fällen ist dies nicht ohne die Zusammenarbeit mit weiteren medizinischen Disziplinen möglich, insbesondere um allgemeinmedizinische Implikationen nicht zu verpassen.

Von Isabelle Jorio und Valeria Diener

Zähne können, wie nachfolgend beschrieben, qualitative oder quantitative Fehlbildungen aufweisen. Solche Fehlbildungen werden in der Regel im Kindesalter entdeckt, und sie können bereits im Milchgebiss schwerwiegende Komplikationen verursachen. Strukturstörungen im bleibenden Gebiss sind langfristig von Bedeutung. Der komplexe Prozess der Zahnentwicklung erstreckt sich über einen langen Zeitraum und kann zu verschiedenen Zeitpunkten beeinträchtigt werden. Das Verteilungsmuster und die Lokalisation von Strukturstörungen am Zahn reflektieren deshalb oft den Zeitpunkt der Störung (1). Ist der Prozess der Zahnbildung abgeschlossen, haben potenzielle Störfaktoren keinen Einfluss mehr auf die Zahnhartsubstanz (*Abbildung 1*).

Strukturstörungen können in qualitative Veränderungen (Farbe, Festigkeit usw.) oder quantitative Veränderungen (Form, Menge usw.) eingeteilt werden. Es können einzelne Zähne, bestimmte Zahngruppen oder die gesamte Dentition betroffen sein. Als Ursache kommen genetische Defekte, Stoffwechselstörungen, Allgemeinerkrankungen sowie entzündliche, chemische, physikalische oder traumatische Einflüsse infrage (2).

Ein qualitativer Zahndefekt äussert sich histologisch als Hypomineralisation und folglich in einer funktionell minderwertigen Struktur. Der Zahnschmelz weist klinisch Opazitäten und Farbveränderungen auf, hat primär jedoch eine normale Dicke. Sekundär können an solch minderwertig gebildeten Stellen kleinere Frakturen auftreten. Hypomineralisationen können allein oder in Kombination mit Hypoplasien auftreten und sowohl die Milch- als auch die bleibenden Zähne betreffen.

Bei einer Hypoplasie handelt es sich um einen quantitativen Zahndefekt, wobei die Dicke des Zahnschmelzes lokal oder generalisiert vermindert ist. Dabei können klinisch Grübchen, Rillen oder grossflächige Defekte imponieren. Auch die Hypoplasie kann in beiden Dentitionen vorkommen (3).

Die im Folgenden beschriebenen Krankheitsbilder sollen einen Überblick über die vielfältige Ausprägung von Zahnentwicklungsstörungen geben. Es handelt sich nicht um eine abschliessende Auflistung, und es können diverse Abweichungen oder Kombinationen auftreten. Für Pädiaterinnen und Pädiater sind solche Strukturstörungen insofern relevant, als sie nicht selten mit allgemeinmedizinischen Befunden kombiniert auftreten. Somit können gewisse zahnmedizinische Befunde eine gezielte Suche nach Krankheiten veranlassen oder erleichtern.

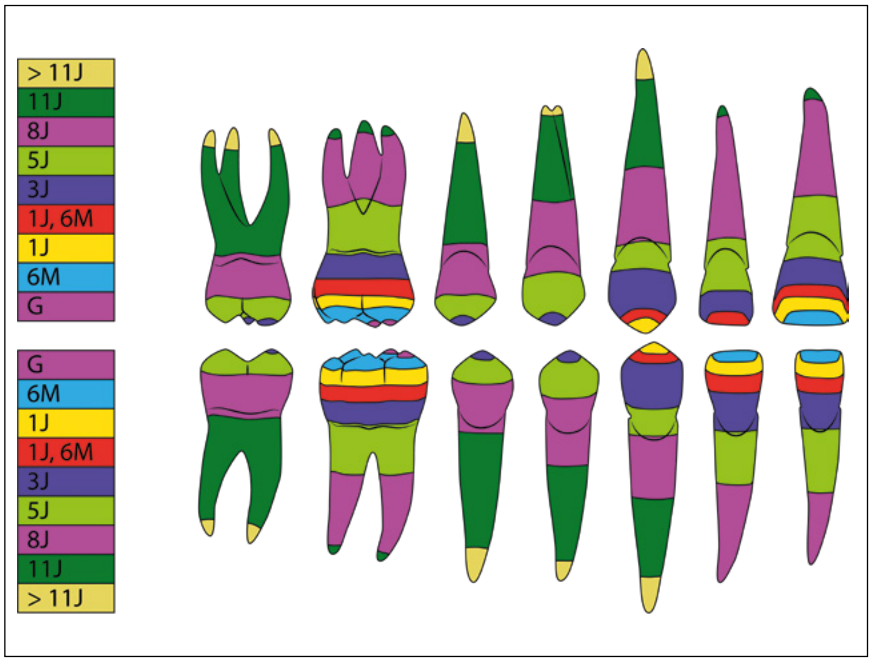

Abbildung 1: Chronologie der Verkalkung der bleibenden Zähne (modifiziert nach Massler et al. 1941) aus Van Waes HJM., Stöckli PW: Kinderzahnmedizin, Farbatlanten der Zahnmedizin. Thieme Verlag, Stuttgart 2001;82. Grafik: Yara Jäkel, Zentrum für Zahnmedizin der Universität Zürich.

Abbildung 2: Hypoplastische Form der Amelogenesis imperfecta im bleibenden Gebiss. Man beachte die unregelmässige Schmelzoberfläche mit Grübchen, in denen sich externe Verfärbungen eingelagert haben.

Abbildung 3: Wechselgebiss eines 12-jährigen Patienten mit diagnostiziertem Enamel-Renal-Syndrom.

Abbildung 4: Dentinogenesis imperfecta im Milchgebiss eines 5-jährigen Patienten.

Endogene Strukturstörungen

Endogen bedingte Strukturstörungen entstehen durch innere schädigende Einflüsse während der Bildung des jeweiligen Zahnhartgewebes. Es besteht meist eine systemische Ursache und somit ein generalisiertes, oft symmetrisches Auftreten an allen zum Zeitpunkt der Störung in Entwicklung befindlichen Zahnanteilen. Die fehlgebildeten Zähne können eine Begleitsymptomatik eines Syndroms oder einer anderen Allgemeinerkrankung sein. Zur genauen Diagnose gehören die radiologischen sowie klinischen Befunde und gegebenenfalls allgemeinmedizinische Abklärungen.

Amelogenesis imperfecta: Bei der Amelogenesis imperfecta (AI) handelt es sich um eine genetische und somit generalisierte Schmelzentwicklungsstörung. Sie tritt meist isoliert, jedoch auch im Zusammenhang mit systemischen Grunderkrankungen auf. Patienten mit einer AI haben einen quantitativ verminderten und/oder qualitativ abnormalen Schmelz (4) (*Abbildung 2*). Das darunterliegende Dentin ist jedoch normal ausgebildet. Die Schmelzdefekte treten symmetrisch meist an allen Zähnen auf und betreffen sowohl die Zähne der primären als auch der bleibenden Dentition (5). Das Vererbungsmuster kann autosomal dominant, autosomal rezessiv, gonosomal oder eine Spontanmutation sein (6). Je nach Autor werden mindestens 14 hereditäre Subtypen mit verschiedenen Vererbungsmustern beschrieben. Eine weitverbreitete und akzeptierte Einteilung basiert auf den Studien der Entwicklung des Schmelzes und lässt sich in 4 Haupttypen (Typ 1 bis 4) gliedern (7). Die schematische Einordnung einer AI in ihren Subtyp ist in der Praxis meist schwierig. Differenzialdiagnostisch muss die AI von einem schweren Kariesbefall abgegrenzt werden.

Beim Enamel-Renal-Syndrom (ERS) handelt es sich um eine seltene autosomal rezessive Erkrankung, die sich unter anderem durch eine sehr ausgeprägte hypoplastische Form der Amelogenesis imperfecta auszeichnet. Weitere Charakteristika sind ein ausbleibender Zahndurchbruch (meist der bleibenden Zähne), intrapulpale Kalzifikationen (Pulpasteine), flache Höcker der hinteren Molaren, halbmondförmige Schneidekanten der oberen Inzisiven, Gingivaveränderungen und eine Nephrokalzinose. Die Milchzähne und die bleibenden Zähne zeigen eine gelb-bräunliche Verfärbung mit einer entweder rauen oder sehr glatten Zahnoberfläche, und die Schmelzdicke ist stark reduziert (*Abbildung 3*). Es bestehen meist keine Schmerzen oder Sensibilitäten der Zähne. Die Prävalenz beträgt weltweit 1:100 000 mit nur 70 dokumentierten Fällen in 50 verschiedenen Familien (8–11). Oft wird trotz klarer zahnärztlicher Diagnose das ERS und die damit verbundene Nierenproblematik nicht erkannt.

Dentinogenesis imperfecta und Dentindysplasie: Die kongenitalen Entwicklungsstörungen des Dentins können in 2 Hauptkategorien eingeteilt werden: die Dentinogenesis imperfecta (DI) und die Dentindysplasie (DD) (12). Beide sind autosomal dominante Erkrankungen, die durch abnormales Dentin gekennzeichnet sind und sowohl die primäre als auch die bleibende Dentition betreffen. Es wird zunächst normales peripheres Dentin gebildet, wonach die Dentinbildung entweder vollständig aussetzt oder eine stark atypische Hartsubstanzbildung erfolgt (1). Die Zähne erscheinen opaleszierend, perlmuttartig bis bernsteinfarben oder graublau verfärbt (*Abbildung 4*). Radiologisch sind bauchige Zahnkronen und schmale Wurzeln mit obliterierten Pulpakammern sichtbar (13). Der Zahnschmelz ist dabei nicht betroffen, jedoch kann er unter Belastung durch die verminderte Adhäsion des Schmelzes am Dentin absplittern oder stark abradieren. Die Dentinogenesis imperfecta Typ I ist zudem mit der Osteogenesis imperfecta assoziiert (14, 15).

Odontodysplasie: Die Odontodysplasie ist eine sehr seltene Entwicklungsstörung, die das Gewebe des ektodermalen und des mesodermalen Ursprungs beeinträchtigt. Somit sind sowohl Schmelz, Dentin und die Wurzeloberfläche als auch das Pulpagewebe von der Fehlbildung betroffen (16). Die Zähne sind hypoplastisch, hypomineralisiert, verfärbt und kleiner als normal (*Abbildung 5*). Aufgrund der stark reduzierten Schichtdicke des Schmelzes und des Dentins kommt es häufig zu einer direkten Verbindung der Pulpa mit der Aussenfläche des Zahns (17). Dies führt oft zu Abszessen, die kurz nach oder sogar kurz vor dem Zahndurchbruch auftreten können. Sowohl die primäre als auch die bleibende Dentition kann betroffen sein. Wenn die Milchzähne von einer Odontodysplasie betroffen sind, ist auch mit Dysplasien an den entsprechenden bleibenden Zähnen zu rechnen. Radiologisch erscheinen diese Zähne sehr strahlendurch-

lässig und werden deshalb auch als «Geisterzähne» bezeichnet. In der Regel sind nur Zähne in einzelnen Quadranten ohne Überschreitung der Kiefermittellinie betroffen, während die restlichen Zähne völlig normal sind. In seltenen Fällen können die ganze Frontzahnregion oder sogar alle Zähne betroffen sein (1).

Phosphatdiabetes, Hypophosphatämie, Vitamin-D-resistente Rachitis: Der Phosphatdiabetes ist mit einer Inzidenz von etwa 1:325 000 eine seltene genetische Erkrankung. Sie tritt bereits im frühen Kindesalter durch eine X-chromosomale Mutation auf (18). Dem Krankheitsbild des Phosphatdiabetes liegt die Unfähigkeit der Nierentubuli, ausreichend Phosphat zu resorbieren, zugrunde. Der Gendefekt verursacht zudem den Funktionsverlust eines Proteins in den Odontoblasten, und es kommt zu einer Hemmung des Kalziumeinbaus in das Dentin. Die Dentinstruktur ist infolgedessen von einer unvollständig mineralisierten Dentinmatrix durchzogen. So sind histologisch Kanäle, ausgehend von der Pulpa bis an die Schmelz-Dentin-Grenze, zu beobachten. Durch die physiologische Zahnabnutzung (Attrition) können diese Verbindungen exponiert werden und Bakterien in das vergrösserte Pulpakavum gelangen. Eine Infektion der Pulpa mit plötzlich auftretenden Abszessen bei klinisch intakten Zähnen ist die Folge. Sowohl Milchzähne als auch die bleibenden Zähne können betroffen sein (19–21), jedoch sind abszedierende Milchzähne aufgrund ihres dünneren Schmelzes häufiger.

Hypophosphatasie: Bei der Hypophosphatasie (HPP) handelt es sich um eine seltene genetische Erkrankung, bei welcher die enzymatische Aktivität der gewebeunspezifischen alkalischen Phosphatase reduziert ist (16, 22). Das in verschiedenen Geweben exprimierte Enzym ist unter anderem an der Mineralisierung von Knochen und Zähnen beteiligt. Durch die Mutation ist die Bildung des azellulären Zements auf der Wurzeloberfläche gestört, und es resultiert ein beeinträchtigter Verbund der desmodontalen Fasern zwischen Zahn und Knochen. Es folgt ein vorzeitiger, weitgehend schmerzloser Verlust von Zähnen (23) (*Abbildung 6*). Die Schmelz- und die Dentinbildung sind nicht beeinträchtigt, und es zeigen sich klinisch normal aussehende Zahnkronen. Ist die Diagnose noch nicht in der Familie bekannt, ist eine erste Verdachtsdiagnose durch den Zahnarzt möglich. In der Anamnese sind oft Schilderungen über mehrere verfrühte Milchzahnverluste nach nur geringfügigem Trauma beziehungsweise ohne ersichtliche Ursache typisch. Der erste pathologische Zahnverlust ereignet sich meist bis zum Ende des 2. beziehungsweise in der Mitte des 3. Lebensjahres und somit deutlich früher als bei gesunden Kindern (24, 25). Die exfolierten Milchzähne weisen häufig eine fast intakte Zahnwurzel auf, welche bei einem physiologischen Milchzahnverlust aufgrund der Resorption nicht mehr vorhanden wäre. Beim klinischen Untersuch zeigen sich zudem meist weitere Zähne, die bereits locker sind. Zuerst gehen einwurzelige Zähne (Frontzähne) verloren, da sie weniger fest im Knochen verankert sind als mehrwurzelige Molaren (26). Häufig scheinen die HPP-assoziierten Veränderungen bei Zähnen der bleibenden Dentition weniger ausgeprägt zu sein als bei Zähnen der primären Dentition (25).

Strukturstörungen bei Zöliakie: Während akuter Phasen der Zöliakie können hypoplastische Defekte an zu diesem Zeitpunkt in der Entwicklung stehenden Zahnanteilen entstehen. Bei einer Zöliakie werden aufgrund der pathologischen Veränderungen im Dünndarm zu wenig Nährstoffe (inkl. Kalzium) aufgenommen (27). Dabei wird die Zahnentwicklung beeinflusst und gestört. Bei rechtzeitiger Diagnose und Behandlung muss es nicht alle Zähne betreffen. Charakteristisch für Zöliakie-bedingte Zahnschäden sind hypoplastische Schneidekanten der Frontzähne (*Abbildung 7*). Analoge klinische Bilder sind auch bei einer Vitamin-D-Intoxikation zu sehen.

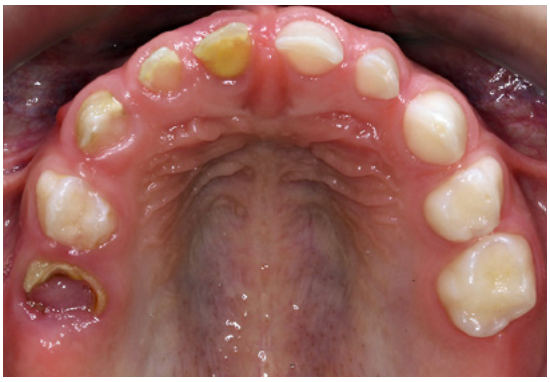

Abbildung 5: 5-jährige Patientin mit einer Odontodysplasie im Oberkiefer rechts. Man beachte die unauffälligen Milchzähne auf der linken Seite.

Abbildung 6: 3,5-jähriger Patient mit bekannter Hypophosphatasie und verfrühtem Zahnverlust von Front- und Eckzähnen. Man beachte die weitgehend intakten Wurzeln der verlorenen Milchzähne.

Exogene Strukturstörungen

Exogen bedingte Strukturstörungen werden durch eine von aussen wirkende Noxe verursacht. Die Ausprägung und die Lokalisation der Strukturstörung sind wiederum dem Entwicklungsstand der Zahnstrukturen zum Zeitpunkt der Störung zuzuordnen. Eine sorgfältige Anamnese vor der Diagnose ist sehr wichtig, um die Ursache für die Strukturstörung einzugrenzen. Dabei ist auf die Validität subjektiver Angaben zu achten. Eine abschliessende Ursachenklärung gelingt nicht immer, und Strukturstörungen müssen gegebenenfalls als idiopathisch eingestuft werden.

Molaren-Inzisiven-Hypomineralisation, «Kreidezähne»: Die Molaren-Inzisiven-Hypomineralisation (MIH) zeichnet sich durch eine partielle Hypomineralisation des

Abbildung 7: Strukturstörungen bei einer diagnostizierten Zöliakie. Die bleibenden Frontzähne weisen hypoplastische Inzisalkanten auf.

Abbildung 8: Wechselgebiss mit MIH. Gut zu erkennen sind die bräunlichen Areale auf den 6-Jahresmolaren, welche teilweise eingebrochen sind. Die Milchzähne erscheinen unauffällig.

Abbildung 9: Lokale Schmelzdefekte in der bleibenden Dentition (Zähne 21, 22) nach bekanntem Milchfrontzahntrauma im jungen Alter.

Zahnschmelzes aus. Die klar umschriebenen Schmelzdefekte finden sich typischerweise auf den 6-Jahres-Molaren und den bleibenden Inzisiven. Die betroffenen Zähne zeigen klein- oder grossflächige Defekte mit weiss-gelblichen bis braunen Verfärbungen. Bei physiologischer Kaubelastung können Schmelzdefekte entstehen, welche vor allem in den krafttragenden Zahnanteilen wie den Molarenhöckern zu sehen sind (*Abbildung 8*). Bei den Inzisiven gilt es, differenzialdiagnostisch zwischen den Spätfolgen eines Milchzahntraumas und MIH zu unterscheiden, da sich diese klinisch ähnlich bis gleich präsentieren können. Von MIH-betroffene Zahnareale können Prädilektionsstellen für die Entwicklung von Karies sein. Zudem sind die betroffenen Zähne oft hypersensibel, wodurch eine adäquate Mundhygiene erschwert werden kann. Die MIH zeichnet sich durch eine grosse Heterogenität aus, und ihre Ursache ist noch nicht abschliessend geklärt. Die Prävalenz von MIH in Europa schwankt je nach Untersuchung zwischen 3,6 und 37,5 Prozent (28–30). Die regelmässige Fluoridierung, optimale Mundhygiene sowie eine zahnfreundliche Ernährung ist bei MIH-Patienten essenziell. Bei ausgeprägtem Zahnhartsubstanzverlust bedarf es einer frühzeitigen Versiegelung oder einer restaurativen Behandlung der betroffenen Zähne.

Unter dem Begriff «hypomineralized second primary molars» beziehungsweise Milchmolaren-Hypomineralisation (HSPM/MMIH) versteht man Hypomineralisationen im Milchgebiss. Die HSPM/MMIH entspricht klinisch der MIH, dabei sind jedoch meist die zweiten Milchmolaren betroffen. Die Ursache einer HSPM/MMIH ist ebenso unklar wie bei der MIH, und es wird ein multifaktorieller Zusammenhang vermutet. Die Prävalenz beträgt laut internationalen Studien zirka 5 Prozent (31).

Strukturstörungen bei Status nach Trauma: Ein Milchzahntrauma kann durch die enge anatomische Lagebeziehung zwischen den Milchzähnen und den bleibenden Zahnanlagen eine mechanische beziehungsweise entzündungsbedingte Schädigung der bleibenden Zähne verursachen. Je nach Ausmass des Traumas respektive nach Entwicklungsstand der bleibenden Zahnanlage kann der nachfolgende Zahn hypomineralisierte oder hypoplastische Defekte aufweisen (*Abbildung 9*). Durch die Lokalisation auf der Zahnoberfläche kann eine zeitliche Zuordnung zu einem Trauma möglich sein (32, 33). Obwohl Milchzahnunfälle häufig sind, sind indirekte Schäden an den bleibenden Zähnen selten. Dennoch ist bei Milchzahntraumata die Unfallanmeldung an die Krankenkasse sehr wichtig, um mögliche spätere Folgeschäden an der bleibenden Dentition zu decken.

Strukturstörungen infolge Medikamenteneinnahme: Die bekannteste Medikamentenklasse für mögliche irreversible Schäden an den Zähnen sind die Tetrazykline. Diese Antibiotikagruppe verursacht über ihre stark kalziumbindenden Eigenschaften Verfärbungen im Dentin. Sie sind symmetrisch horizontal an allen Zähnen zu sehen, die sich zum Zeitpunkt der Einnahme in der Entwicklung befanden (34). Die Intensität der Verfärbung wird durch die Dosierung und die Dauer der Einnahme des Medikaments bestimmt und variiert farblich zwischen gelb, braun und grau (35). Tetrazyklinverfärbungen können sich bei Sonnenlichtexposition noch verstärken.

Strukturstörungen bei Strahlentherapie: Bei einer Chemotherapie oder strahlentherapeutischen Behandlungen des Kopf-Hals-Bereichs entsteht zwangsläufig eine Mitbestrahlung der im Gebiet liegenden Zahnanlagen. Je nach Entwicklungsstand der Zahnstrukturen kann es dabei zu Hypomineralisationen, Hypoplasien oder einem gänzlich gestoppten Zahnwachstum kommen (36). Findet die Therapie im frühen Kindesalter statt, ist es möglich, dass die Bildung einer Zahnanlage gänzlich zerstört wird und somit ein bleibender Zahn fehlt. Oft zeigen sich im Röntgenbild verkümmerte Zahnwurzeln bei intakter Zahnkrone (*Abbildung 10*).

Dentalfluorose: Eine zu hohe Fluoridzufuhr während der Zahnentwicklung kann eine Dentalfluorose verursachen. Dabei entstehen horizontale, symmetrische weisse Streifen mit diffus auslaufenden Rändern. Die Streifen beziehungsweise Opazitäten können sich zu wolkigen

Abbildung 10: 15-jährige Patientin nach Strahlentherapie auf der rechten Gesichtshälfte im Alter von 10 Jahren. Man beachte die ausbleibende Wurzelbildung der in Entwicklung stehenden Zahngruppen.

Flecken vereinigen, auch «mottling» genannt (*Abbildung 11*). Eine Dentalfluorose kann durch eine langzeitig erhöhte Fluoridaufnahme aus Trinkwasser, Salz, Nahrung oder Tabletten verursacht werden (37). Die richtig dosierte Fluorideinnahme zur Kariesprophylaxe ist nachweislich sehr erfolgreich und verursacht keine Fluorose (1). Die dafür empfohlene tägliche Fluoridmenge wird über die Nahrungsaufnahme von fluoridiertem Salz und dem täglichen Gebrauch einer altersentsprechend fluoridierten Zahnpasta erreicht (38).

Turner-Zahn: Durch lokal chronische Entzündungen infolge eines Milchzahnabszesses kann der nachfolgende Keim der bleibenden Zahnanlage geschädigt werden. Bei Durchbruch des bleibenden Zahns können Strukturstörungen sichtbar werden (39). Diese können von gelblichen Hypomineralisationen bis zu starken Hypoplasien variieren. Ein Turner-Zahn ist differenzialdiagnostisch respektive anamnestisch von MIH-Zähnen zu unterscheiden.

Karies: Karies ist weltweit die häufigste Infektionskrankheit im Kindes- und Jugendalter. Es handelt sich dabei nicht um eine Zahnbildungsstörung. Kariöse Läsionen entstehen sekundär durch Mikroorganismen, die Zucker in Säure umwandeln, welche wiederum die Zahnsubstanz angreift. Kariöse Läsionen entstehen an typischen Prädilektionsstellen und sind dadurch von Zahnbildungsstörungen zu unterscheiden. Es kann jedoch sein, dass eine bereits vorliegende Zahnfehlbildung die Kariesentstehung begünstigt.

Schlussfolgerungen

Kleine, lokalisierte Zahnfehlbildungen sind häufig und können, falls nötig, mit verhältnismässig einfachen Mitteln beim Hauszahnarzt behandelt werden. Generalisierte Fehlbildungen sind sehr selten. Orofaziale Manifestationen können bei etwa 15 Prozent aller seltenen Erkrankungen vorliegen und gegebenenfalls Hinweise auf die Grunderkrankung liefern. Teilweise reicht bereits eine Blickdiagnose. In anderen Fällen sind die Ursache und die Diagnose auch für Experten schwierig zu eruieren, was weitere Abklärungen erfordert.

Für betroffene Kinder kann das fehlgebildete Gebiss eine lang andauernde zahnmedizinische Betreuung vom Erstbefund bis ins Erwachsenenalter bedeuten. Da zahnmedizinische Leistungen in der Schweiz grundsätzlich nicht von den Grund- oder Sozialversicherungen getragen werden, kann den Familien nebst dem zeitlichen auch ein erheblicher finanzieller Aufwand entstehen. Die markantesten Diagnosen sind als Geburtsgebrechen (IV) oder Krankheiten (KK) anerkannt. Trotzdem zeigt die Praxis, dass immer wieder klar behandlungsbedürftige Patienten durch die Maschen fallen.

Ungemein wichtig ist es, für die zahnmedizinischen Besonderheiten und deren mögliche allgemeinmedizinischen Begleiterscheinungen sensibilisiert zu sein und sich mit den Kollegen der jeweiligen Disziplin auszutauschen. Pädiater sollten Veränderungen in der Mundhöhle erfragen und einschätzen können. Aufgrund des seltenen Auftretens solcher Fälle empfiehlt sich für konsiliarische Abklärungen und interdisziplinäre Zusammenarbeit die Kontaktaufnahme mit einem spezialisierten zahnärztlichen Zentrum.

Abbildung 11: Ausgeprägte Dentalfluorose im bleibenden Gebiss.

Korrespondenzadresse:
Dr. med. dent. Isabelle Jorio
Assistenzzahnärztin Kinderzahnmedizin
Universität Zürich
Zentrum für Zahnmedizin
Klinik für Kieferorthopädie und Kinderzahnmedizin
Plattenstrasse 11
8032 Zürich
E-Mail: isabelle.jorio@zzm.uzh.ch

Dr. med. dent. Valeria Diener ist Oberärztin Kinderzahnmedizin am Zentrum für Zahnmedizin der Universität Zürich.

Interessenlage: Die Autorinnen erklären, dass keine potenziellen Interessenkonflikte im Zusammenhang mit diesem Beitrag bestehen.

Die Abbildungen wurden von den Autorinnen zur Verfügung gestellt.

Literatur unter www.ch-paediatrie.ch

Literatur:
1. van Waes HJM, Stöckli PW: Kinderzahnmedizin. In: Farbatlanten der Zahnmedizin. Stuttgart: Georg Thieme Verlag; 2001: https://www.thieme-connect.de/products/ebooks/book/10.1055/b-002-13413
2. Kühnisch J: Kinderzahnmedizin. Vol 1. Auflage. Deutschland: Quintessence Publishing; 2020.
3. Schroeder H: Pathobiologie oraler Strukturen. Zähne, Pulpa, Parodont. Vol 3. überarbeitete Auflage. Basel: Karger; 1997.
4. Gadhia K et al.: Amelogenesis imperfecta: an introduction. Br Dent J. 2012;212(8):377-379.
5. Crawford PJ, Aldred M, Bloch-Zupan A: Amelogenesis imperfecta. Orphanet J Rare Dis. 2007;2:17.
6. Smith CEL et al.: Amelogenesis Imperfecta; Genes, Proteins, and Pathways. Front Physiol. 2017;8:435.
7. Witkop CJ: Amelogenesis imperfecta, dentinogenesis imperfecta and dentin dysplasia revisited: problems in classification. J Oral Pathol. 1988;17(9-10):547-553.
8. de la Dure-Molla M et al.: Pathognomonic oral profile of Enamel Renal Syndrome (ERS) caused by recessive FAM20A mutations. Orphanet J Rare Dis. 2014;9:84.
9. Jaureguiberry G et al.: Nephrocalcinosis (enamel renal syndrome) caused by autosomal recessive FAM20A mutations. Nephron Physiol. 2012;122(1-2):1-6.
10. MacGibbon D: Generalized enamel hypoplasia and renal dysfunction. Aust Dent J. 1972;17(1):61-63.
11. Roomaney IA, Kabbashi S, Chetty M: Enamel Renal Syndrome: Protocol for a Scoping Review. JMIR Res Protoc. 2021;10(11):e29702.
12. de La Dure-Molla M, Philippe Fournier B, Berdal A: Isolated dentinogenesis imperfecta and dentin dysplasia: revision of the classification. Eur J Hum Genet. 2015;23(4):445-451.
13. Barron MJ et al.: Hereditary dentine disorders: dentinogenesis imperfecta and dentine dysplasia. Orphanet J Rare Dis. 2008;3:31.
14. Chetty M et al.: Hereditary dentine dysplasias: terminology in the context of osteogenesis imperfecta. Br Dent J. 2016;221(11):727-730.
15. Schulte JM, van Waes H: Dentinogenesis imperfecta. Medizinische Genetik. 2007;19(4):418-421.
16. Luder HU: Malformations of the tooth root in humans. Front Physiol. 2015;6:307.
17. Hoffmann GF et al.: Pädiatrie. Vol 5., vollständig überarbeitete Auflage: Springer (Verlag); 2020.
18. Arnold C et al.: Phosphatdiabetes. Osteologie. 2016;25(04):287-291.
19. Chaussain-Miller C et al.: Dental abnormalities in patients with familial hypophosphatemic vitamin D-resistant rickets: prevention by early treatment with 1-hydroxyvitamin D. J Pediatr. 2003;142(3):324-331.
20. Chaussain-Miller C et al.: Dentin structure in familial hypophosphatemic rickets: benefits of vitamin D and phosphate treatment. Oral Dis. 2007;13(5):482-489.
21. Hanisch M, Jung S, Kleinheinz J: Identification of rare diseases in the oral cavity. Der Internist. 2018;59(9):972-980.
22. Bloch-Zupan A: Hypophosphatasia: diagnosis and clinical signs – a dental surgeon perspective. Int J Paediatr Dent. 2016;26(6):426-438.
23. Schilke R, Schlagenhauf U: Odontohypophosphatasie. Thieme; 2018.
24. Linglart A, Biosse-Duplan M: Hypophosphatasia. Curr Osteoporos Rep. 2016;14(3):95-105.
25. Whyte MP: Hypophosphatasia – aetiology, nosology, pathogenesis, diagnosis and treatment. Nat Rev Endocrinol. 2016;12(4):233-246.
26. Feeney C et al.: Hypophosphatasia and the importance of the general dental practitioner – a case series and discussion of upcoming treatments. Br Dent J. 2018;224(12):937-943.
27. van Gils T et al.: Gastrointestinal diseases and their oro-dental manifestations: Part 3: Coeliac disease. Br Dent J. 2017;222(2):126-129.
28. Alaluusua S: Aetiology of Molar-Incisor Hypomineralisation: A systematic review. Eur Arch Paediatr Dent. 2010;11(2):53-58.
29. Bekes K: Molaren-Inzisiven-Hypomineralisation. Vol 1. Auflage. Deutschland: Quintessence Publishing; 2021.
30. Jälevik B: Prevalence and Diagnosis of Molar-Incisor-Hypomineralisation (MIH): A systematic review. Eur Arch Paediatr Dent. 2010;11(2):59-64.
31. Priller J, Bekes K: Bröckelnde Milchzähne. Der Freie Zahnarzt. 2019;63(3):88-90.
32. von Arx T: Developmental disturbances of permanent teeth following trauma to the primary dentition. Aust Dent J. 1993;38(1):1-10.
33. do Espírito Santo Jácomo DR, Campos V: Prevalence of sequelae in the permanent anterior teeth after trauma in their predecessors: a longitudinal study of 8 years. Dent Traumatol. 2009;25(3):300-304.
34. Allewelt M et al.: Atemwegsinfektionen. In: Adam D, Lode H, eds. Grundlagen und Praxis der Antibiotikatherapie. 2 ed. Stuttgart: Georg Thieme Verlag; 2003: http://www.thieme-connect.de/products/ebooks/book/10.1055/b-001-1067.
35. Cohlan SQ: Tetracycline staining of teeth. Teratology. 1977;15(1):127-129.
36. Jälevik B, Fasth A, Dahllöf G: Dental development after successful treatment of infantile osteopetrosis with bone marrow transplantation. Bone Marrow Transplant. 2002;29(6):537-540.
37. Steiner M et al.: Assessment of dental fluorosis prevalence in Swiss populations. Schweiz Monatsschr Zahnmed. 2010;120(1):12-20.
38. Abanto Alvarez J et al.: Dental fluorosis: exposure, prevention and management. Med Oral Patol Oral Cir Bucal. 2009;14(2):E103-107.
39. Harndt E, Weyers H: Zahn-, Mund- und Kieferheilkunde im Kindesalter. Berlin: Quintessenz Verlag; 1967.