

# Atemgeräusche bei Säuglingen

**Atemgeräusche bei Säuglingen sind ein häufiges Phänomen. Sie führen oft zu einer Vorstellung in der Grundversorgerpraxis. In diesem Artikel werden die häufigsten physiologischen und pathologischen Geräusche sowie Warnzeichen erläutert, welche eine weitere Abklärung beziehungsweise Therapie in einem Kinderspital notwendig machen.**

Von Michael Hitzler

Um das häufige Auftreten von Atemgeräuschen bei Säuglingen zu verstehen, ist es notwendig, sich die Entwicklung der Atemwege in Erinnerung zu rufen. Säuglinge sind in den ersten vier Lebensmonaten ausschliesslich Nasenatmer. Die grosse Zunge füllt den Oropharynx aus, der Kehlkopf ist im Vergleich zum späteren Leben nach anterior und kranial verschoben. Dieser Schutz vor Aspirationen und die Möglichkeit, gleichzeitig trinken und atmen zu können, werden später zugunsten der Lautierung aufgegeben. Der Kehlkopf elongiert sich rasch, und die Atem-

wege sind weniger gut geschützt vor dem Verschlucken. Der subglottische Raum bildet die engste Stelle der oberen Atemwege mit einem Durchmesser von 5 bis 7 mm. Obwohl er durch das Krikoid umrundet wird, besteht ein Mantel aus Bindegewebe, welches bei einem Trauma

oder bei Infekten schnell anschwellen und so die Atemwege verlegen kann.

## Beurteilung von Atemgeräuschen

Bei der Ausbildung von medizinischem Praxispersonal, das im ersten Kontakt mit den Eltern steht, weisen wir darauf hin, dass eine Beurteilung von Atemstörungen im Säuglingsalter nur selten telefonisch möglich ist. Wichtig sind nebst dem Atemgeräusch der Allgemeinzustand, das Trinkverhalten und zusätzliche Symptome wie Fieber, Atemnotzeichen oder Erbrechen. Nicht immer sind die Patienten mit lauten Geräuschen auch diejenigen mit den gravierendsten Problemen. Gerade aufgrund von Atemwegsinfekten sind bei jungen Säuglingen Apnoen möglich, die unter Umständen von den Eltern gar nicht bemerkt werden.

Schwierigstes Unterfangen in der Praxis ist die Objektivierung der Symptome, die während der Konsultation nicht wahrgenommen werden können. Bei Wheezing-Episoden konnte gezeigt werden, dass sich ein von Eltern beschriebenes Pfeifen häufig auf eine andere Art von Atemgeräusch bezog. Da bei Säuglingen die Anamnese entscheidend ist, empfehlen wir den Eltern, die suspekten Geräusche mit dem Smartphone aufzunehmen.

In *Tabelle 1* sind die wichtigsten Atemgeräusche definiert. In einer Kohorte mit knapp 300 Säuglingen bis 6 Monate berichteten 30 Prozent der Eltern über eine geräuschvolle Atmung. Davon konnten 93 Prozent als Karcheln im Rahmen eines Infektes, 2 Prozent als pfeifendes Atemgeräusch (Wheezing) und nur 1 Prozent als Stridor identifiziert werden.

## Zeitpunkt des Auftretens

Grundsätzlich können angeborene von erworbenen Pathologien unterschieden werden. Die klinische Präsentation kann perakut, bei Fehlanlagen der oberen Atemwege bereits intrauterin oder nach dem ersten Atemzug auftreten.

Auf der anderen Seite des Spektrums sind die Beschwerden über Monate zunehmend, und zwar so subtil, dass

**Die Eltern sollen die suspekten Geräusche mit dem Smartphone aufnehmen.**

Tabelle 1:  
**Definition der wichtigsten Atemgeräusche**

Bezeichnung	Präsentation	Ort der Pathologie
Karcheln	in- und expiratorisch diskontinuierlich feucht	Sekretverschiebung in oberen und unteren Atemwegen möglich
Stertor	Schnarchen tieffrequent	Naso-Oropharynx
Stridor	hochfrequent kontinuierlich von Ohr hörbar	inspiratorisch: bis Stimmritze biphasisch: extrathorakal subglottisch
Pfeifen/Wheezing	kontinuierlich hochfrequent Expiration verlängert	untere Atemwege

sie teilweise von den Eltern gar nicht erkannt werden. Nicht selten sind diese diskreten Auffälligkeiten erst bei forcierter Atmung hörbar.

### Einteilung aufgrund der anatomischen Lage

Ein Atemgeräusch, welches vor allem während der Inspiration auftritt, weist auf eine Problematik in den extrathorakalen Atemwegen hin. Liegt die Problematik ober-

halb der Stimmritze, kommt es zu einem inspiratorischen Geräusch. Besteht eine Auffälligkeit im Bereich des subglottischen Raumes, fällt ein biphasisches Geräusch auf. Ist vor allem die Expiration auf-

fällig, muss man von einer intrathorakalen Pathologie ausgehen. Bezeichnet werden diese Geräusche als Wheezing oder pfeifende Atmung.

Auch die Lageabhängigkeit kann einen Rückschluss auf die Ätiologie zulassen. So führt bei einer Problematik des Larynx häufig eine Überstreckung des Kopfes zu einer Abnahme des Geräusches.

### Qualität des Geräusches

Ist ein Geräusch hochfrequent, spricht man von einem Stridor, und zwar, entsprechend der anatomischen Lage der Pathologie, von einem inspiratorischen, expiratorischen oder biphasischen Stridor.

Ein Karcheln (buccopharyngealer Stridor) wird von den Eltern häufig als intrathorakales Problem wahrgenommen, da der ganze Thorax mitvibriert. Man spürt förmlich das Sekret in den Lungen. Es ist hierbei wichtig, die Eltern aufzuklären, dass es sich dabei nur um fortgeleitete Atemgeräusche handelt. Das Problem liegt normalerweise in den oberen Atemwegen.

Zuletzt sei noch der Stertor erwähnt, welcher sich vom lateinischen Stertere für Schnarchen ableitet und Hinweis auf eine Problematik der Nase, des Nasopharynx oder des Oropharynx ist. Durch die Vibration von Pharynx und weichem Gaumen kommt es zu einem eher hochfrequenten Schnarchen.

Es besteht auch hinsichtlich Akuität, Schweregrad und zeitlichen Auftretens der Beschwerden eine Möglichkeit zur Eingrenzung auf gewisse Krankheitsbilder.

### Atemgeräusch plus ...

Nebst dem Geräusch müssen Atemnotzeichen gesucht werden (*Tabelle 2*). Stets wichtig, gerade bei Säuglingen, ist die Beurteilung der Gewichtszunahme, welche als Konsequenz des erhöhten Energieumsatzes oder der verminderten Trinkmenge erniedrigt sein kann.

Auffälligkeiten in der Peri- und Neonatologiezeit können Hinweise auf die Ätiologie liefern. Mütterliche Condylomata, Intubationen, kardiale oder thorakale Operationen des Säuglings mit Gefahr einer Nervus-recurrens-Läsion sowie

**Bei einem akuten Beginn der Beschwerden ist stets an eine Fremdkörperaspiration zu denken.**

**Der Transport ins nächste Kinderspital sollte bei akuten Notfällen nie den Betreuungspersonen überlassen werden.**

Tabelle 2:

### Atemnotzeichen beim Säugling

- Tachypnoe
  - bis 6 Monate > 60/Minute
  - 6 bis 12 Monate > 40/Minute
- Zyanose: O<sub>2</sub>-Sättigung < 92%
- Einziehungen sternal, subkostal, intrakostal
- Nasenflügel
- expiratorisches Stöhnen

Tabelle 3:

### Angeborene Malformationen der Atemwege

#### Nasopharyngeal

- Choanalstenose oder Atresie
- Pierre-Robin-Sequenz
- komplexe kraniofaziale Malformationen

#### Larynx

- Larynxnetz (web)
- subglottische Stenose
- Laryngomalazie
- laryngeale Zysten
- Larynxspalten

#### Trachea

- tracheo-ösophageale Fistel mit oder ohne Ösophagusatresie
- Tracheo- oder Bronchomalazie
- Tracheal- oder Bronchialstenose

faziale oder thorakale Malformationen sind zu erfassen. Ein gastroösophagealer Reflux kann durch rezidivierende Aspirationen zu einer Irritation der laryngealen und trachealen Schleimhaut führen. Besteht ein Husten durch Verschlucken bei der Aufnahme von flüssiger Nahrung, muss an eine Fehlbildung zwischen Larynx/Trachea und Ösophagus gedacht werden (Spaltbildung, Fistel).

Akute respiratorische Ereignisse wie Apnoen oder zyanotische Krisen können ebenfalls Hinweise auf eine Verengung beziehungsweise einen Kollaps im Bereich der Atemwege sein.

Werden die Säuglinge langsam aktiv und erkunden ihre Umgebung, muss bei einem akuten Beginn an eine Fremdkörperaspiration gedacht werden.

In der Praxis ist neben einer guten Anamnese und Erfassung der erwähnten Atemnotzeichen auch eine sorgfältige Auskultation hilfreich. Gerade expiratorische Geräusche sind ohne Stethoskop nicht gut hörbar. Bei einem asymmetrischen Atemmuster besteht der Verdacht auf eine Verlegung der intrathorakalen Atemwege.

Die Untersuchung sollte bei einem ängstlichen Kind nicht forciert werden. Insbesondere bei Verdacht auf eine Fremdkörperaspiration oder eine Epiglottitis können enorale Manipulationen fatale Folgen haben. Ein Transport in das nächste Kinderspital soll in diesen Fällen nie den Betreuungspersonen überlassen werden!

Mit Ausnahme dieser beiden akuten Situationen wird man in der Praxis aber eher mit subakuten und länger andauernden Atemauffälligkeiten konfrontiert.

Kongenitale Pathologien werden mit wenigen Ausnahmen bereits im Wochenbett detektiert. Die möglichen kongenitalen Pathologien sind in *Tabelle 3* zusammengefasst. In der Folge werden die häufigsten Auffälligkeiten genauer beschrieben.

### Karcheln

Banale obere Luftwegsinfekte sind ein häufiger Vorstellungsgrund in der Praxis, obschon sie aus medizinischer

Sicht keine schwerwiegende Erkrankung darstellen. Je jünger der Säugling, desto besorgter sind nicht nur die Eltern, sondern desto eher besteht auch eine Beeinträchtigung des Wohlbefindens. Der Drang der Eltern ist gross, das Sekret aus der Nase zu entfernen und den oft gleichzeitig auftretenden Husten zu lindern.

Eine grosse Anzahl an schul- und komplementärmedizinischen Medikamenten wird angeboten, ohne dass ein wissenschaftlich nachgewiesener Nutzen besteht. Zunehmend regulieren Arzneimittelbehörden aufgrund von Forderungen der Fachgesellschaften die Zulassung von OTC-Medikamenten zur Behandlung von Kleinkindern mit Erkältungen. Dies ist ein wichtiger Schritt in die richtige Richtung. Als Beispiel, dass auch Nebenwirkungen auftreten können, seien die Mukolytika genannt. Diese fördern die Bronchorrhö bei Kleinkindern und führen so zu noch mehr Atemgeräuschen und Husten.

Es ist im hektischen Praxis- oder Apothekenalltag natürlich am einfachsten, ein Medikament abzugeben. Die Eltern versuchen fast alles! Der Zeitaufwand für eine Beratung, einmal nichts zu tun respektive nur eine gute Nasentoilette mit physiologischer Kochsalzlösung anzuwenden, sollte aber nicht gescheut werden!

### Das schnarchende Kind

Anatomisch begründet, besteht bei vielen Kleinkindern eine Obstruktion der oberen Atemwege durch einen geringen Durchmesser, eine Kollapsneigung sowie zusätzlich eine Hyperplasie des adenotonsillären Gewebes. Obschon es eher ein Problem jenseits des Säuglingsalters ist, können auch Kinder im ersten Lebensjahr betroffen sein. Die klinische Präsentation mit einem vornehmlich inspiratorischen Stertor ist typisch. Bei totaler oder partieller Obstruktion der oberen Atemwege kommt es zu obstruktiven Apnoen und einer paradoxen Atmung. Häufig tritt eine Verschlechterung der Atemsituation im Rahmen von Infekten auf.

Ein gute Nasentoilette mit physiologischer oder auch hypertoner Kochsalzlösung, topische abschwellende und/oder entzündungshemmende Medikamente sowie ein Versuch mit dem Leukotrienantagonisten Montelukast können helfen. Topische nasale Steroide sind nachhaltig von Nutzen, allerdings in der Schweiz für diese Altersgruppe nicht zugelassen. Bei älteren Kindern muss nach entsprechender Diagnostik über eine Adenotonsillektomie entschieden werden.

Da ein obstruktives Schlafapnoesyndrom bei Kleinkindern schwierig anhand der Anamnese oder klinischer Befunde bewiesen werden kann, soll die Indikation für eine Schlafuntersuchung mittels respiratorischer Polygrafie oder auch Polysomnografie grosszügig gestellt werden. Eine alleinige Pulsoxymetrie ist nicht sensitiv genug.

### Laryngomalazie

50 bis 75 Prozent der Neugeborenen mit einem Stridor weisen eine Laryngomalazie auf. Zu deren Entstehung gibt es verschiedene Theorien in Bezug auf anatomische, kartilaginäre oder auch neurologische Auffälligkeiten. Der typische inspiratorische Stridor, welcher in Rückenlage, bei Anstrengung (z. B. Weinen, Trinken) auftritt, kann bereits bei Geburt hörbar sein. Typischerweise fällt der Stridor spätestens in der sechsten Lebenswoche auf und findet seine maximale Ausprägung um den sechsten

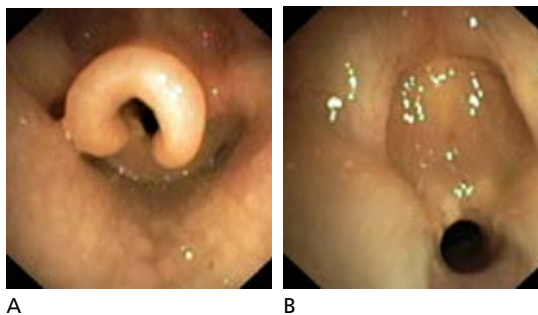


Abbildung: A: Endoskopie einer Laryngomalazie (Typ 2 nach Holinger: eingerollte Epiglottis); B: Endoskopie eines laryngealen Webs (Bilder: Prof. Dr. med. N. Regamey; Abdruck mit freundlicher Genehmigung)

Lebensmonat. Die meisten Kinder weisen keine anderweitigen Symptome auf. Bei ausgeprägter Symptomatik ist das Risiko des Verschluckens erhöht. Die betroffenen Säuglinge können Apnoen mit Zyanoseanfällen, eine Ge-deihstörung bei Ernährungsschwierigkeiten oder Aspirationen erleiden. Nicht

selten kommt es zu einem gastroösophagealen Reflux, der die Symptomatik verstärken kann. Hier ist eine konsequente Therapie mit Protonenpumpenblockern

notwendig. Ist die Diagnose aufgrund der Präsentation und des klinischen Verlaufs klar, ist bei milden Fällen keine Atemwegs-endoskopie notwendig. Der Spontanverlauf kann in diesen Fällen abgewartet werden. In der Regel sistiert der Stridor im Alter von 12 bis 24 Monaten. In unklaren und schweren Fällen soll auf jeden Fall endoskopiert werden (Abbildung). Dazu gehören Kinder mit atypischen Geräuschen (biphasisch, tieffrequent), progredientem Verlauf, Atemnotsyndromzeichen, einer Ge-deihstörung oder Schluckstörungen.

Bei schwer betroffenen Kindern, die gehäuft auch an anderen Pathologien wie Herzfehlern oder Syndromen leiden (z. B. Trisomie 21), können die Atemwege durch eine Supraglottoplastik langfristig geöffnet werden. In extremis kann in sehr seltenen Fällen eine nicht invasive oder auch invasive Beatmung über ein Tracheostoma notwendig werden.

### Pseudokrupp

Es existieren unzählige Synonyme, wobei der eigentliche Krupp als Bezeichnung der laryngealen Diphtherie glücklicherweise in Westeuropa nahezu verschwunden ist. Ebenfalls infrage gestellt wurde das Konzept des spasmodischen Krupps, bei welchem kein Infekt der oberen Atemwege vorausgeht.

Initial in Zusammenhang gebracht mit einer Hyperreagibilität der Atemwege oder allergischen Erkrankungen sieht man spasmodische Pseudokruppepisoden heute in Assoziation mit einer Refluxerkrankung, einer subglottischen oder anderweitigen Verengung der Atemwege. Dies ist insofern wichtig, als bei diesen Kindern eine endoskopische Abklärung indiziert ist.

**Eine gute Nasentoilette mit physiologischer Kochsalzlösung ist bei banalen Luftwegsinfekten sinnvoller als Medikamente ohne wissenschaftlich nachgewiesenen Nutzen.**

Tabelle 4:

**Häufige erworbene Ursachen für Atemgeräusche bei Säuglingen**

	Bezeichnung	Atemgeräusch	Bemerkung
Neonatal	Stimmbandparese	Stridor inspiratorisch, Heiserkeit	Zustand nach Operationen?
	laryngeales Papillom	Stridor inspiratorisch	HPV
	subglottische Hämangiome	Stridor biphasisch	Zunahme über Zeit
Nach Neonatalzeit	Fremdkörper	Stridor, Wheezing, Husten, Apnoe	Notfall!
	Verletzung	Stridor	Weichteilemphysen?
	Inhalationstrauma	Stridor	Rauchvergiftung
	Anaphylaxie	Stridor	Nahrungsmittel?
	Asthma bronchiale	Wheezing expiratorisch	Aeroallergene?
	Adenoid- und Tonsillenhyperplasie	Stertor, Schnarchen	Apnoen?
Infektionen	viralen Luftwegsinfekt	Karcheln, Stertor	banal
	retropharyngealer Abszess	Stridor inspiratorisch	schweres Krankheitsbild
	Epiglottitis	inspiratorischer Stridor	Notfall!
	Pseudokrupp	in- und evtl. expiratorischer Stridor	Cave: Epiglottitis!
	bakterielle Tracheitis	Stridor	biphasisch, expiratorisch
	obstruktive Bronchitis	Wheezing expiratorisch	Betamimetika!

Da es sich ansonsten um eine Laryngitis, insbesondere eine Entzündung mit Gewebsödem im subglottischen Bereich handelt, sollte von einer subglottischen Laryngitis gesprochen werden. Gebräuchlicher ist aber immer noch der Terminus der akuten Laryngo-Tracheo-Bronchitis.

Bis zu 15 Prozent aller respiratorischen Notfallkonsultationen gehen auf einen Pseudokrupp zurück. Vor allem Kleinkinder zwischen 6 und 36 Monaten sind betroffen. Die Ursache liegt in viralen Infektionen, wobei Parainfluenzaviren in 50 bis 75 Prozent der Fälle nachgewiesen

werden können. Diese Viren sind besonders potent bezüglich der Ödembildung der Atemwege. Sehr selten besteht eine bakterielle Infektion, weshalb eine antibiotische Therapie bei akuten Fällen nicht indiziert ist.

Aufgrund der subglottischen Schwellung besteht nebst dem typischen bellenden Husten (barking, seal-like) ein inspiratorischer, aber auch ein expiratorischer Stridor. Die Kinder sind erkältet und in der Regel nur in einem leicht reduzierten Allgemeinzustand. Ist der glottische Bereich ebenfalls betroffen, kommt es zu einer heiseren Stimme.

Eine schwere Laryngitis mit Atemversagen ist sehr selten! Natürlich muss bei ungeimpften Kindern an eine Epiglottitis gedacht werden. Diese Kinder sind aber schwer krank, hochfebril, ruhig mit einem typischen Speichelfluss, da ein Schlucken aufgrund der starken Schmerzen nicht mehr möglich ist. Ebenfalls kann bei schlechtem Allgemeinzustand und hohem Fieber auch in seltenen Fällen eine bakterielle Tracheitis vorliegen. Auch hier ist die umgehende Einweisung in ein Kinderspital notwendig. Therapeutisch werden auch ohne klare Evidenz abschwellende Medikamente verwendet (NSAR). Dies kann bei milden Beschwerden aufgrund der guten Verträglich-

keit durchaus versucht werden. Physikalische Massnahmen wie kalte trockene Luft (Balkon) oder das Dampfbad mit der eigenen Dusche zeigten in Studien keinen Effekt, können jedoch die Kinder beruhigen oder ablenken.

Evidenzbasiert konnte die perorale oder auch inhalative Therapie mit Kortikosteroiden als wirksam bewertet werden. Über Dosis und Dauer der Verabreichung besteht weniger Klarheit: Aufgrund der einfachen Verabreichung und der langen Halbwertszeit von zirka 48 Stunden sind auflösbare Betamethasontabletten (0,2 mg/kg Betnesol®) häufig schon als Einzeldosis ausreichend. Inhalativ werden 2 mg Budenosid feucht inhaliert. Dies dauert bis zu 20 Minuten über einen Kompressionsvernebler; für einen Säugling ist das zu lang.

Abzuraten ist bei klarer Präsentation von einer antibiotischen oder antitussiven Therapie.

Eine weiterführende Abklärung sollte bei Kindern ausserhalb des typischen Alters (jünger als sechs Monate, älter als sechs Jahre) oder, wie bereits erwähnt, bei rezidivierenden, nicht infektiösen Pseudokrupperisoden mittels Endoskopie erfolgen.

**Fremdkörperaspiration**

Gehäuft, aber nicht begrenzt auf die Weihnachtszeit kommen Fremdkörperaspirationen trotz einer guten Aufklärung der Betreuungspersonen immer noch oft vor. Tritt eine akute Atemnot bei einem älteren Säugling auf, muss daran gedacht werden. Immer wieder zeigen sich Eltern überrascht und können sich den Hergang des Ereignisses nicht erklären. Der klassische Befund eines Wheezings oder asymmetrischen Atemgeräusches kann durchaus fehlen. Kommt ein Kind mit Verdacht auf Fremdkörperaspiration in die Praxis, wird folgendes Vorgehen empfohlen:

- Suffiziente Atmung und Hustenreflex: keine Manipulation, Transport auf die Notfallstation.

### Enorale Manipulationen können bei Fremdkörperaspiration oder Epiglottitis fatale Folgen haben!

- Kompromittierte Atmung, fehlender Hustenreflex, akute Erstickungsgefahr: Kompressionsmanöver durchführen, bei Säuglingen in Kopf-Tieflage auf den Rücken klopfen.
- Bewusstlosigkeit: Reanimation.

Der Transport in die nächste Kinderklinik muss mit der Ambulanz erfolgen. Ein Thoraxröntgenbild kann eine Aspiration nur zum Teil bestätigen und schon gar nicht ausschliessen, da die meisten Fremdkörper nicht röntgendicht sind. Darum wird bei Verdacht auf eine Fremdkörperaspiration häufig darauf verzichtet und direkt eine Endoskopie durchgeführt.

### Obstruktive Bronchitis

Bereits im Säuglingsalter kann es insbesondere im Rahmen banaler Atemwegsinfekte zu obstruktiven Bronchitiden kommen. Hierbei zeigt das Kind keine Zeichen eines schweren Infektes, sondern nebst Erkältungszeichen eine Atemnot und ein klassisches expiratorisches Pfeifen. Attacken eines trockenen Hustens in der Nacht sowie bei Anstrengung (Weinen, Lachen) können auftreten. Die Diagnose ist durch einen Inhalationsversuch mit Betamimetika (Salbutamol Dosieraerosol via Vorschaltkammer mit Maske) rasch zu erhärten. Erholen sich die Säuglinge gut nach der Inhalation und bestehen keine Warnzeichen wie tiefe O<sub>2</sub>-Sättigung (< 90%), hohes Fieber, persistierende Tachypnoe trotz Inhalation und Fiebersenkung, Lethargie oder Trinkschwäche, kann zu Hause weiter inhaliert werden. Hierbei sei darauf hingewiesen, dass sich die Inhalationsdosis und die Frequenz nach den Symptomen richten und nicht fix verordnet werden sollen.

### Bronchiolitis

In Europa wird diese Diagnose nur bei Kindern unter einem Jahr angewendet. Häufigste Auslöser sind Viren, allen voran das respiratorische Synzytialvirus (RSV), welches in den Wintermonaten der Hauptgrund für die Hospitalisation von Säuglingen ist.

Nach einer anfänglichen Erkältungsphase bestehen ein zunehmendes Karcheln und eine Tachypnoe. Typisch ist

ein vor der Nase hörbares Knisterrasseln. Auch ein expiratorisches Wheezing ist möglich, welches nicht auf die Inhalation mit Betamimetika anspricht. Gerade in den ersten drei Lebensmonaten kommt es häufiger zur Hypoxämie und Trinkschwäche mit Dehydratation. Auch Apnoen sind möglich, weshalb Säuglinge in diesem Alter grosszügig im Spital überwacht werden sollen.

Die Therapie ist rein supportiv und erfolgt mittels guter Nasentoilette, Rehydrierung und O<sub>2</sub>-Gabe.

#### Korrespondenzadresse:

Dr. med. Michael Hitzler  
Pädiatrie FMH, Schwerpunkt pädiatrische Pneumologie FMH  
Méd. Adjoint Pneumologie und Allergologie, Kinderspital Luzern  
Kinderpneumologie Baar  
Rigistrasse 15  
6340 Baar  
E-Mail: michael.hitzler@luks.ch  
www.kinderpneumologie.ch

#### Danksagung

Ich bedanke mich bei Prof. Dr. med. Nicolas Regamey für die kritische Durchsicht, die wertvollen Inputs und die Endoskopiebilder zu diesem Artikel.

Interessenlage: Der Autor deklariert, dass keine finanziellen oder persönlichen Interessenkonflikte im Zusammenhang mit diesem Artikel bestehen.

#### Weiterführende Literatur:

- Eber E, Midulla F: ERS Handbook on Paediatric Respiratory Medicine, 2013.  
Lowe L et al. Reported versus confirmed wheeze and lung function in early life. Arch Dis Child 2004; 89: 540–543.  
Mazurek H et al.: Acute subglottic laryngitis. Etiology, epidemiology, pathogenesis and clinical picture. Adv Respir Med 2019; 87: 308–316.  
Pfleger A, Eber E: Assessment and causes of stridor. Paediatric Respiratory Reviews 2016; 18: 64–72.  
Thornton AJ et al.: Symptoms in 298 infants under 6 months old, seen at home. Arch Dis Child 1990; 65(3): 280–285.