Wundbehandlung bei Kindern

Eine Übersicht zum stadiengerechten Wundmanagement

Das Prinzip der feuchten Wundbehandlung ist heute weltweit anerkannt, die praktische Umsetzung vielerorts aber noch nicht erfolgt. Obwohl grundsätzlich die gleichen Prinzipien der Wundbehandlung wie für Erwachsene gelten, sind einige Besonderheiten bei Kindern zu beachten.

Von Markus Streit

Eine 1962 von George D. Winter in «Nature» publizierte Arbeit führte zu einem radikalen Umbruch in der Wundbehandlung: Winter hatte im Wundmodell bei Schweinen nachweisen können, dass Wunden in einem feuchten Milieu rascher und besser abheilen als unter einer trockenen Kruste (1). Damit war das Dogma durchbrochen, dass Wunden für eine optimale Abheilung trocken belassen werden sollten, und die Ära der feuchten Wundbehandlung eingeläutet. Diese führte zur Entwicklung neuer Wundmaterialien, vor allem zur Produktion spezieller Wundauflagen (wound dressings), unter denen sich ein feuchtes Wundmilieu bilden kann. Diese Wundauflagen haben der Industrie in den letzten 48 Jahren einen riesigen Markt eröffnet: Für fast zwei Milliarden Dollar werden jährlich Wundauflagen abgesetzt (2), und jährlich sieht man sich als Kliniker mit einer Vielzahl von neuen Wundprodukten konfrontiert.

Auch wenn das Prinzip der feuchten Wundbehandlung heute weltweit anerkannt ist, ist eine praktische Umsetzung vielerorts noch nicht erfolgt. Ein Grund mag eine mangelhafte Evidenz sein: Für viele Wundmaterialien existieren keine oder kaum Studien, die deren Wirksamkeit nachweisen, denn Wundauflagen werden in den meisten Ländern den medizinischen Hilfsmitteln (devices) zugeordnet, für deren Zulassung nicht die strengen Auflagen einer Medikamentenzulassung gelten. Auch in der Schweiz sind Wundauflagen in der Mittel- und Gegenstände-Liste (MiGeL) des Bundesamts für Gesundheit aufgeführt.

Vor allem bei Neugeborenen sollten Wundauflagen nicht mit einem Klebestoff oder Klebeband fixiert werden müssen.

Tabelle 1:
TIME: Stichworte der stadiengerechten Wundbehandlung*

T	tissue management	Gewebebehandlung
I	inflammation and infection control	Entzündungs- und Infektionskontrolle
M	moisture balance	Feuchtigkeitsgleichgewicht
E	epithelial (edge) advancement	Förderung der Reepithelisierung

*von der European Wound Management Association vorgeschlagene Begriffe (14)

Das Problem der fehlenden Evidenz gilt besonders für die pädiatrische Wundbehandlung: Studien mit Wundmaterialien werden in der Regel an Erwachsenen durchgeführt; das Kindesalter stellt meist ein Ausschlusskriterium dar. Vor diesem Hintergrund erstaunt es nicht, dass in einer Untersuchung mit Kindern (mit Druckulzera und chirurgischen Wunden) Wundbehandlungen in zwei Dritteln der Fälle so durchgeführt wurden, wie sie nach moderner Auffassung nicht erfolgen sollten, nämlich durch das blosse Aufbringen von Gazen, in 44 Prozent der Fälle sogar nur von trockenen Gazen. 90 Prozent der behandelnden Pflegefachleute beurteilten die Therapie dabei übrigens als angemessen (3). Wundbehandlungsprotokolle, wie sie in der Erwachsenenmedizin in Spitälern zur Regel geworden sind, existieren in der Pädiatrie nur beschränkt. In einer Untersuchung verfügten nur 25 Prozent der Neugeborenenstationen über solche Protokolle (4).

Besonderheiten der Wundbehandlung bei Kindern

Es ist grundsätzlich unbestritten, dass die Prinzipien der Wundbehandlung der Erwachsenenmedizin auch für Kinder gelten (5). Trotzdem sind Kinder nicht einfach kleine Erwachsene. Es ist auch bei der Wundbehandlung zu beachten, dass für Kinder Besonderheiten gelten. An sich hat die Haut von Neugeborenen und Kindern ein besseres Wundheilungspotenzial als die von Erwachsenen: Fibroblasten sind rascher verfügbar, Kollagen und Granulationsgewebe werden schneller gebildet (5). Im Normalfall heilt eine Wunde bei Kindern problemlos ab. Dies mag ein Grund sein, dass der Wundbehandlung bei Kindern allgemein weniger Bedeutung zugemessen wird.

Allerdings ist die Haut in bestimmten Phasen des Kindesalters auch anfälliger für Wundprobleme. Bei Frühgeborenen bietet die unreife Epidermis, insbesondere die schwach ausgebildete Hornschicht, nur unzureichend Schutz vor Infektionen durch Bakterien, Viren und Pilze sowie deren Toxine (6). Allgemein

Tabelle 2:

Eigenschaften und Indikationen verschiedener Wundauflagen

Produktklasse Frequenz Verbandswechsel	Handelsnamen	Indikationen	Materialeigenschaften
Hydrogel täglich	Askina Gel® Hydrosorb® Intrasite® Normigel® Nu Gel® Purilon Gel® Suprasorb G® Tegaderm Hydrogel® Urgo Hydrogel® Varihesive Hydrogel®	Trockene Wunde: → Rehydrierung von Wunden. Fibrinös/nekrotisch belegte Wunde: → autolytisches Débridement (Lösen von fibrinösen, nekrotischen, trockenen Belägen).	Gel (in Tube) mit z.B. Carboxymethylcellulose, Pektin, Propylenglycol; je nach Produkt mit bis zu 60%igem Wasseranteil; auch in semiokklusiven Wundauflagen.
Hydrogel mit Povidon-Iod täglich	Repithel Hydrogel®	Nicht auf stark exsudierende oder blutende Wunden!	
Hydrogel-Kompressen täglich	Aquaflo® Hydrosorb® Suprasorb G®		Semiokklusive Folie mit aufgetragenem Hydrogel, mit 15–95% Wasseranteil.
Hydrokolloid bis 1 Woche belassen	Askina Biofilm®/-Hydro® Comfeel Plus® Hydrocoll® Ialugen Hydro® NUDerm® Suprasorb H® Urgo Algoplaque® Varihesive®	Fibrinös belegte Wunde: → autolytisches Débridement Alle Wundstadien bis Epithelialisierung Nicht auf infizierte Wunden! (Semiokklusion kontraindiziert)	Semiokklusive Wundverbände auf der Grundlage von Zellulosederivaten, (Carboxymethylcellulose), Pektinen, Gelatine. Hydrophile kolloidale Partikel in einem hydrophoben Polymergerüst, darüber semipermeable Polyurethanoberfläche (undurchlässig für Flüssigkeiten und Keime, durchlässig für Gase); in Verbindung mit dem Wundsekret bildet sich ein Gel, welches für ein feucht-warmes Wundmilieu sorgt.
Hydrokolloid mit Alginat bis 1 Woche belassen	Comfeel Plus Flexibel		
Hydrokolloid mit Silber bis 1 Woche belassen	Contreet H®		
Hydrofaser täglich bis 1 Woche	Aquacel®	Vor allem stark exsudierende Wunde. Alle Wundstadien (bei trockenen. Wunden zusammen mit Hydrogel) bis Epithelialisierung; Wundrandschutz. Auch infizierte Wunde (v.a. mit Silber). Nicht auf trockene, nekrotische Wunden!	Kompressen und Tamponaden aus Natriumcarboxymethylcellulose; hohe Saugfähigkeit (30 g Sekret/g Hydrofaser), Wundsekret wird nur in vertikaler und nicht in horizontaler Richtung absorbiert.
Hydrofaser mit Silber täglich bis 1 Woche	Aquacel Ag®		
Alginat täglich bis 1 Woche	Algisorb® Algosteril® Askina Sorb® Curasorb® Kaltostat® Melgisorb® SeaSorb Soft® Sorbalgon® Sorbsan Calcium-Alginat® Suprasorb A® Urgosorb®	Vor allem stark exsudierende Wunde. Speziell blutende Wunde. Auch infizierte Wunden (v.a. silberhaltige Alginate). Nicht auf trockene, nekrotische Wunden!	Kompressen und Tamponaden aus Salzen der Alginsäure (aus Braunalge gewonnen); bei Kontakt mit Wundsekret wird aus unlöslichem Kalziumalginat lösliches Natriumalginat → Gelbildung (Austausch Kalziumionen gegen im Blut und Wundsekret vorhandene Natriumionen). hämostyptisch = blutstillend
Alginat mit Silber täglich bis 1 Woche	Askina Calgitrol® SeaSorb Ag® Silvercel® Acticoat absorbent®		
Schaumstoff bis 1 Woche	Allevyn® Askina foam/-Transorbent® Biatain® Copafoam® Mepilex PermaFoam® Polymem® Suprasob M® Teagderm Foam® Tielle®	Vor allem stark exsudierende Wunde. Alle Wundstadien. Infizierte Wunde (v.a. silberhaltige Schaumstoffe). Nicht auf nekrotische Wunden!	Semiokklusive Verbände aus Polyurethanschaumstoff oder Silikon mit semipermeabler Polyurethanoberfläche mit oder ohne Kleberand; Aufquellen bei Sekretkontakt. Können viel Exsudat aufnehmen.

Produktklasse Frequenz Verbandswechsel	Handelsnamen	Indikationen	Materialeigenschaften
Schaumstoff mit Silber bis 1 Woche	Biatain Ag® Mepilex Ag®		
Nicht adhärente Auflagen (Gitternetze)			
Fettgazen täglich bis mehrere Tage	Adaptic® Atrauman® Jelonet® Lomatuell® Urgotul®	Oberflächliche Wunden mit wenig Exsudation. Nicht auf tiefe oder blutende Wunden!	Grobmaschige Gewebe aus Zellulose oder Kunstfasern, wasserabstossend; als Schutz vor dem Verkleben verwendet; zum Teil mit Wirkstoffen imprägniert.
Silikongaze **Wundgitter aus Polyethylen** täglich bis mehrere Tage	Mepitel® Sorbion plus®		
Imprägnierte Gaze täglich bis mehrere Tage	Betadine Salbengaze Biopatch® Fucidin Salbengaze® Ialugen plus		
Folie täglich bis mehrere Tage	Tegaderm® OP-Site® Askina Derm® Bioclusive® Hydrofilm® Mepore® Suprasorb F® Suprasorb M® Telfa®	Oberflächliche Wunden mit wenig Exsudation. Als Sekundärverband zur Fixation von Wundauflagen. Nicht auf infizierte Wunden, nicht auf trockene Nekrosen! (Semiokklusion kontraindiziert)	Transparente, semipermeable und semiokklusive Membranen aus Polyurethan mit Klebeschicht auf der Wundseite.

nach: «Medinform Wundmaterial-Kompendium», deutsche Leitlinie zur Lokaltherapie der chronischen Wunde, «Wundkompendium SAfW» (Schweizerische Gesellschaft für Wundbehandlung: www.safw.ch). Die Liste der Handelsnamen erhebt keinen Anspruch auf Vollständigkeit.

Das autolytische Débridement im feuchten Wundmilieu ist schmerzfrei.

führt im Neugeborenenalter der schwächere Zusammenhalt von Epidermis und Dermis rascher zu Blasenbildung, vor allem aber zu Epidermisabrissen, zum Beispiel beim Abnehmen von Pflastern. Im Säuglingsalter kann die Inkontinenz zu Haut- und Wundproblemen im Windelbereich führen.

Während man in der Wundbehandlung bei Erwachsenen vor allem mit chronischen Wunden konfrontiert ist, sind im Kindesalter akute Wunden häufig. Wundprobleme bei Kindern betreffen vor allem chirurgische Wunden oder thermische Verletzungen beziehungsweise Verbrennungen. Bei stationären pädiatrischen Patienten sind allerdings auch Druckulzera ein häufiges Problem: In Intensiv- und Neugeborenenstationen werden Auftretensraten von bis zu 25 Prozent angegeben (5).

Spezielle Erkrankungen im Kindesalter führen zudem zu ganz speziellen Wundproblemen. Zu erwähnen sind in diesem Zusammenhang kongenitale Erkrankungen wie die verschiedenen Formen der Epidermolysis bullosa.

Bedeutung der Pathophysiologie der Wundheilung für die Wundbehandlung

Aufgrund der Erkenntnis von Winter, dass Wunden in einem feuchten Milieu besser heilen, wurden in den Siebzigerjahren initial Polyurethanfolien entwickelt, die, auf die Wunde gebracht, zu einer kompletten Okklusion und Flüssigkeitsretention führten (7). Diese Verbände erwiesen sich aber in der Anwendung als unpraktisch. Der Durchbruch der Feuchtbehandlung erfolgte erst in den Achtzigerjahren mit der Entwicklung der Hydrokolloidverbände. Diese bestehen aus einer Schicht eines kolloidalen Gels (Carboxymethylcellulose oder Gelatine), der direkt auf die Wunde zu liegen kommt und Feuchtigkeit aufnehmen kann. Abgeschlossen wird der Verband durch eine oberflächliche Folie oder einen Schaumstoff, der semipermeabel ist, das heisst durchlässig für gewisse Gase, aber nicht für Flüssigkeit (8).

In der Wundbehandlungspraxis zeigte sich rasch, dass auch Hydrokolloide ihre Limiten haben. Man realisierte, dass es nicht nur darum geht, eine Wunde feucht zu halten, sondern dass es wichtig ist, ganz individuelle Bedürfnisse zu berücksichtigen. Diese ändern sich im zeitlichen Verlauf der Wundheilung und richten sich nach dem Stadium, in welchem sich die Wunde befindet. Um eine stadiengerechte Wundbehandlung zu verstehen, ist die Kenntnis der Wundstadien und der Pathophysiologie der Wundheilung zwingend.

Eine Wunde durchläuft auf dem Weg der Heilung in einem geordneten Prozess verschiedene Stadien, nämlich die Phasen der Entzündung, Proliferation und Reparation. In diesen Phasen sind Blutelemente, verschiedene ortsansässige oder eingewanderte Zellen, lösliche Zytokine, Wachstumsfaktoren und Enzyme sowie die extrazelluläre Matrix von wechselnder Bedeutung (9–11).

Die Phasen der Wundheilung

Initial kommt es bei einer Wunde durch die Verletzung von Blutgefässen zur Extravasation von Blutbestandteilen. Der Organismus reagiert mit Vasokonstriktion und Hämostase. Dies führt zu Thrombozytenadhäsion und -aggregation und zur Bildung eines Plättchenpfropfs sowie zur Aktivierung der Blutgerinnungskaskade. Am Ort des Substanzdefekts entsteht ein Fibringerinnsel (10). Klinisch ist das initiale Wundstadium durch Krusten und Nekrosen geprägt, der Wundgrund ist entsprechend von schwarzer oder braunschwarzer Farbe.

In der Inflammations- oder Exsudationsphase steht eine lokale Entzündung mit Exsudation im Vordergrund *(Abbildung 1)*: Es kommt im Gewebe zur Vasodilatation mit anschliessendem Wundödem. Makrophagen und Neutrophile wandern in den Fibrinpfropf ein und produzieren inflammatorische Zytokine (z.B. TNF-α, IL-1) und Wachstumsfaktoren (TGF-β und TGF-αVEGF, PDGF usw.). Dies stimuliert Fibroblasten sowie Endothel- und Epithelzellen, in die Wunde einzuwandern. Unter normalen Verhältnissen dauert diese Phase nicht länger als ein bis drei Tage (12). Klinisch steht die Bildung von Wundexsudat im Vordergrund. Das anfallende Fibrin führt zu einer Gelbverfärbung des Wundgrunds.

In der anschliessenden Proliferations- oder Granulationsphase *(Abbildung 2)* kommt es zur Bildung von Granulationsgewebe, welches ein Ersatzgewebe aus eingewanderten Fibroblasten und neu gebildeten Kapillaren darstellt (20% des Granulationsgewebes bestehen aus Kapillaren). Klinisch imponiert ein stark durchblutetes Gewebe von tiefroter Farbe, mit wenig Exsudatbildung. Zellulär finden sich zwischen den Endothelzellen Makrophagen sowie Fibroblasten in einer lockeren Matrix aus Kollagen, Fibronectin and Hyaluronsäure (11). Bei sehr kleinen Wunden beginnt die Proliferationsphase schon nach wenigen Stunden. Sie dauert normalerweise vom vierten bis zum zwölften Tag. Etwa ab dem sechsten Tag beginnt die Ausreifung der kollagenen Fasern.

In der Regenerations- oder Reparationsphase kommt es zur Bildung eines Ersatzgewebes, der Narbe. In dieser Phase wird eine Abnahme des Flüssigkeitsgehalts beobachtet. Der Durchmesser einer gut granulierenden Wunde schliesst sich zu einem Drittel ausschliesslich durch Schrumpfung (10). Fibroblasten synthetisieren eine Matrix aus Kollagen und elastischen Fasern sowie Proteoglykanen. Für die strukturelle Anpassung ist ein ständiger Umbau des Gewebes notwendig, für den eiweissspaltende Enzyme (Proteasen) bedeutsam sind, die Matrix-Metalloproteinasen (MMP). Oberflächlich erfolgt die Deckung des Defekts, die Epithelialisierung durch Keratinozyten. Die Reparationsphase beginnt ab dem zwölften Tag und kann mehrere Wochen dauern. Der Farbton der Wunde wechselt bei der Epithelialisierung zu einem leichten Rosa.

Stadiengerechte Wundbehandlung

Für das Wundmanagement und die Wahl der Behandlungsmittel gilt es speziell zu beachten, dass in den verschiedenen Wundphasen unterschiedlich viel Exsudat anfällt. So findet sich in der Phase schwarzer Nekrose wenig, in der inflammatorischen gelben Phase sehr viel, in der Granulationsphase immer weniger und in der Rosa-Epithelialiserungs-Phase kaum noch Exsudat.

Die Anforderungen an eine phasengerechten Wundtherapie kann man mit dem Akronym TIME zusammenfassen *(Tabelle 1)*: TIME setzt sich aus den Abkürzungen der folgenden englischen Begriffe zusammen: T (tissue management) steht für das wiederholte Débridement von nekrotischem Gewebe, I (inflammation and infection) für Entzündungs- und Infektionskontrolle, M (moisture balance) für Regulation des Feuchtigkeitsgleichgewichts und E (epithelial advancement) für Förderung der Epithelisierung (13, 14).

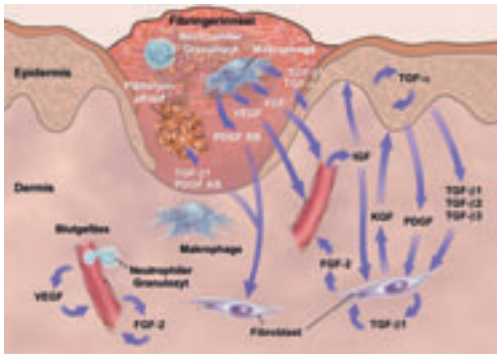

Abbildung 1: In der Inflammations- oder Exsudationsphase steht eine lokale Entzündung mit Exsudation im Vordergrund (PDGF BB: platelet derived growth factor [BB-Homodimer]; PDGF AB: platelet derived growth factor [AB-Heterodimer]; TGF: tissue growth factor; VEGF: vascular endothelial growth factor; FGF: fibroblast growth factor; IGF: insulin like growth factor; KGF: keratinocyte growth factor).

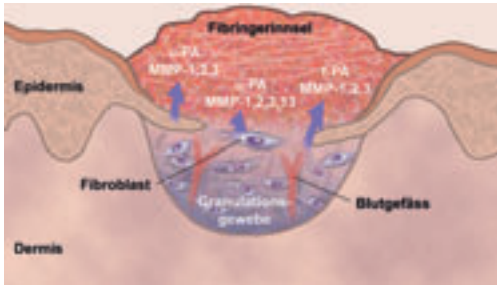

Abbildung 2: In der Proliferations- oder Granulationsphase kommt es zur Bildung von Granulationsgewebe (u-PA: urokinase-type plasminogen activator, t-PA: tissue plasminogen activator; MMP: Matrix-Metalloproteinase).

Débridement

Für die Gewebebehandlung muss – im initialen «schwarzen» Wundstadium – zuerst avitales Gewebe (Nekrosen, dicke Wundbeläge) entfernt werden. Das notwendige Débridement kann mechanisch, osmotisch, enzymatisch oder biochirurgisch erfolgen. Obschon das Wunddébridement für die weitere Behandlung als unabdingbar betrachtet wird, besteht aufgrund von Studien nur eine schlecht dokumentierte Evidenz bezüglich der Wirksamkeit (15, 16). Bei Kindern werden gewisse debridierende Massnahmen kaum in Betracht fallen, weil sie zu schmerzhaft oder mit der kindlichen Vorstellungswelt schlecht vereinbar sind, zum Beispiel der Einsatz von Wasserstrahl-Hochdruck-Geräten oder die Anwendung von Fliegenlarven.

Bei Kindern problemlos ist in kleineren Wunden mit oberflächlichen dicken Belägen das Débridement mit der Ringkürette (Fa. Stiefel) nach vorherigem Auftragen von EMLA®-Crème. Schmerzfrei und damit unproblematisch für Kinder ist auch das autolytische Débridement, das im feuchten Wundmilieu stattfindet, in dem sich eine proteolytische Aktivität ausbildet. In der Wundbehandlung wird dafür Hydrogel unter einer Wundauflage verwendet (z.B. unter einer Hydrofaser). Die debridierende Wirkung von Hydrogel unter Wundauflagen ist an sich recht gut belegt (16). Eine osmotisch bedingte debridierende Wirkung hat medizinischer Honig (Mediyhoney®), der zum Beispiel als salbenartiges Gel oder als Wundauflage auf die Wunde gebracht werden kann. Honig hat aber vor allem auch eine antimikrobielle Wirkung *(siehe unten)* (17).

Bei ausgedehnten Nekrosen und dicken Belägen, wie sie vor allem in chronischen Wunden gefunden werden, ist bei Kindern das notwendige Débridement fast

Abbildung 3a und 3b: Neugeborenes mit Epidermolysis bullosa dystrophica. Wundverbände mit Silikonnetz (Mepitel®; s. rechts in [b])

nur mittels chirugischer Abtragung im Operationssaal möglich. Im Anschluss empfiehlt sich eine Behandlung mit Vakuumsog zur Granulationsförderung. Bei grossen Wunden wird man nach ausreichender Konditionierierung des Wundgrunds eine chirurgische Deckung anstreben, in der Regel mit Spalthaut.

Exsudatkontrolle

Für das Feuchtigkeitsgleichgewicht und die Förderung der Reepithelisierung ist bei der konservativen Wundbehandlung nach dem Débridement die Aufgranulierung des Wundbetts das nächste Behandlungsziel. Dazu eignen sich Hydrokolloide, die die Granulationsgewebebildung stark stimulieren. Liegt allerdings ein inflammatorisches Wundstadium mit starker Exsudation vor, wird man eine Wundauflage wählen müssen, die das anfallende Exsudat aufnehmen kann. Hydrokolloide können dies nur in beschränktem Ausmass: Wenn zu viel Exsudat anfällt, führt dies zur Mazeration der Wundumgebung.

Bei stark exsudierenden Wunden bevorzugt man deshalb Hydrofasern oder Alginate. Schaumstoffauflagen sind je nach Produkt ebenfalls in der Lage, viel Exsudat aufzunehmen. Alginate haben zudem eine hämostatische Wirkung und werden deshalb bei blutenden Wunden bevorzugt.

Bei trockenen Wunden wird man umgekehrt der Wunde Feuchtigkeit zuführen müssen. Man appliziert deshalb ein Hydrogel unter einer Wundauflage (z.B. Hydrofaser). Da es im Stadium der epithelialisierenden Wunde keine weitere Stimulation der Granulation mehr braucht und auch wenig Wundexsudat anfällt, kommen vor allem nicht adhärente Auflagen, wie beschichtete Gazen oder Kunstoffnetze, zur Anwendung, die dafür sorgen, dass der sich schliessende Wundgrund nicht mit dem Verband verklebt.

Topische Antibiotika sollten nicht verwendet werden.

Antimikrobielle Massnahmen

Zur Entzündungs- und Infektionskontrolle werden antimikrobielle Wirkstoffe lokal eingesetzt. Vor allem bei nicht heilenden Wunden kann eine bakterielle Überbesiedelung (kritische Kolonisation) von Bedeutung sein, die entsprechend therapeutisch angegangen werden sollte. Zum Einsatz kommen heute primär Antiseptika, in erster Linie solche, die keinen zytotoxischen Effekt und damit keinen negativen Einfluss auf die Wundheilung haben. Vor allem Biguanide vom Typ Polyhexanid oder Octenidin sind zurzeit im deutschen Sprachraum populär (18).

Bei Polyhexanid (Lavasept®, Prontosan®) erfolgt der Wirkungseintritt nach 5 bis 20 Minuten, bei Octenidindihydrochlorid (Octenisept®) nach 30 Sekunden bis > 5 Minuten. Bei antiseptischen Umschlägen («Nassphase» der Wundbehandlung) muss eine entsprechende Kontaktzeit einberechnet werden. Auch wenn keine eigentlichen Untersuchungen zur Anwendung bei Kindern bestehen, wird der Einsatz von Polyhexanid im Kindesalter von einer Expertengruppe (19) und für Octenisept® vom Hersteller als unbedenklich eingestuft.

Silber hat eine sehr gute antimikrobielle Wirkung und wird als Silbernitrat oder Silbersulfadiazin schon seit Jahren in der Wundbehandlung erfolgreich eingesetzt. In den letzten Jahren wurden silberbeschichtete Wundauflagen entwickelt, sodass Hydrofasern, Alginate, Schaumstoffe und Hydrokolloide mit Silberionen als antimikrobiellem Zusatz eingesetzt werden können. Zur Anwendung silberhaltiger Wundauflagen bei Kindern gibt es positive Erfahrungsberichte (20), aber auch Untersuchungen, die keinen besonderen Effekt aufgezeigt haben (21). Auch wenn kein relevantes Risiko der systemischen Resorption von Silber bei Kindern angenommen wird, bestehen diesbezüglich keine sicheren Daten. Vor einem Langzeitgebrauch von silberhaltigen Produkten wird deshalb gewarnt (22).

Dem Einsatz von Honig kommt in der Wundbehandlung eine zunehmende Bedeutung zu. In Medizinalhonigprodukten (z.B. Medihoney®) wird vor allem der aus Neuseeland stammende Manuka-Honig verwendet, der nachgewiesenermassen ausgezeichnete antibakterielle Eigenschaften, vor allem auch gegen MRSA, zeigt. Honig kann als salbenartiges Wundgel oder in Gel- und Alginatverbänden eingewirkt angewendet werden. Gerade in der Pädiatrie wurden mit honighaltigen Wundprodukten sehr gute Behandlungsresulate erreicht (17, 23).

Während der Einsatz von Polyvidoniod in der Wund-

behandlung wegen seiner in vitro dokumentierten Zelltoxizität weiterhin kontrovers diskutiert wird, sollte auf andere antimikrobielle Therapeutika verzichtet werden: Topische Antibiotika haben ein hohes Sensibilisierungspotenzial und sollten deswegen und wegen möglicher Resistenzentwicklung nicht verwendet werden. Wasserstoffperoxid zur Wundreinigung und die Anwendung von Farbstoffen wie Gentianaviolett gelten heute als obsolet (24).

Vakuumsogtherapie

Im Tiermodell hatten Morykwas und Argenta 1997 aufgezeigt, dass bei Anlegen eines Vakuums über einer Wunde bei einem Sog mit 125 mmHg eine signifikant erhöhte Granulationsbildung gegenüber der Feuchttherapie beobachtet werden kann. Gleichzeitig kam es auch zu einer signifikanten Reduktion der Bakterienzahl (25). Die V.A.C.-Therapie (vacuum assisted closure) gilt heute als Verfahren, das die Granulationsgewebebildung am stärksten zu stimulieren vermag. Für die Behandlung wird ein Schwamm auf der Wunde angebracht, der mit einem Absaugschlauch verbunden ist. Nachdem der Schwamm mittels Folie versiegelt worden ist, wird über den Schlauch ein Sog durch ein Sauggerät erzeugt. Die V.A.C.-Therapie wird primär stationär durchgeführt. Mit portablen Geräten können aber auch ambulant Patienten behandelt werden.

In der pädiatrischen Wundbehandlung wird die Vakuumbehandung bereits breit eingesetzt, vor allem bei chirurgischen Patienten. Von einem Expertengremium sind kürzlich die in der Literatur dokumentierten Erfahrungen und aktuelle Empfehlungen im Zusammenhang mit der Therapie zusammengestellt worden (26).

Spezielle Empfehlungen für Wundmaterialien bei Kindern

Bei der Wahl von Wundauflagen für die Behandlung von Kindern wird man sich nicht nur von den oben aufgeführten pathophysiologischen Überlegungen leiten lassen *(Tabelle 2)*. Wie bereits in der Einführung erwähnt, gilt es, bei Kindern spezielle Aspekte zusätzlich zu berücksichtigen.

Wegen der leicht verletzlichen Haut (v.a. bei Neugeborenen) sollten Wundauflagen gewählt werden, die nicht mit einem Klebestoff oder Klebeband fixiert werden müssen. Günstig ist, wenn ein Verband selbst an der Haut haften kann. Wundauflagen aus Silikon mit Safetac®-Technologie (Mepitel®, Mepilex® von Mölnlycke) lagern sich adhäsiv an die Haut, ohne zu verkleben, und können ohne Hautabrisse problemlos entfernt werden. Dieselbe Technologie kommt auch bei Mepitac®-Klebebändern zur Anwendung.

Damit sind Silikonwundmaterialien nicht nur als ideale Verbandsmaterialien des Früh- und Neugeborenen (5), sondern vor allem auch von Patienten mit Epidermolysis bullosa (EB) zu betrachten *(Abbildung 3)*. Bei EB-Patienten ist aufgrund eines Gendefekts ein zur Verankerung der Epidermis notwendiges Protein (Keratin 5/14, Laminin 5 und/oder Kollagen XVII oder Kollagen VII) fehlerhaft ausgebildet (27). Damit ist die mechanische Verbindung zwischen Dermis und Epidermis mangelhaft, und es entstehen Blasen und Wunden an der Haut und auch an Schleimhäuten (z.B. Mund und Speiseröhre). Je nach betroffenem Verankerungsprotein heilen die Wunden mit oder ohne Narbenbildung ab. Die oberflächlichen Wunden haben an sich ein gutes Heilungspotenzial. Wichtig ist deshalb, dass das Verbandsmaterial nicht mit der Wunde verklebt und zu weiterer Hautschädigung führt. Die Selbsthilfeorganisation DEBRA-CH führt Mepilex® lite denn auch als Wundbehandlungsprodukt der Wahl auf (www.schmetterlingskinder.ch).

Wundmaterialien sollten sich bei Kindern möglichst schmerzfrei entfernen lassen. Auch diesem Anspruch werden Safetac®-Produkte gerecht. Aber auch andere Materialien der Feuchtbehandlung, zum Beispiel Hydrokolloide und Schaumstoffe, führen beim Verbandswechsel kaum zu Schmerzen. Angefeuchtete Gazeverbände, die auf der Wunde eintrocknen und bei der Entfernung die oberflächliche Wundgranulation abreissen, sind schon nur wegen der schmerzhaften Entfernung im Kindesalter ungünstig.

Da auch Mazerationen ein häufiges Problem der Kleinkinderhaut darstellen, ist es sinnvoll, die Hautbarriere zu verstärken. Bei Windeldermatitis kann eine weiche Zinkpaste (z.B. ZinCream Medinova®) oder eine antimykotische Nystatinpaste (Multilind® Heilpaste) angewendet werden. Von 3M sind Cavilon®-Produkte für einen reizfreien Hautschutz erhältlich. Cavilon ist ein alkoholfreier flüssiger Schutzfilm, der schnell trocknet und eine atmungsaktive transparente Schicht auf der Haut bildet.

Schlussbemerkung

Zwar lassen sich viele Wundbehandlungsmethoden der Erwachsenenmedizin auch auf Kinder übertragen. Dies kann aber nicht darüber hinwegtäuschen, dass in der Pädiatrie ein grosser Nachholbedarf an dokumentierten Erfahrungen zur Wundbehandlung besteht und Studien fehlen, die die Wirksamkeit von Wundbehandlungsmethoden in der Anwendung bei Kindern aufzeigen.

Zwar geht es generell darum, eine Wunde feucht zu halten, doch muss die Wundauflage dem jeweiligen Heilungsstadium gerecht werden.

Korrespondenzadresse:
Dr. med. Markus Streit
Chefarzt Dermatologie, Kantonsspital Aarau
Tel. 062-838 69 50, Fax 062-838 69 53
E-Mail: markus.streit@ksa.ch

Der Autor gehört dem Vorstand der Schweizerischen Gesellschaft für Wundbehandlung SAfW an.

Literatur:

1. Winter G: Formation of the scab and the rate of epithelization of superficial wounds in the skin of the young domestic pig. Nature 1962; 193: 293–294.
2. Moragn D. Formulary of Wound Management Products: A guide for healthcare staff. 9th ed ed, Haslemere, 2004.
3. Pieper B, Templin T, Dobal M, Jacox A. Prevalence and types of wounds among children receiving care in the home. Ostomy Wound Manage 2000; 46: 36–42.
4. Munson K, Bare D, Hoath S, Mo V. A survey of skin care practices for premature low birth weight infants. Neonatal Network 1999; 18: 25–31.
5. Baharestani M. An overview of neonatal and pediatric wound care knowledge and considerations. Ostomy Wound Manage 2007; 53: 34–55.
6. Houska-Lund C, Durand D. Skin and Skin Care. In: Merenstein G, Gardner S (eds.) Handbook of Neonatal Intensive Care. 5th ed ed., Mosby St. Louis, 2002.
7. Turner T, Schmidt R, Harding K. Advances in Wound Management. John Wiley and Sons Chichester, 1986.

8. Queen D. Technology update: Understanding hydrocolloids. Wounds International Online 2009; 1.
9. Singer AJ, Clark RA. Cutaneous wound healing. N Engl J Med 1999; 341: 738–746.
10. Li J, Chen J, Kirsner R. Pathophysiology of acute wound healing. Clin Dermatol 2007; 25: 9–18.
11. Harding KG, Morris HL, Patel GK. Science, medicine and the future: healing chronic wounds. BMJ 2002; 324: 160–163.
12. Streit M, Mayer D, Traber J: Definitionen von Wunden: Akute und chronische Wunden. Zeitschrift für Wundheilung 2008; 3.
13. Schultz G, Sibbald R, Falanga V et al. Wound bed preparation: systematic approach to wound management. Wound Rep Reg 2003; 11 (Suppl 1): S1–28.
14. Falanga V. Wound bed preparation: science applied to practice. European Wound Management Association (EWMA) Position Document Wound Bed Preparation in Practice 2004. MEP Ltd London, 2004.
15. Edwards J, Stapley S. Debridement of diabetic foot ulcers. Cochrane Database of Systematic Reviews 2010; Art. No: CD003556. DOI: 10.1002/14651858.CD003556.pub2.
16. Hunt D. Debridement or wound dressing. BMJ Evidence Centre 2010.
17. Bittmann S, Luchter E, Thiel M, Kameda G, Hanano R, Längler A. Does honey have a role in paediatric wound management? Br J Nurs 2010; 19: S19–24.
18. Kammerlander G, Andriessen A, Eberlein T, Zimpfer F. Lokale Antiseptika in der Wundbehandlung. Die Schwester Der Pfleger 2006; 46: 1–4.
19. Dissemond J, Gerber V, Kramer A et al. Praxisorientierte Expertenempfehlung zur Behandlung kritisch-kolonisierter und lokal infizierter Wunden mit Polihexanid. ZfW 2009; 14: 20–26.
20. McCord S, Bookout K, McLane K, Helmrath M. The use of silver dressing with neonatal adominal evisceration. In: Wound, Ostomy and Continence Nurses Conference Tampa, FL; 2004.
21. Innes M, Unraw N, Fish J, Gamey M, Carttoto R. The use of silver coated dressings on donor site wounds, a prospective, controlled, matched pair study. Burns 2001; 6: 621–627.
22. McCord S, Levy M. Practical guide to pediatric wound care. Semin Plast Surg 2006; 20: 192–198.
23. Simon A, Sofka K, Wiszniewsky G, Blaser G, Bode U, Fleischhack G. Wound care with antibacterial honey (Medihoney) in pediatric hematology-oncology. Support Care Cancer 2006; 14: 91–97.
24. Kramer A, Daeschlein G, Kammerlander G et al. Konsensusempfehlung zur Auswahl von Wirkstoffen für die Wundantiseptik. ZfW 2004; 9: 110–120.
25. Morykwas M, Argenta L, Shelton-Brown E, McGuirt W. Vacuum-assisted closure: a new method for wound control and treatment: animal studies and basic foundation. Ann Plast Surg 1997; 38: 553–562.
26. Baharestani M, Amjad I, Bookout K et al. V.A.C. Therapy in the management of paediatric wounds: clinical review and experience. Int Wound J 2009; Suppl 1: 1–26.
27. Schumann H, Beljan G, Bruckner-Tuderman L: Epidermolysis bullosa: eine interdisziplinäre Herausforderung. Dt Ärztebl 2001; 98: A1559–1563.