

# Ovarialtumor oder Chlamydieninfektion in der Adoleszenz?

## Fallbeispiel: Raumforderung im kleinen Becken und erhöhtes Ca-125 bei einer 16-Jährigen

Dr. med. Irène Dingeldein, PD Dr. med. Michael Mueller

*In einem aktuellen Fallbeispiel (Frauenklinik am Inselspital Bern) bei einer 16-Jährigen mit persistierenden Unterbauchschmerzen, Raumforderung und erhöhtem Ca-125 wurde eine umfassende Differenzialdiagnostik zum Ausschluss eines Ovarialtumors veranlasst. Die schliesslich gestellte Diagnose einer Pelvic Inflammatory Disease (PID) infolge Chlamydieninfektion zeigt wieder einmal, dass bei sexuell aktiven Mädchen Chlamydieninfektionen eine nicht zu unterschätzende Gefahr bedeuten.*

Ovarialtumoren treten im Kindes- und Jugendalter selten auf und müssen besonders sorgfältig abgeklärt und eingeschätzt werden. Unnötige operative Eingriffe bei funktionellen Zysten sollen einerseits vermieden werden, andererseits müssen maligne Tumoren frühzeitig erkannt und einer adäquaten Therapie zugeführt werden. Unter Berücksichtigung des Alters der Patientin und aller Untersuchungsergebnisse müssen die differenzialdiagnostischen Überlegungen gestellt werden.

### **Der Fall**

Eine 16-jährige Patientin stellt sich notfallmässig mit seit einer Woche persistierenden Unterbauchschmerzen bei ihrem Hausarzt vor, welcher sie an die Notfallaufnahme des Regionalspitals überweist. Wegen unklaren Befunds wird sie an die Frauenklinik zugewiesen. Bereits einen Monat zuvor ist sie auf der Notfallstation des Regionalspitals wegen unklarer Bauchschmerzen erschienen, worauf ein Practo-Clyss verabreicht wurde und die Patientin das Spital wieder verlassen konnte.

### **Die Anamnese**

Anamnestisch werden unregelmässige Menstruationen bei Menarche vor vier Jahren festgestellt. Es besteht keine Dys-

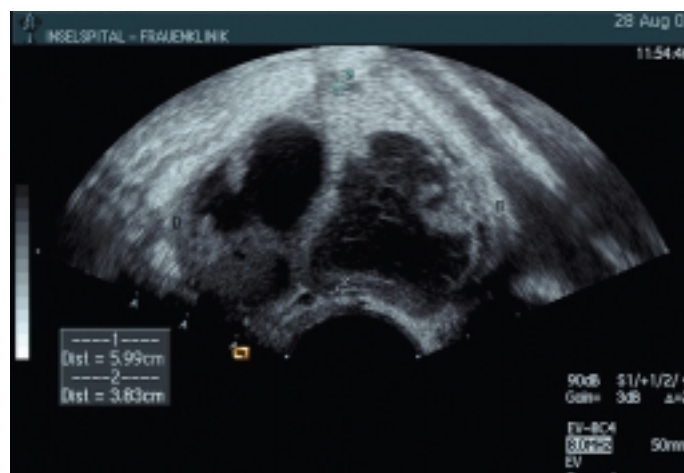

Abbildung 1: Zystische, septierte Raumforderung im Adnexitum beidseitig

menorrhö. Die Patientin hat bereits regelmässig Geschlechtsverkehr, wovon die Eltern nichts wissen. Es besteht keine Dyspareunie. Der letzte Kontakt fand vor zirka einem Monat statt. Verhütet wird mit Kondom. Die letzte Mens war vor fünf Wochen; der Schwangerschaftstest ist negativ. Die restliche Anamnese ist unauffällig; das Mädchen ist sonst gesund. Zum Ausschluss einer gynäkologischen Ursache der Schmerzen wird die Patientin von der Notfallaufnahme in die Frauenklinik des Inselspitals überwiesen.

### **Die Differenzialdiagnostik**

Die erste Ultraschalluntersuchung im Regionalspital ergibt einen komplexen, beidseitigen Adnextumor (ohne Grössenangabe). Im Labor zeigt sich eine CRP-Erhöhung von 20 mg/l sowie ein erhöhtes Ca-125 von 666 U/l. Aufgrund dieser Befunde kann ein malignes Geschehen nicht ausgeschlossen werden, sodass die Zuweisung ans Inselspital erfolgt. Die Patientin klagt hier weiterhin über Bauchschmerzen, bleibt aber afebril. Die gynäkologische Untersuchung ist schmerzlos, es gibt keine Hinweise auf einen vaginalen Infekt. PAP-Abstrich sowie Abstriche auf Chlamydien und allgemeine Bakteriologie werden entnommen. Die erneute Ultraschalluntersuchung ergibt folgende Diagnose: Die Ovarien, neben dem Uterus liegend, erscheinen adhärent im Sinne von «kissing ovaries». Beide Ovarien sind auf 5 bis 6 cm vergrössert und schlecht abgrenzbar. Sie enthalten mehrere, teilweise unscharf begrenzte, septierte Zysten. Die Sep-

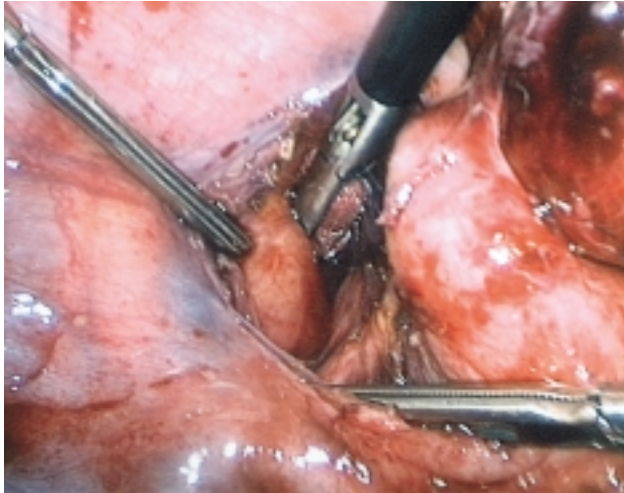


Abbildung 2: Parametraner, vergrößerter Lymphknoten

ten sind unterschiedlich dick. Teilweise imponieren solide Auflagerungen auf der Zystenwand. Der Zysteninhalte ist meist echoarm, vereinzelt mit Reflexmustern (mucinös imponierend). Der Uterus stellt sich unauffällig dar. Eine Malignität ist nicht auszuschliessen (vgl. *Abbildung 1*).

### Die Laparoskopie

Die Patientin und ihre Eltern werden über die Untersuchungsergebnisse informiert; die Indikation zur Laparoskopie wird gestellt. Laparoskopisch erfolgt die Abszesseröffnung, die Adhäsilyse, und es wird eine Spülzytologie entnommen. Intraoperativ zeigt sich: Pyosalpinx beidseits und mit dem Darm adhären. Nach Lösen der Tube vom Sigma entleert sich eine grosse Abszeshöhle. Es wird ein Chlamydienabstrich entnommen. Postoperativ wird die Verdachtsdiagnose auf Pelvic Inflammatory Disease (PID) bei Chlamydieninfektion gestellt. Die parametranen Lymphknoten sind vergrößert.

### Die Diagnose

Die Diagnose auf Pelvic Inflammatory Disease (PID) bei Chlamydieninfektion wird durch die Histologie und Bakteriologie bestätigt. Histologisch zeigt sich eine schwere chronische granulierende Entzündung im periovariellen Weichteilgewebe. Der Chlamydienabstrich ist präoperativ wie auch intraoperativ positiv.

### Die postoperative Therapie

Die antibiotische Therapie erfolgt postoperativ mit Doxycyclin (Vibravenös®), 2 x 100 mg für fünf Tage i.v., anschliessend p.o. (Vibramycin®), für insgesamt 14 Tage. Amoxicillin/Clavulansäure (Augmentin®), 2 x 1,2 g i.v., wird zusätzlich während fünf Tagen verabreicht, dann per os während insgesamt sieben Tagen.

### Verlauf und Nachkontrolle

Der postoperative Verlauf ist unauffällig. Das Mädchen erholt sich gut vom Eingriff, die Antibiose wird problemlos vertragen. Die Spitalentlassung erfolgt am fünften postoperativen Tag und in gutem Allgemeinzustand. Bei der klinischen Kontrolle, einen Monat später, ist die Pa-

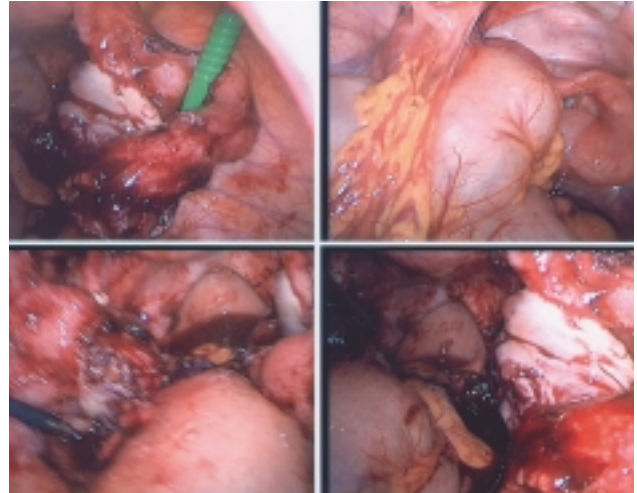


Abbildung 3: Eiter, welcher sich aus der Abszeshöhle zwischen Sigma und Tube entleert

tientin beschwerdefrei. Die Antikonzeption erfolgt nach wie vor mit Kondom. In der Zwischenzeit wurde der Partner, welcher beschwerdefrei war, ebenfalls behandelt.

### Diskussion

Bei unklaren Bauchschmerzen sowie bei unklarer Raumforderung im kleinen Becken ist bei jungen Mädchen an eine Chlamydieninfektion zu denken.

Die Infektion mit *Chlamydia trachomatis* ist weltweit die am weitesten verbreitete sexuell übertragbare Krankheit. Sie hat möglicherweise Sterilität zur Folge und trifft daher insbesondere junge Mädchen und Frauen. Häufig wird die Infektion von den Betroffenen erst bemerkt, wenn der Kinderwunsch unerfüllt bleibt, da die Infektion in der Mehrzahl der Fälle asymptomatisch verläuft.

Die Prävalenz von Chlamydieninfektionen bei Jugendlichen ist in der Schweiz insgesamt noch unbekannt; entsprechende Ergebnisse aus dem Ausland sind besorgniserregend. Aufklärungskampagnen und Screeningprogramme sind dringend zu empfehlen, da Jugendsexualität auch bei uns eine gesellschaftliche Realität darstellt. Es ist anzunehmen, dass eine unerkannte Chlamydienepidemie unter Jugendlichen auch in der Schweiz existiert.

*Chlamydia trachomatis* sind Bakterien mit obligat intrazellulärer Vermehrung. Infiziert werden Zervix, Endometrium, Tuben, Peritoneum und die Harnröhre. Chlamydien persistieren als Elementarkörperchen in den Einschlüssen dieser Organe. Zirka 3 bis 4 Prozent der 15- bis 19-jährigen Mädchen sind nach Schätzungen in der Schweiz mit Chlamydien infiziert. Von diesen erleiden 20 Prozent einen Tubenverschluss als Folge. Ⓞ

Dr. med. Irène Dingeldein, Oberärztin  
(Korrespondenzadresse)  
E-Mail: irene.dingeldein@insel.ch

PD Dr. med. Michael Mueller  
Stv. Chefarzt  
Universitätsfrauenklinik, Inselspital Bern  
3010 Bern

Literatur bei den Verfassern.