Ablative stereotaktische Radiotherapie der Leber

Einsatz bei primären Lebertumoren und Lebermetastasen

Die innovative Technik der stereotaktisch fraktionierten Hochpräzisionsbestrahlung ist für viele inoperable und komorbide Patienten eine sehr effektive Behandlungsoption und mit einer sehr guten Verträglichkeit verbunden. Im Folgenden werden Vorgehen und Erfolgsraten bei primären Leberkarzinomen sowie Lebermetastasen zusammengefasst beschrieben.

ELENI GKIKA, SIMON KIRSTE

SZO 2019; 4: 14–18.

Eleni Gkika

Die stereotaktische Strahlentherapie (SBRT) ist eine Form der perkutanen Strahlentherapie, bei der (in einer oder wenigen Behandlungen) eine sehr hohe Strahlendosis, mit hoher Präzision, appliziert wird. Um die Ablation des Tumors zu erzielen und das gesunde Gewebe ausreichend zu schonen, ist eine stabile und reproduzierbare Immobilisation des Patienten notwendig, die mithilfe verschiedener Lagerungssysteme erreicht wird. Die Therapie ist meistens nicht invasiv, selten ist die Implantation von Lebermarkern erforderlich. Ferner ist die Berücksichtigung der Tumorlokalisation in allen Atemphasen mithilfe eines 4D-CT- und/oder 4D-PET-CT und/oder MRT notwendig. Der Tumor kann entweder während der freien Atmung behandelt werden oder in einer vordefinierten Atemphase. Dabei ist eine komplexe Strahlentherapieplanung erforderlich, die einen steilen Dosisabfall ausserhalb des Tumors zur ausreichenden Schonung des umgebenden gesunden Gewebes gewährleistet. Zusätzlich erfolgen vor jeder Bestrahlungsfraktion mittels CT- oder MRT-Bildgebung am speziell ausgerüsteten Linearbeschleuniger Lagerungskontrollen und -justierungen (image-guided radiotherapy, IGRT). Die gesamte Therapie umfasst in der Regel wenige Sitzungen, die meist ambulant möglich sind. Somit können primäre sowie sekundäre Lebertumoren effektiv behandelt werden.

ABSTRACT

Ablative stereotactic radiotherapy of the liver

Stereotactic radiotherapy is an effective local ablative treatment, leading to high rates of local control in inoperable patients with primary or metastatic liver tumors in the oligometastatic or oligo-progressive setting and can be also well incorporated with systemic treatments.

Keywords: Stereotactic radiotherapy, SBRT, liver tumors.

Primäre Lebertumoren

Hepatozelluläres Karzinom

Die Operation ist die Therapie der Wahl beim primären hepatozellulären Karzinom (HCC), aber eine signifikante Anzahl von Patienten ist für eine kurative Resektion oder Lebertransplantation nicht geeignet (1). Bei den lokal fortgeschrittenen HCC ist die SBRT eine gute lokal ablative Therapieoption, die zu einer hohen lokalen Kontrolle führen kann. In prospektiven und retrospektiven Studien lag die lokale Kontrolle nach 2 Jahren nach SBRT bei 75 bis 95% und das Gesamtüberleben nach 2 Jahren bei 28 bis 87% (2–16) (*Tabelle 1*).

Verglichen mit anderen lokal ablativen Therapien, zum Beispiel der Radiofrequenzablation (RFA), zeigte sich in einer «propensity score»-Analyse von Wahl und Kollegen (17) kein Unterschied bezüglich der lokalen Kontrolle und des Gesamtüberlebens. In zwei weiteren Analysen von Bettinger (18), Sapir und Kollegen (19) wurde mittels «propensity score»-Analysen die SBRT mit der TACE verglichen. In der ersten Studie zeigte sich kein Unterschied beim Gesamtüberleben oder bei der lokalen Tumorkontrolle zwischen beiden Therapieoptionen; in der zweiten Studie zeigte sich allerdings eine bessere lokale Tumorkontrolle nach der SBRT (91 vs. 23% nach 2 Jahren) mit weniger Grad-3-Toxizitäten (SBRT: 8% vs. TACE: 13%). Bei den meisten Studien wurden Patienten mit einem Child-Pugh-(CP-)Score A eingeschlossen. Jedoch können sogar auch ausgewählte Patienten mit einem CP Score B oder C von einer SBRT profitieren (16, 20). Aber auch verglichen mit der Systemtherapie mit Sorafenib zeigte sich in einer grossen internationalen «propensity score»-Analyse ein deutlicher Überlebensvorteil (17 vs. 9,6 Monate) bei einem besseren Toxizitätsprofil. Ferner könnten Patienten sogar von einer neoadjuvanten Radiotherapie, also einer Bestrahlung vor einer Operation, profitieren. In einer

Tabelle 1:

Übersicht ausgewählter Studien zur SBRT bei Patienten mit HCC

Autor	Studie	Nr.	CP	Durchmesser (cm)*	Fraktionierung	LC @ 1 Jahr	mOS	Toxizität
Mendez Romero	Pr.	5 2	A B	4,7	3–5 × 5–12 Gy	75%	22	1 Leberversagen Grad 5
Tse	Pr.	31	A	173 cm³**	6 × 4–9 Gy	65%	11,7	8 Grad-3-Erhöhung der Leberenzyme, 1 Lungenembolie, 1 Fistel
Bae	Ret.	18 2	A B	< 3 cm (80%) 3–5 cm (20%)	5 × 10 Gy	85%	100 @ 1 Jahr.	Keine Grad-3-Toxizitäten
Jung	Ret.	68 24	A B	8,6 cm³**	3–4 × 10–20 Gy	92% @ 3 Jahre		6 Patienten mit Grad-3-RILD
Wah	Ret.	57 24 2	A B C	< 2 cm (48%) 2–3 cm (26%) 3–5 cm (23%) > 5 cm (3,7%)	3–5 × 6–10 Gy	97,4%	74% @ 1 J.	1 RILD, 1 GI-Blutung 1 Aszites
Andolino	Ret.	36 24	A B	3,1 cm	3–5 × 8–16 Gy	90% @ 2 J.	48% @ 2 J.	20% CP-Verschlechterung
Bibault	Ret.	66 9	A B	3,7 cm	3 × 8–15 Gy	89,8%	15	5 Leberdekompensation, 1 Grad-4-Ulkus, 3 Grad-2-Ulkus
Huertas	Ret.	76 11	A B	2,4 cm	3 × 15 Gy	99%	82% @ 1 J.	1 Grad-5-Blutung 2 > Grad-3-Ulkus
Scorsetti	Ret.	23 20	A B	4,8 cm	3 × 16–25 Gy 6 × 6–10 Gy	86%	18	7 > Grad-3-Erhöhung der Leberenzyme
Seo	Ret.	34 4	A B	40,5 ml**	3 × 11–12 Gy	79%	32	1 Grad-3-Weichteiltoxizität
Kwon	Ret.	38 4	A	15,4 ml**	3 × 10–13 Gy	72%	93% @ 1 J.	1 RILD
Price	Ret.	14 12	A B	max. 6 cm	3–5 × 8–16 Gy	97%	77%	20% CP-Verschlechterung
Kang	Pr.	41 6	A B	2,9 cm	3 × 14–20 Gy	94% @ 2 J.	68,7 @ 2 J.	3 Grad-3-GI-Toxizität 2 Grad-4-Ulkus
Su	Ret.	114 18	A B	1,1–5,0 cm	1 × 28–30 Gy 42–46 Gy in 3–5 Fractctionen	90%		11 Patienten mit hepatischer Toxizität Grad > 3
Kang	Ret.	67 34	A B	n.s.	6 Fraktionen	20–29,4 @ 2 J.	12–15	25 CP-Verschlechterung von Grad A zu B, 4 von A zu C und 6 von B zu C
Sanuki	Ret.	158 27	A B	2,7 (0,8–5) cm	5 × 7–8 Gy	91% @ 3 J.	70% @ 3 J.	13% akute Grad > 3, 2 Grad 5-Leberversagen
Kimura	Ret.	56 9	A B	1,6 cm	4 × 12 Gy	100% @ 2 J.	76% 2 J.	23% Grad > 3
Weiner	Pr.	12	A, B	ca. 5 cm	5 × 8–11 Gy	91%	38% @ 1 J.	9 CT-Verschlechterung 2 Grad 5; Leberversagen
Que	Ret.	104 11	A B	< 4 cm (35%) 4–9 cm (41%) > 10 cm (24%)	26–40 Gy in 3–5 Fraktionen	85%	15	3 Grad 5 25 Grad 3
Bujold	Pr.	102 0	A B	7,2 cm	6 × 4–9 Gy	88%	17	6 > Grad-3-Leberversagen, 1 Grad-5-Cholangitis 1 Grad-5-GI-Blutung 16 > Grad-3-Erhöhung der Leberenzyme
Culleton	Pr./ Ret.	0 29	A B	5,1 cm	5–15 Fraktionen 19,7–46,8 Gy‡	n.a.	7,9	63% CP-Verschlechterung > 25 Grad-3-Thrombopenie 3 > Grad-3-Erhöhung der Leberenzyme
Gkika	Ret.	28 19	A B	7 cm	3–12 × 4–15 Gy	77%	9	1 RILD, 1 Grad-5-Leberdekompensation, 1 Grad-3-GI-Blutung, 1 Abszess

*median, ** Volumen, Pr. = prospektiv, Ret. = retrospektiv, CP-Score: Child-Pugh-Score, LC @ 1 Jahr: lokale Kontrolle nach 1 Jahr, mOS: medianes Gesamtüberleben, GI: Gastrointestinal, RILD: radiation induced liver disease, ‡ Minimaldosis 95% auf PTV.

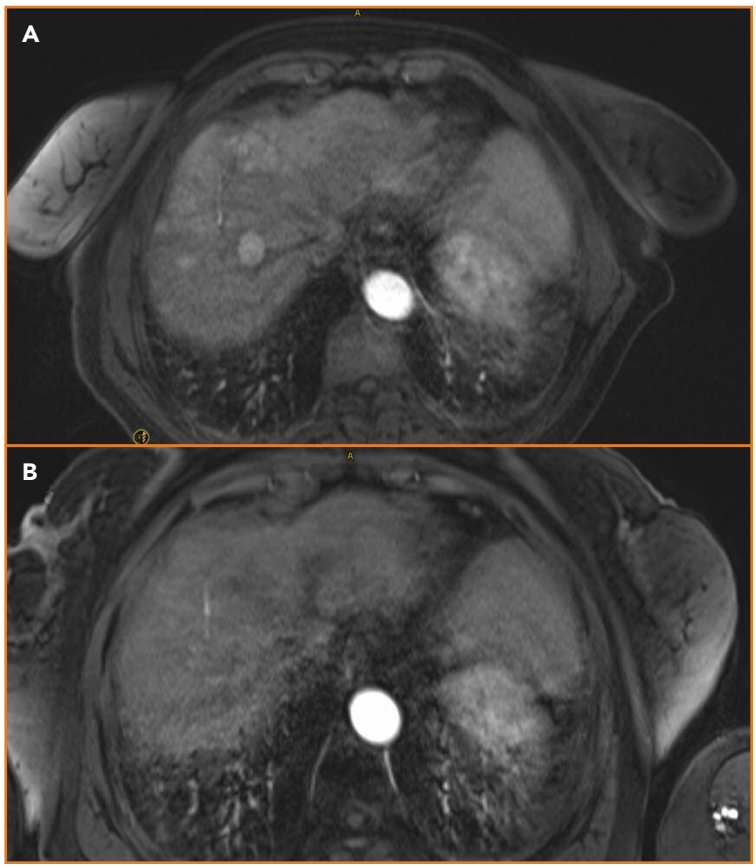

Abbildung: Patient mit multifokalem hepatozellulärem Karzinom
Bild A: vor der SBRT
Bild B: 1 Jahr nach der SBRT

randomisierten Studie (21) wurde bei Patienten mit Portalvenenthrombose, die eine neoadjuvante Strahlentherapie erhalten hatten, sogar eine Verbesserung des Gesamtüberlebens, verglichen zur alleinigen Resektion (27,4 vs. 9,4 nach 2 Jahren), erreicht.
Die SBRT des HCC ist eine sehr gut verträgliche Therapiemodalität, die die Lebensqualität nicht beeinträchtigt (22, 23) (*Abbildung*).

Cholangiozelluläre Karzinome

Das Cholangiokarzinom (CCC) ist der zweithäufigste Lebertumor. Ähnlich wie bei den HCC ist die Resektion die einzige kurative Option bei den CCC, aber viele Patienten rezidivieren nach primärer Resektion oder sind bei Erstdiagnose inoperabel (24). Gemäss Leitlinien werden diese Patienten mit einer Chemotherapie behandelt, welche zu einem Gesamtüberleben von 11,7 Monaten und einem progressionsfreien Überleben von 8 Monaten führt (25, 26). Auch bei den Patienten mit inoperablen CCC kann die SBRT zu hohen lokalen Kontrollraten führen (zwischen 56% und 100% nach 1 Jahr), das mit einem medianen Überleben von 11 bis 36 Monaten (27, 28) (*Tabelle 2*).
Das Risiko für Grad-3-Toxizitäten lag bei 4,7% in einer grossen internationalen Kohorte (28) und kann weiter reduziert werden durch neuere Bestrahlungsmethoden, zum Beispiel die «simultan integrierte Protektion», bei der bestimmte Bestrahlungsareale mit einer niedrigeren Dosis versorgt werden, sodass die Risikoorgane besser geschont werden (29).
Somit scheint die SBRT eine attraktive Therapieoption zu sein, die sich ohne lange Therapiepausen gut mit der Chemotherapie kombinieren lässt. Zur Beurteilung des Behandlungserfolgs sind jedoch weitere prospektive Studien notwendig.

Lebermetastasen

Auch bei der Behandlung von Lebermetastasen lassen sich vergleichbare Kontrollraten wie bei primären Lebertumoren erzielen. In zahlreichen prospektiven und retrospektiven Studien wurde eine lokale Kontrollrate von 64 bis 92% nach 2 Jahren und ein Gesamtüberleben von 30 bis 70% nach 2 Jahren erreicht (30–46). Die SBRT kann somit als alternative Behandlungsoption bei Patienten, für die eine Operation aufgrund von Nebenerkrankungen oder aufgrund des Wunsches des Patienten nicht infrage kommt, eingesetzt werden.
In den oben erwähnten Studien kam es bei 0 bis 10% der Patienten zu einem Auftreten von Nebenwirkungen von Grad 3. Allerdings kann man sagen, dass schwere Nebenwirkungen, wie zum Beispiel gastrointestinale Blutungen und Leberversagen, extrem selten auftreten, wenn die Behandlung an einem Zentrum durchgeführt wird, das über eine grosse Erfahrung mit der Hochpräzisionsstrahlentherapie verfügt. Ein weiterer Vorteil der SBRT besteht darin, dass bei Patienten mit einer Oligoprogression, eine Therapie mit Tyrosinkinase-Inhibitoren (TKI) fortgesetzt werden kann und sich dadurch das Therapieansprechen zu verbessern scheint (47). Bei Patienten mit NSCLC bei Oligometastasierung führte die SBRT zu einer Verlängerung des progressionsfreien Überlebens (48, 49) und des Gesamtüberlebens (50).

Zusammenfassung

Die SBRT ist eine sehr effektive, rasch durchführbare, nicht invasive, gut verträgliche Therapieoption für die primäre Therapie von Lebertumoren bei inoperablen Patienten oder bei Oligometastasierung oder Oligoprogression im multimodalen Therapiesetting.

Merkpunkte

- **Die stereotaktische Strahlentherapie** führt zu einer sehr hohen Kontrollrate bei primären und sekundären Lebertumoren.
- **Die Verträglichkeit der Therapie** ist exzellent und das Risiko für Nebenwirkungen sehr niedrig. Die Lebensqualität wird durch die Therapie nicht beeinträchtigt.
- **Die SBRT** lässt sich gut mit anderen systemischen Therapiemöglichkeiten kombinieren, ohne dadurch längere Therapiepausen zu verursachen. Die SBRT kann sogar eine synergistische Rolle in Kombination mit Immuntherapien in der Oligometastasierung oder Oligoprogression spielen.

Tabelle 2:
Übersicht ausgewählter Studien zur SBRT bei Patienten mit CCC

Autor	Studie	Lokalisation	Läsionen	Fraktionen	Dosis (Gy)	LC @ 1 Jahr	mOS (Monate)	Spättoxizitäten
Tse	Pr.	IHCC EHCC	10 0	6	28–48	65%	15	1 biliäre Obstruktion 1 Darmstenose
Goodman	Pr.	IHCC EHCC	5 0	1	18–30	77%	28,6	keine
Polistina	Ret.	IHCC EHCC	0 10	3	30*	80%**	35,5	1 Ulzeration 2 Stenose
Ibarra	Ret.	IHCC EHCC	11 0	3	22–50	55,5%	11	3 Grad-3-Toxizitäten
Barney	Ret.	IHCC EHCC	6 4	3–5	45–60	100%	15,5	1 biliäre Obstruktion Grad 3 1 Grad-5-Leberversagen
Momm	Ret.	IHCC EHCC	0 13	10–12	32–56	78%	33,5	1 Grad 3 5 Cholangitis
Weiner	Pr.	IHCC EHCC	12 0	5	40–55	91%§	13,2	1 Leberversagen § 1 biliäre Obstruktion
Kopek	Ret.	IHCC EHCC	26 1	3	45	85%	10,6	6 Ulzerationen 3 Stenosen
Mahadevan	Ret.	IHCC EHCC	31 11	3–5	24–45	88%	17	4 Grad-3-Ulzeration, Cholangiitis, Abszess
Sandler	Ret.	IHCC EHCC	6 25	5	40	78%	15,7	5 ≥ Grad-3-Toxizitäten
Jung	Ret.	IHCC EHCC	33 25 ±	1–5	15–60	85%	10	6 Grad-3-Ulzeration Cholangiitis, Stenose, Perforation
Gkika	Ret.	IHCC EHCC	17 26	3–12	21–66	78%	14	3 ≥ Grad-3-Toxizitäten
Brunner	Ret.	IHCC + EHCC	82	3–12	67, 2§	80% @ 2 J.	15	4,7% ≥ Grad-3-Toxizitäten

LC @ 1 Jahr: lokale Kontrolle nach 1 Jahr, mOS: medianes Gesamtüberleben, Ret.: retrospektiv, Pr.: prospektiv, IHCCC: intrahepatisches Cholangiokarzinom, EHCCC: extrahepatisches Cholangiokarzinom,
* Gemcitabin simultan
** Lokale Ansprechrate
± 5 Patienten wurden mit konventioneller Fraktionierung mit einem stereotaktischen Boost behandelt.
§ biologisch effektive Dosis

Die Nebenwirkungsrate ist im Vergleich zu anderen Therapieoptionen sehr niedrig. ■

PD Dr. med. Eleni Gkika
(Erstautorin; Korrespondenzadresse)
Geschäftsführende Oberärztin
E-Mail: eleni.gkika@uniklinik-freiburg.de

Dr. med. Simon Kirste

Klinik für Strahlenheilkunde
Department für Radiologische Diagnostik und Therapie
Universitätsklinikum Freiburg
D-79106 Freiburg

Interessenkonflikte: keine.

Quellen:

1. *Ma S et al.: Approach to radiation therapy in hepatocellular carcinoma. Cancer Treat Rev, 2010; 36(2): 157–163.*
2. *Bujold A et al.: Sequential phase I and II trials of stereotactic body radiotherapy for locally advanced hepatocellular carcinoma. J Clin Oncol 2013; 31(13): 1631–1639.*
3. *Sanuki N et al.: Stereotactic body radiotherapy for small hepatocellular carcinoma: a retrospective outcome analysis in 185 patients. Acta Oncol 2014; 53(3): 399–404.*
4. *Takeda A et al.: Stereotactic ablative body radiotherapy for previously untreated solitary hepatocellular carcinoma. J Gastroenterol Hepatol 2014; 29(2): 372–379.*
5. *Choi BO et al.: Stereotactic body radiation therapy with or without transarterial chemoembolization for patients with primary hepatocellular carcinoma: preliminary analysis. BMC Cancer 2008; 8(1): 1–8.*
6. *Mendez Romero A et al.: Stereotactic body radiation therapy for primary and metastatic liver tumors: A single institution phase I-II study. Acta Oncol 2006; 45.*
7. *Tse RV, Hawkins M, Lockwood G.: Phase I study of individualized stereotactic body radiotherapy for hepatocellular carcinoma and intrahepatic cholangiocarcinoma. J Clin Oncol 2008; 26.*
8. *Ibarra RA et al.: Multicenter results of stereotactic body radiotherapy (SBRT) for non-resectable primary liver tumors. Acta Oncol 2012; 51(5): 575–583.*
9. *Kang JK et al.: Stereotactic body radiation therapy for inoperable hepatocellular carcinoma as a local salvage treatment after incomplete transarterial chemoembolization. Cancer 2012; 118(21): 5424–5431.*
10. *Seong J et al.: A multicenter retrospective cohort study of practice patterns and clinical outcome on radiotherapy for hepatocellular carcinoma in Korea. Liver Int 2009; 29(2): 147–152.*
11. *Cardenes HR et al.: Phase I feasibility trial of stereotactic body radiation therapy for primary hepatocellular carcinoma. Clin Transl Oncol 2010; 12.*
12. *Louis C et al.: Stereotactic radiotherapy of hepatocellular carcinoma: preliminary results. Technol Cancer Res Treat. 2010; 9(5): 479–487.*
13. *Seo YS et al.: Preliminary result of stereotactic body radiotherapy as a local salvage treatment for inoperable hepatocellular carcinoma. J Surg Oncol 2010; 102.*
14. *Kwon JH et al.: Long-term effect of stereotactic body radiation therapy for primary hepatocellular carcinoma ineligible for local ablation therapy or surgical resection. Stereotactic radiotherapy for liver cancer. BMC Cancer 2010; 10(1): 475.*
15. *Huang W-Y et al.: Stereotactic Body Radiation Therapy in Recurrent Hepatocellular Carcinoma. Int J Radiation Oncology Biology Physics 2012; 84(2): 355–361.*
16. *Gkika E et al.: Excellent local control and tolerance profile after stereotactic body radiotherapy of advanced hepatocellular carcinoma. Radiation Oncology 2017; 12: 116.*
17. *Wahl DR et al.: Outcomes After Stereotactic Body Radiotherapy or Radiofrequency Ablation for Hepatocellular Carcinoma. J Clin Oncol 2016; 34(5): 452–459.*
18. *Bettinger D et al.: Comparison of local tumor control in patients with HCC treated with SBRT or TACE: a propensity score analysis. BMC Cancer 2018; 18(1): 807.*

19. Sapir E et al.: Stereotactic Body Radiation Therapy as an Alternative to Transarterial Chemoembolization for Hepatocellular Carcinoma. Int J Radiat Oncol Biol Phys 2018; 100(1): 122–130.

20. Culleton S et al.: Outcomes following definitive stereotactic body radiotherapy for patients with Child-Pugh B or C hepatocellular carcinoma. Radiother Oncol 2014; 111(3): 412–417.

21. Wei X et al.: Neoadjuvant Three-Dimensional Conformal Radiotherapy for Resectable Hepatocellular Carcinoma With Portal Vein Tumor Thrombus: A Randomized, Open-Label, Multicenter Controlled Study. J Clin Oncol 2019; 37(24): 2141–2151.

22. Klein J et al.: Prospective Longitudinal Assessment of Quality of Life for Liver Cancer Patients Treated With Stereotactic Body Radiation Therapy. Int J Radiat Oncol Biol Phys 2015; 93(1): 16–25.

23. Mendez Romero A et al.: Quality of life after stereotactic body radiation therapy for primary and metastatic liver tumors. Int J Radiat Oncol Biol Phys 2008; 70(5): 1447–52.

24. Simo KA et al.: Multimodality treatment of intrahepatic cholangiocarcinoma: A review. J Surg Oncol 2016; 113(1): 62–83.

25. Valle J et al.: Cisplatin plus Gemcitabine versus Gemcitabine for Biliary Tract Cancer. N Engl J Med 2010; 362(14): 1273–1281.

26. Valle JW et al.: Biliary cancer: ESMO Clinical Practice Guidelines for diagnosis, treatment and follow-up. Ann Oncol 2016; 27(suppl 5): v28–v37.

27. Gkika E et al.: Stereotactic body radiotherapy (SBRT) for locally advanced intrahepatic and extrahepatic cholangiocarcinoma. BMC Cancer 2017; 17(1): 781.

28. Brunner TB et al.: Stereotactic body radiotherapy dose and its impact on local control and overall survival of patients for locally advanced intrahepatic and extrahepatic cholangiocarcinoma. Radiother Oncol 2019; 132: 42–47.

29. Gkika E et al.: Stereotactic body radiotherapy (SBRT) in recurrent or oligometastatic pancreatic cancer: A toxicity review of simultaneous integrated protection (SIP) versus conventional SBRT. Strahlenther Onkol 2017; 193(6): 433–443.

30. Wulf J et al.: Stereotactic radiotherapy of targets in the lung and liver. Strahlenther Onkol 2001; 177(12): 645–655.

31. Wulf J et al.: Stereotactic radiotherapy of primary liver cancer and hepatic metastases. Acta Oncol 2006; 45.

32. Blomgren H et al.: Stereotactic high dose fraction radiation therapy of extracranial tumors using an accelerator. Clinical experience of the first thirty-one patients. Acta Oncol 1995; 34.

33. Wada H et al.: Univariate analysis of factors correlated with tumor control probability of three-dimensional conformal hypofractionated high-dose radiotherapy for small pulmonary or hepatic tumors. Int J Radiat Oncol Biol Phys 2004; 58.

34. Katz AW et al.: Hypofractionated stereotactic body radiation therapy (SBRT) for limited hepatic metastases. Int J Radiat Oncol Biol Phys 2007; 67(3): 793–798.

35. van der Pool AE et al.: Stereotactic body radiation therapy for colorectal liver metastases. Br J Surg 2010; 97(3): 377–382.

36. Habermehl D et al.: Single-dose radiosurgical treatment for hepatic metastases – therapeutic outcome of 138 treated lesions from a single institution. Radiat Oncol 2013; 8: 175.

37. Berber B et al.: Multicentre results of stereotactic body radiotherapy for secondary liver tumours. HPB (Oxford), 2013; 15(11): 851–857.

38. Fumagalli I et al.: A single-institution study of stereotactic body radiotherapy for patients with unresectable visceral pulmonary or hepatic oligometastases. Radiat Oncol 2012; 7: 164.

39. Lanciano R et al.: Stereotactic body radiation therapy for patients with heavily pretreated liver metastases and liver tumors. Front Oncol 2012; 2: 23.

40. Hoyer M et al.: Phase II study on stereotactic body radiotherapy of colorectal metastases. Acta Oncol 2006; 45(7): 823–830.

41. Rusthoven KE et al.: Multi-institutional phase I/II trial of stereotactic body radiation therapy for lung metastases. J Clin Oncol 2009; 27(10): 1579–1584.

42. Ambrosino G et al.: Image-guided robotic stereotactic radiosurgery for unresectable liver metastases: preliminary results. Anticancer Res. 2009; 29(8): 3381–3384.

43. Goodman KA et al.: Dose-escalation study of single-fraction stereotactic body radiotherapy for liver malignancies. Int J Radiat Oncol Biol Phys 2010; 78.

44. Rule W et al.: Phase I dose-escalation study of stereotactic body radiotherapy in patients with hepatic metastases. Ann Surg Oncol 2011; 18(4): 1081–1087.

45. Scorsetti M et al.: Is stereotactic body radiation therapy an attractive option for unresectable liver metastases? A preliminary report from a phase 2 trial. Int J Radiat Oncol Biol Phys 2013; 86(2): 336–342.

46. Kirste S, Trautsch H.: Abdominal Stereotactic Body Radiotherapy: Local Control and Correlation to Biologically Equivalent Dose. OMICS J Radiology 2016; 05(02).

47. Siva S, Slotman BJ.: Stereotactic Ablative Body Radiotherapy for Lung Metastases: Where is the Evidence and What are We Doing With It? Seminars in Radiation Oncology 2017; 27(3): 229–239.

48. Gomez DR et al.: Local consolidative therapy versus maintenance therapy or observation for patients with oligometastatic non-small-cell lung cancer without progression after first-line systemic therapy: a multicentre, randomised, controlled, phase 2 study. Lancet Oncol 2016; 17(12): 1672–1682.

49. Iyengar P et al.: Consolidative Radiotherapy for Limited Metastatic Non-Small-Cell Lung Cancer: A Phase 2 Randomized Clinical Trial. JAMA Oncol 2017: e173501.

50. Gomez DR et al.: Local Consolidative Therapy Vs. Maintenance Therapy or Observation for Patients With Oligometastatic Non-Small-Cell Lung Cancer: Long-Term Results of a Multi-Institutional, Phase II, Randomized Study. J Clin Oncol 2019: p. Jco1900201.