

Prognoseabschätzung beim Prostatakarzinom


Morphologie und Molekularpathologie

Karzinome der Prostata sind die häufigsten malignen Tumoren bei Männern. Aufgrund der stetig steigenden Inzidenz des Prostatakarzinoms sehen sich Pathologen mit einer zunehmenden Anzahl von Prostatabiopsien konfrontiert. Die Entscheidung von Onkologen und Urologen darüber, welche Patienten eine Behandlung benötigen und welche Methoden eingesetzt werden, hängt entscheidend von pathologischen Parametern ab.

KIRSTEN D. MERTZ, LUKAS BUBENDORF



Kirsten D. Mertz



Lukas Bubendorf

Karzinome der Prostata sind eine heterogene Gruppe von Neoplasien mit einem breiten Spektrum von pathologischen, molekularen und klinischen Eigenschaften (1, 2). Die Inzidenz des Prostatakarzinoms nimmt in den Industrienationen stetig zu. Darum sind Pathologen heute mit einer zunehmenden Zahl von Prostatabiopsien und radikalen Prostatektomien konfrontiert. Eine grosse Herausforderung ist nicht allein die Diagnosestellung von Karzinomen, sondern auch die Einschätzung des Progressionspotenzials eines Tumors. Während Pathologen zuverlässig auch sehr kleine Tumorfokale in der Prostata diagnostizieren können, ist die prognostische Einschätzung der Aggressivität des Tumors wesentlich schwieriger. Eine genaue Prognoseeinschätzung im Einzelfall ist jedoch noch immer nicht möglich. Daher gilt das Hauptinteresse von Pathologen, Urologen und Onkologen der Suche und Evaluation von Biomarkern, welche zur Diagnosestellung von anspruchsvollen Fällen und zur Prognoseeinschätzung geeignet sind.

Epidemiologie

Das Prostatakarzinom ist in Industrienationen mittler-

weile die häufigste Karzinomerkkrankung unter Männern (3). In der Schweiz gibt es jährlich rund 5700 Neuerkrankungen, was etwa 30% aller Krebserkrankungen bei Männern entspricht. Die Überlebenschancen sind vergleichsweise hoch: Mit einer 5-Jahres-Überlebensrate von 82% gehört die Schweiz zu den Ländern mit einer der besten Prognosen für Betroffene. Dennoch ist das Prostatakarzinom in der Schweiz mit 1300 Todesfällen pro Jahr die zweithäufigste krebsbedingte Todesursache bei Männern. Die (wie in den Industriestaaten) auch in der Schweiz in den letzten Jahren stetig zunehmende Inzidenz des Prostatakarzinoms ist teilweise auf Screeningprogramme (Früherkennung mittels Messung des prostataspezifischen Antigens (PSA)) zurückzuführen. Eine zunehmend aufwendigere histologische Untersuchung von Prostatabiopsien erlaubt heute den Nachweis auch kleiner Krebsherde in der histopathologischen Routinediagnostik. Ein klinisch okkultes Karzinom der Prostata kann mitunter erst anlässlich einer klinisch-pathologischen Obduktion zur Abklärung der Todesursache(n) oder einer anderen Grunderkrankung festgestellt werden. Die stark rückläufige Zahl an Autopsien in der Schweiz führt jedoch dazu, dass solche Karzinome nur noch selten diagnostiziert werden. Diese Tatsache dürfte in den kommenden Jahren einen nicht unerheblichen Einfluss auf die rohen Inzidenzzahlen haben.

Histopathologische Diagnostik des Prostatakarzinoms

Die Gradierung des Prostatakarzinoms wurde vor über 40 Jahren etabliert und zwischenzeitlich leicht modifiziert (4).

ABSTRACT

Novel approaches for prostate cancer prognosis: morphology and molecular pathology

The rising incidence of prostate cancer confronts the surgical pathologist with an increasing number of prostate biopsies and radical prostatectomy specimens. The decision of oncologists and urologists about how to manage prostate cancer patients depends predominantly on pathological parameters. However, a sufficient prognosis of the individual course of disease and an individualized therapy are not possible so far. Therefore we clearly need novel molecular markers to help define prostate cancer aggressiveness.

Keywords: prostate cancer, biomarker, TMPRSS2-ERG

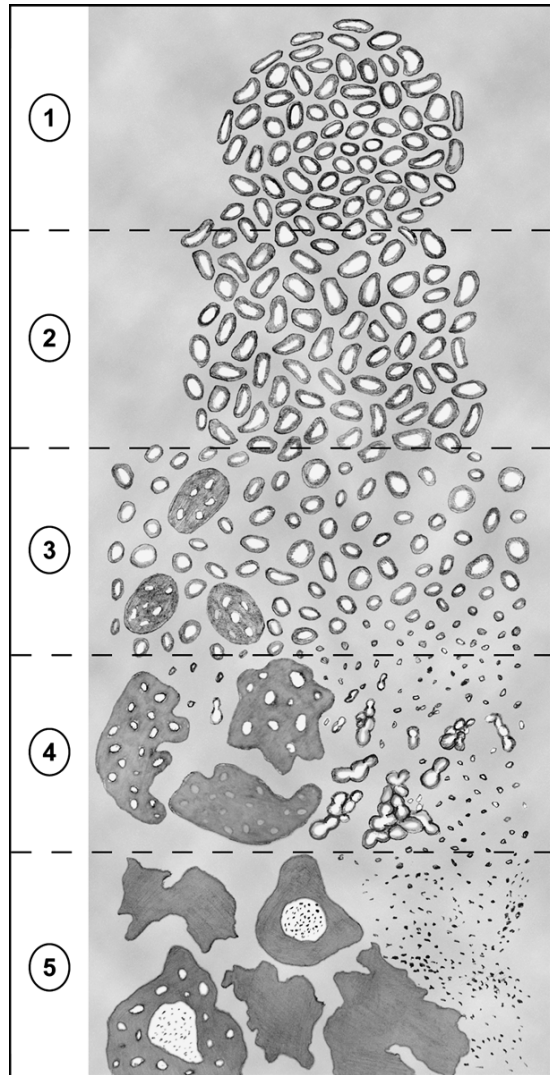
Der Gleason-Score

Das Gleason-Grading hat sich bis heute als weltweiter Standard durchgesetzt (5). Der sogenannte Gleason-Score erlaubt eine Aussage über die Tumordifferenzierung und somit eine Einschätzung der Aggressivität des Prostatakarzinoms. Der Gleason-Score ist eine Summe aus zwei Wachstumsmustern, denen die Zahlen 1 bis 5 zugeordnet sind, wobei 1 das am besten differenzierte Muster und 5 das am wenigsten differenzierte Muster bezeichnet (Abbildung 1). Der Pathologe bestimmt das häufigste und das zweithäufigste Wachstumsmuster innerhalb des Prostatakarzinoms. Der Gleason-Score ergibt sich aus der Summe dieser beiden dominierenden Wachstumsmuster, wobei die erste Zahl dem prädominanten Muster entspricht. Die Gleason-Scores von diagnostischen Prostatabiopsien und den dazugehörigen radikalen Prostatektomien stimmen nur in 75% der Fälle überein (6). Bedingt durch bioptische Trefferfehler ergibt die radikale Prostatektomie in etwa 20% der Fälle einen höheren Gleason-Score als in den initialen Biopsien. Der umgekehrte Fall – niedrigerer Gleason-Score als in den initialen Biopsien – kommt in weniger als 5% der Fälle vor. Der Gleason-Score ist auch heute noch einer der zuverlässigsten Prognoseparameter für die Behandlung von Prostatakarzinompatienten.

Malignitätsmarker

Bei Nadelbiopsien und transurethralen Resektaten der Prostata hat es der Pathologe oft mit einem weiten Spektrum von «atypischen drüsigen Läsionen» zu tun, welche den Verdacht auf ein Karzinom wecken können (7). Im Gegensatz zu benignen Drüsen zeigen die Drüsen des Prostatakarzinoms immer einen vollständigen Verlust der Basalzellen. Daher ist der immunhistochemische Nachweis von *Basalzellmarkern* (CK5/6, p63) in zweifelhaften Fällen zu einem unverzichtbaren Bestandteil der Routinediagnostik geworden (8–10). Zusätzlich werden heute karzinomtypische Marker eingesetzt, die relativ spezifisch für das Prostatakarzinom sind und in benignen Drüsen nicht oder nur selten exprimiert werden.

Der wichtigste derzeit in der diagnostischen Routine eingesetzte Malignitätsmarker ist *Alpha-Methylacyl-CoA-Racemase (AMACR)* (11). Die meisten Prostatakarzinome (> 80%) zeigen eine kräftige AMACR-Expression. Das macht AMACR zu einem zuverlässigen Biomarker für die Routinediagnostik. Kombiniert mit Basalzellmarkern steigert AMACR die diagnostische Genauigkeit und verhindert dadurch unnötige Rebiopsien. Bei der Interpretation der AMACR-Färbung ist jedoch zu beachten, dass eine Minderheit der Prostatakarzinome AMACR-negativ ist, dass selten auch benigne Läsionen der Prostata AMACR exprimieren und dass die AMACR-Färbung innerhalb eines Karzinoms heterogen sein kann.



© American Journal of Surgical Pathology. The 2005 International Society of Urological Pathology (ISUP) Consensus Conference on Gleason Grading of Prostatic Carcinoma. (Das Copyright liegt über die Autorin ausschliesslich für diesen Artikel in der SZO 3.2012 vor).

Abbildung 1: Schemazeichnung des modifizierten Grading-Systems nach Gleason

Der Pathologe bestimmt das häufigste und das zweithäufigste Wachstumsmuster innerhalb eines Prostatakarzinoms. Den Wachstumsmustern sind die Zahlen 1 bis 5 zugeordnet, wobei 1 das am besten differenzierte und 5 das am wenigsten differenzierte Muster bezeichnet. Der sogenannte Gleason-Score ergibt sich aus der Summe dieser beiden dominierenden Wachstumsmuster, wobei die erste Zahl dem prädominanten Muster entspricht.

Prostata-spezifisches Antigen

Das prostata-spezifische Antigen (PSA) ist einer der am häufigsten verwendeten immunhistochemischen Marker für die Prostata, auch wenn das PSA nicht ganz spezifisch ist und gelegentlich auch in anderen Karzinomen nachgewiesen werden kann (12). Das PSA ist eine Serin-Protease, die auch in Metastasen eines Adenokarzinoms der Prostata immunhistochemisch nachweisbar ist (Abbildung 2). Stark dedifferenzierte Prostatakarzinome und Metastasen können jedoch PSA-negativ sein, was den diagnostischen Wert limitiert.

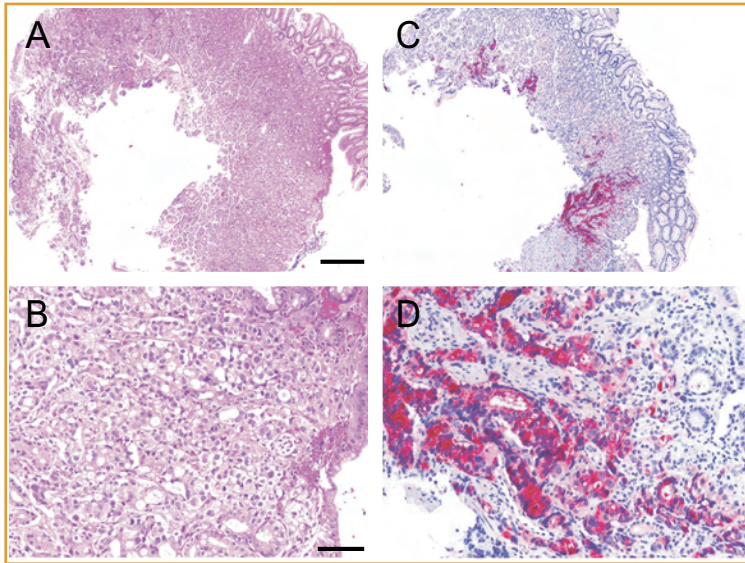


Abbildung 2:
Nachweis von Metastasen eines Adenokarzinoms der Prostata im Magen.
A und B: Haematoxylin- und Eosin-(H&E)-gefärbter histologischer Schnitt der Magenbiopsie aus dem Korpusbereich eines 79-jährigen Patienten. In der höheren Vergrößerung (B) sind atypische drüsige Fremdinfiltrate erkennbar, wobei die Drüsenstrukturen aus Zellen mit deutlicher Kernpleomorphie und mit prominenten Nukleolen bestehen.
 Scale-Bar in A = 500 μ m (für A und C). Scale-Bar in B = 100 μ m (für B und D).
C und D: Immunhistochemische Färbung der Magenbiopsie mit einem Antikörper gegen PSA zeigt eine deutliche Markierung der atypischen Drüsen. Bei bekanntem Prostatakarzinom ist somit der Nachweis von Magenmetastasen diagnostisch gesichert.

Prostataspezifisches Membranantigen

Auch das prostataspezifische Membranantigen (PMSA) wird als diagnostischer Marker für Prostatakarzinome eingesetzt (13). PMSA wird von den meisten Prostatakarzinomen und ihren Metastasen stark exprimiert. Im Gegensatz zu PSA wird PMSA im Laufe der Progression von Prostatakarzinomen hochreguliert. PMSA ist jedoch ebenfalls nicht absolut spezifisch für die Prostata und lässt sich auch in anderen Karzinomen (z.B. Nierenzellkarzinom, Urothelkarzinom, gastrointestinale Tumoren) nachweisen.

Proliferationsrate (Ki-67-positive Zellen)

Eine erhöhte Proliferationsrate ist ein Kennzeichen praktisch aller malignen Tumoren. Seit man die Proliferationsrate von Tumorzellen einfach mittels Ki-67-Immunhistochemie bestimmen kann, haben zahlreiche Studien den Anteil Ki-67-positiver Zellen von Prostatakarzinomen analysiert und eine prognostische Aussagekraft dieses Biomarkers gezeigt (14–16). In den meisten Studien erwies sich Ki-67 als ein unabhängiger Prognosemarker, was impliziert, dass Ki-67 eine zusätzliche prognostische Aussagekraft zu Gleason-Score und PSA-Konzentration im Blut besitzt (16). Auch wenn Ki-67 als der am häufigsten bestätigte prognostische Biomarker gilt, wird er in der Routinediagnostik bis jetzt nicht regelmässig eingesetzt.

Neue molekulare Grundlagen: Genfusionen und Translokationen

TMPRSS2-ERG-Genfusion

Die Entdeckung von häufig auftretenden Genfusionen im Prostatakarzinom ist ein Meilenstein der Krebsforschung. Vor sieben Jahren wurde erstmals eine Fusion des androgenregulierten TMPRSS2-Gens mit dem ERG-Onkogen im Prostatakarzinom beschrieben (17). Etwa 50% der Prostatakarzinome weisen eine solche TMPRSS2-ERG-Genfusion auf. Angesichts der hohen Prävalenz des Prostatakarzinoms handelt es sich um die häufigste bekannte Translokation in soliden Tumoren überhaupt. Diese Genfusion führt über eine Aktivierung von TMPRSS2 zur Überexpression eines trunkierten ERG-Onkogens und ist hochspezifisch für das Prostatakarzinom, da diese Genfusion in keinem anderen Karzinomtyp nachgewiesen werden konnte (18). Die Sensitivität von ERG als diagnostischer Marker ist jedoch dadurch eingeschränkt, dass diese Genfusion nur in etwa 50% der Prostatakarzinome vorkommt. Ausserdem ist der Nachweis einer ERG-Expression bis anhin der beste Marker zur Abgrenzung eines kleinzelligen Karzinoms der Prostata von einem kleinzelligen Karzinom anderen Ursprungs, da die TMPRSS2-ERG-Genfusion ausschliesslich in kleinzelligen Karzinomen der Prostata nachzuweisen ist (19). Aufgrund typischer morphologischer Eigenschaften von TMPRSS2-ERG-positiven Prostatakarzinomen können Pathologen bereits lichtoptisch den Verdacht auf eine solche Genfusion äussern (20). Diese Kriterien umfassen ein kribriiformes (d.h. «siebartiges») Wachstumsmuster, bläuliches Muzin in den Karzinomdrüsen, Siegelringzellen, Makronukleolen und kollagene Mikroknötchen. Obwohl das Prostatakarzinom durch zahlreiche bekannte genetische Veränderungen wie PTEN-Verlust, c-myc-Amplifikation, Keimbahnsuszeptibilitäts-gene (8q24 Risikoallel) charakterisiert ist, ist keine dieser somatischen oder Keimbahnveränderungen mit einer spezifischen Morphologie, also mit dem Phänotyp, assoziiert.

Immunhistochemie

Initial galt die Fluoreszenz-in-situ-Hybridisierung (FISH) als Goldstandard für den TMPRSS2-ERG-Fusionsnachweis im Gewebe. Da die TMPRSS2-ERG-Fusion zur Überexpression eines trunkierten ERG-Proteins führt, konnte das ERG-Protein-Produkt zunächst nicht immunhistochemisch nachgewiesen werden. Seit Kurzem gibt es nun aber zuverlässige spezifische Antikörper, mit denen sich die Expression von trunkiertem ERG immunhistochemisch nachweisen lässt (Abbildung 3). Die Immunhistochemie ist somit zu einem Surrogatmarker für eine TMPRSS2-ERG-Genfusion geworden (21). Das erleichtert die Untersuchung von Gewebeproben erheblich und eröffnet neue Möglichkeiten für die Routinediagnos-

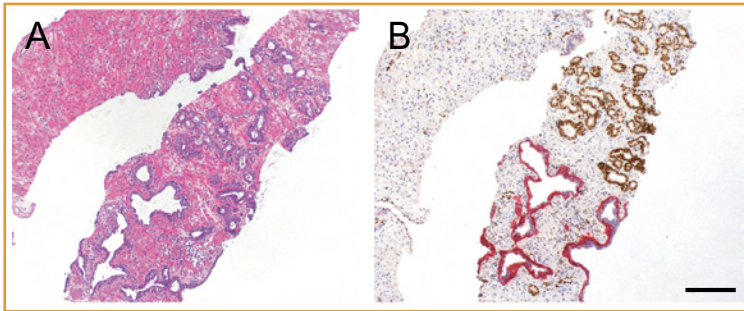


Abbildung 3:
Spezifische Diagnostik eines Adenokarzinoms der Prostata in einer Nadelbiopsie.

A: Ein Haematoxylin- und Eosin-(H&E)-gefärbter histologischer Schnitt von Nadelbiopsien der Prostata eines 65-jährigen Patienten zeigt Infiltrate von kleinen, atypischen Drüsen (rechte obere Hälfte des Stanzylinders), welche verdächtig auf Drüsen eines Adenokarzinoms der Prostata sind. Daneben liegen unverdächtige benigne Prostataadrüsen (linke untere Hälfte des Stanzylinders).

B: Immunohistochemische Doppelfärbung für ERG (braun) und einen Basalzellmarker (CK5/6, rot). Die kleinen, atypischen Drüsen zeigen eine kräftige nukleäre Anfärbung für ERG (braun) sowie ein Fehlen von Basalzellen, was beweisend für ein Prostatakarzinom ist. Dagegen sind die angrenzenden benignen Drüsen negativ für ERG und weisen eine deutliche Anfärbung für den Basalzellmarker (rot) auf.

Scale-Bar in B = 200 µm (für A und B).

tik. Ein limitierender Faktor der ERG-Immunohistochemie ist jedoch weiterhin die Tatsache, dass ein erheblicher Teil der Prostatakarzinome (~ 50%) immunohistochemisch ERG-negativ ist, da er keine TMPRSS2-ERG-Genfusion aufweist. Zu beachten ist weiterhin, dass ERG-Positivität auch bei hochgradiger intraepithelialer Neoplasie der Prostata (PIN), also in der Vorläuferläsion des invasiven Prostatakarzinoms, auftreten kann (22). ERG ist daher kein zuverlässiger Marker für Invasion in der Umgebung von hochgradiger PIN. Da man weiss, dass sich ERG-Positivität praktisch ausschliesslich in Normalgewebe und hochgradiger PIN in direkter Nachbarschaft zu TMPRSS2-ERG-Fusionskarzinomen findet, sollte man bei ERG-Positivität in benignen Drüsen respektive in hochgradiger PIN, insbesondere bei Nadelbiopsien ohne Nachweis von invasivem Karzinom, Rebiopsien in Erwägung ziehen (21).

Prognostische Aussage

Obwohl es sich bei der TMPRSS2-ERG-Genfusion um einen Schlüsselmechanismus für die Entstehung von ungefähr der Hälfte der Prostatakarzinome handelt, ist deren klinische Bedeutung bisher unklar. Studien zur prognostischen Aussagekraft von TMPRSS2-ERG sind kontrovers. Ein Teil der Untersuchungen weist auf eine schlechtere Prognose, ein anderer Teil auf eine bessere Prognose oder auf überhaupt keine prognostische Bedeutung der Genfusion hin. Die Untersuchung einer schwedischen Watchful-Waiting-Kohorte von unbehandelten inzidentellen Prostatakarzinomen ergab bei 15% der Prostatakarzinome eine TMPRSS2-ERG-Genfusion und eine signifikante

Assoziation mit tumorspezifischem Tod (23). Eine weitergehende Analyse dieser Kohorte untermauerte die Rolle der TMPRSS2-ERG-Genfusion als molekulares Korrelat für letale Prostatakarzinome, 41 von 46 TMPRSS2-ERG-positiven Patienten starben an ihrem Prostatakarzinom (24). Die prognostische Aussagekraft von ERG-Alterationen konnte von Attard et al. in einer Kohorte von konservativ behandelten Patienten bestätigt werden (25). In dieser Studie wurde ausserdem eine Subgruppe von Prostatakarzinomen mit ERG-Rearrangement und Duplikation der TMPRSS2-ERG-Sequenzen charakterisiert. Diese Patienten hatten eine besonders schlechte Prognose (25). Im Gegensatz dazu gibt es Studien zu TMPRSS2-ERG in Prostatektomiekohorten mit biochemischem Rezidiv als Endpunkt, welche keinen Zusammenhang zwischen der Genfusion und dem klinischen Verlauf fanden (26, 27). Möglicherweise geht hier die prognostische Aussagekraft von TMPRSS2-ERG verloren, da die radikale Prostatektomie mit dem natürlichen Krankheitsverlauf interferiert. Insgesamt deutet die Datenlage darauf hin, dass TMPRSS2-ERG-positive Prostatakarzinome unbehandelt aggressiver verlaufen als fusionsnegative Tumoren.

Weitere Genfusionen

Seit der Erstbeschreibung der TMPRSS2-ERG-Genfusion wurden multiple Isoformen/Spleissvarianten sowie zahlreiche neue Fusionspartner im Prostatakarzinom beschrieben. Dazu gehören ETV1, ETV4 und ETV5, welche ebenfalls mit TMPRSS2, aber auch mit anderen Genen durch spezifische Translokationen fusioniert sein können. Sämtliche dieser Genfusionen treten jedoch wesentlich seltener auf als die TMPRSS2-ERG-Genfusion und finden sich in maximal 5 bis 10% der Prostatakarzinome (28). Eine vollständige molekulare Charakterisierung des Prostatakarzinoms wird letztlich entscheidend zur Entwicklung neuer Biomarker mit prognostischer Relevanz und zu neuen Therapieansätzen beitragen.

Herausforderungen für die moderne histopathologische Diagnostik

Da Prostatakarzinome eine äusserst heterogene Gruppe von Karzinomen darstellen, steht eine prädiktive Aussage über den Verlauf des einzelnen Falles im Mittelpunkt des Interesses und der diagnostischen Bemühungen. Idealerweise erlaubt eine solche prognostische Stratifizierung von Prostatakarzinompatienten eine individuelle Behandlung. Konkret wäre die Identifizierung von letalen, potenziell heilbaren und indolenten Fällen zum Zeitpunkt der diagnostischen Biopsien hilfreich. Aber auch nach radikalen Prostatektomien wäre es wünschenswert, Patienten mit einem hohen Risiko für eine Karzinomprogression zu identifizieren, um diese enghemmaschiger zu kontrollieren und adjuvant behandeln zu können. Bei der

Stratifizierung von Prostatakarzinomen muss jedoch berücksichtigt werden, dass diese Karzinome sowohl morphologisch als auch molekular heterogen aufgebaut sind, was die prognostische Einschätzung erschwert.

Problematik Überbehandlung im Frühstadium

Aufgrund von PSA-Screening-Untersuchungen werden Pathologen mit einer stetig zunehmenden Anzahl von Prostatakarzinomen im Frühstadium und mit niedrigem Malignitätsgrad konfrontiert (3). Obwohl die meisten gut differenzierten Prostatakarzinome einen indolenten Verlauf erwarten lassen, wird das korrekte Management dieser Patienten kontrovers diskutiert. Durch die schwierige prognostische Einschätzbarkeit des Prostatakarzinoms ist die Überbehandlung von Patienten mit Frühstadiumprostatakarzinomen ein Risiko bei diesem Karzinomtyp. Heutzutage wird bei schätzungsweise jedem sechsten Mann im Verlauf des Lebens ein Prostatakarzinom diagnostiziert, doch hat nur 1 von 6 Patienten ein Karzinom mit fataler Prognose. Das lässt auf eine Überbehandlung in der Mehrzahl der Fälle und somit auf vermeidbare Behandlungsrisiken und Nebenwirkungen schliessen. Deshalb stösst das Konzept der aktiven Überwachung (Active Surveillance, AS) derzeit auf grosses Interesse (29). Prostatakarzinompatienten mit geringem Risiko werden dabei nicht primär chirurgisch oder strahlentherapeutisch behandelt, sondern engmaschig nachkontrolliert.

Eine definitive Behandlung erfolgt erst bei Progressionszeichen wie bei einer kurzen PSA-Verdopplungszeit, einer Erhöhung des Gleason-Scores oder einer vermehrten Anzahl prostatakarzinompositiver Biopsien in den Kontrollbiopsien. Bei einem Teil (14–41%) der Patienten unter AS wird im Verlauf auf eine aktive Behandlung umgestellt.

Kriterien für die aktive Überwachung (AS)

Für die Auswahl von Prostatakarzinomen mit geringem Risiko für ein AS-Programm existieren verschiedene Klassifikationsysteme. Den meisten gemeinsam sind folgende Kriterien:

- ▲ Serum-PSA ≤ 10 ng/ml
- ▲ Gleason-Score ≤ 6 (3 + 3)
- ▲ Anzahl positiver Biopsien ≤ 2
- ▲ ≤ 50% Tumorbefall in einer positiven Biopsie.

In einem weiteren Schema können auch mehr als zwei Biopsien befallen sein, aber nicht mehr als 33% aller Biopsien. Ausserdem wurde postuliert, dass auch Patienten mit intermediärem Risiko mit einem Gleason-Score ≤ 7 (3 + 4) von einer AS profitieren könnten (30). Bei der Erhebung dieser Parameter und somit beim Therapieentscheid trägt der Pathologe eine grosse Verantwortung.

Die Mehrzahl der für das Prostatakarzinom beschriebenen Prognosemarker wurde immunhistochemisch identifiziert. Keiner dieser Marker wird jedoch in der klinischen Routinediagnostik tatsächlich flächendeckend eingesetzt. Die Gründe dafür sind vielfältig und umfassen die mangelnde Reproduzierbarkeit der prognostischen Aussagekraft in unterschiedlichen Labors, die Schwierigkeit der Standardisierung von immunhistochemischen Untersuchungen (z.B. Fixationszeit, Schnittdicke etc.) sowie eine hohe Variabilität der quantitativen Bewertungen von immunhistochemischen Färbungen.

Schlussfolgerungen

Die Pathologie verfügt heutzutage über ein breites molekulares Arsenal zur Diagnosestellung des Prostatakarzinoms in Biopsien, in denen kleine Infiltrate eine besondere diagnostische Herausforderung darstellen (Tabelle). Vor dem Hintergrund der hohen Rate von überbehandelten Prostatakarzinompatienten ist es jedoch zweifelhaft, ob der Pathologe

Tabelle: **Histopathologische Diagnostik des Prostatakarzinoms**
Zusammenfassung der verschiedenen Bausteine der modernen histopathologischen Diagnostik

Morphologie	Immunhistochemie	Molekulare Diagnostik	Experimentelle Diagnostik
Typisierung (7) Azinäre versus nicht azinäre Adenokarzinome und ihre Varianten	Basalzellmarker CK5/6, p63	Genfusionen Translokationen TMPRSS2-ERG	Screening-Tests Früherkennung TMPRSS2-ERG-Fusionsnachweis in Blut und Urin (PCR)
Gradierung nach Gleason (4, 5)	AMACR PSA	Immunhistochemie (ERG-Antikörper) FISH PCR	Nachweis seltener Genfusionen und Translokationen FISH PCR
Stadieneinteilung nach TNM (7. Auflage, 2009)	PMSA Ki-67		Next Generation Sequencing

tatsächlich kleinste Karzinomherde mit grösstem technischem Aufwand diagnostizieren soll, oder ob eine Diagnose von «atypischen Drüsen», gefolgt von Wiederholungsbiopsien nach einer gewissen Zeit im Sinne einer sogenannten Active Surveillance nicht geeigneter und kosteneffizienter wäre.

Obwohl mittlerweile zahlreiche molekulare Grundlagen des Prostatakarzinoms erforscht wurden, welche die Heterogenität des Prostatakarzinoms untermauern, besteht für die grosse Gruppe mässig differenzierter Karzinome mit Gleason-Score 7 immer noch ein diagnostisches Dilemma. Deshalb sind neue Biomarker, welche eine Unterscheidung zwischen den potenziell heilbaren und den letalen Prostatakarzinomen ermöglichen, dringend notwendig.

Ausblick für die Zukunft

Eine vollständige molekulare Charakterisierung des Prostatakarzinoms wird letztlich entscheidend zur Entwicklung neuer Biomarker zur Unterscheidung von aggressiven und indolenten Krankheitsverläufen und zur Entwicklung von zielgerichteten Therapien beitragen. Die neuesten Entwicklungen im Bereich von gross angelegten Sequenzierungen von Krebsgenomen (Next Generation Sequencing) lassen hoffen, dass sich das Prostatakarzinom bald von einer schlecht verstandenen, klinisch heterogenen Erkrankung in homogene Subtypen, definiert durch molekulare Kriterien, diagnostisch unterscheiden lässt, sodass zielgerichtet therapiert werden kann. Auch die Entwicklung neuer Früherkennungstests (z.B. Urin-test oder Bluttest zum Nachweis von TMPRSS2-ERG mittels PCR) für das Prostatakarzinom basiert auf der molekularen Stratifizierung der Erkrankung und könnte in der Zukunft die PSA-Bestimmung im Serum ergänzen. ▲

Dr. med. Kirsten D. Mertz
(Korrespondenzadresse)
Kantonales Institut für Pathologie
4410 Liestal
E-Mail: kirsten.mertz@ksli.ch

Prof. Dr. med. Lukas Bubendorf
Abteilungsleiter Zytologie
Universitätsspital Basel
4003 Basel
E-Mail: bubendorf@uhbs.ch

Es besteht kein Interessenkonflikt.

Quellen:

1. DeMarzo AM, Nelson WG, Isaacs WB, et al.: Pathological and molecular aspects of prostate cancer. *Lancet* 2003; 361: 955–64.
2. Nelson WG, De Marzo AM, Isaacs WB: Prostate cancer. *N Engl J Med* 2003; 349: 366–381.
3. Jemal A, Bray F, Center MM, et al.: Global cancer statistics. *CA Cancer J Clin* 2011; 61: 69–90.
4. Epstein JI, Allsbrook WC, Jr., Amin MB, et al.: The 2005 International Society of Urological Pathology (ISUP) Consensus Confe-

Merkmale

- ▲ **Das Prostatakarzinom ist klinisch, morphologisch und molekular** sehr heterogen; die klinische Beurteilung des individuellen Krankheitsverlaufs hängt entscheidend von pathologischen Parametern (z.B. Gradierung, Stadium) ab.
- ▲ **Dem Pathologen steht** ein breites immunhistochemisches und molekulares Arsenal zur Diagnosestellung des Prostatakarzinoms zur Verfügung, welches jedoch das diagnostische Dilemma der prognostischen Stratifizierung von Prostatakarzinompatienten nicht zu lösen vermag.
- ▲ **Eines der ungelösten Probleme beim Prostatakarzinom** ist die Überbehandlung von Patienten mit Karzinomen im Frühstadium aufgrund der Schwierigkeit der prognostischen Einschätzbarkeit.
- ▲ **Die für das Prostatakarzinom spezifische TMPRSS2-ERG-Genfusion** ist die bis dato häufigste genetische Veränderung in soliden Tumoren. Eine präzisere molekulare Charakterisierung des Prostatakarzinoms wird wesentlich zur Entwicklung neuer Biomarker mit prognostischer Relevanz und zu neuen, zielgerichteten Therapien beitragen.

rence on Gleason Grading of Prostatic Carcinoma. *Am J Surg Pathol* 2005; 29: 1228–42.

5. Delahunt B, Miller RJ, Srigley JR, et al.: Gleason grading: past, present and future. *Histopathology* 2012; 60: 75–86.
6. Bostwick DG: Gleason grading of prostatic needle biopsies. Correlation with grade in 316 matched prostatectomies. *Am J Surg Pathol* 1994; 18: 796–803.
7. Humphrey PA: Histological variants of prostatic carcinoma and their significance. *Histopathology* 2012; 60: 59–74.
8. Shah RB, Zhou M, LeBlanc M, et al.: Comparison of the basal cell-specific markers, 34betaE12 and p63, in the diagnosis of prostate cancer. *Am J Surg Pathol* 2002; 26: 1161–68.
9. Signoretti S, Waltregny D, Dilks J, et al.: p63 is a prostate basal cell marker and is required for prostate development. *Am J Pathol* 2000; 157: 1769–75.
10. Zhou M, Shah R, Shen R, et al.: Basal cell cocktail (34betaE12 + p63) improves the detection of prostate basal cells. *Am J Surg Pathol* 2003; 27: 365–71.
11. Rubin MA, Zhou M, Dhanasekaran SM, et al.: alpha-Methylacyl coenzyme A racemase as a tissue biomarker for prostate cancer. *Jama* 2002; 287: 1662–70.
12. Bostwick DG: Prostate-specific antigen. Current role in diagnostic pathology of prostate cancer. *Am J Clin Pathol* 1994; 102: S31–37.
13. Wright GL, Jr., Haley C, Beckett ML, et al.: Expression of prostate-specific membrane antigen in normal, benign, and malignant prostate tissues. *Urol Oncol* 1995; 1: 18–28.
14. Bubendorf L, Sauter G, Moch H, et al.: Ki67 labelling index: an independent predictor of progression in prostate cancer treated by radical prostatectomy. *J Pathol* 1996; 178: 437–41.
15. Bubendorf L, Tapia C, Gasser TC, et al.: Ki67 labeling index in core needle biopsies independently predicts tumor-specific survival in prostate cancer. *Hum Pathol* 1998; 29: 949–54.

16. Zellweger T, Gunther S, Zlobec I, et al.: Tumour growth fraction measured by immunohistochemical staining of Ki67 is an independent prognostic factor in preoperative prostate biopsies with small-volume or low-grade prostate cancer. *Int J Cancer* 2009; 124: 2116–23.
 17. Tomlins SA, Rhodes DR, Perner S, et al.: Recurrent fusion of TMPRSS2 and ETS transcription factor genes in prostate cancer. *Science* 2005; 310: 644–48.
 18. Scheble VJ, Braun M, Beroukhi R, et al.: ERG rearrangement is specific to prostate cancer and does not occur in any other common tumor. *Mod Pathol* 2010; 23: 1061–67.
 19. Scheble VJ, Braun M, Wilbertz T, et al.: ERG rearrangement in small cell prostatic and lung cancer. *Histopathology* 2010; 56: 937–43.
 20. Mosquera JM, Perner S, Demichelis F, et al.: Morphological features of TMPRSS2-ERG gene fusion prostate cancer. *J Pathol* 2007; 212: 91–101.
 21. Park K, Tomlins SA, Mudaliar KM, et al.: Antibody-based detection of ERG rearrangement-positive prostate cancer. *Neoplasia* 2010; 12: 590–98.
 22. Mosquera JM, Perner S, Genega EM, et al.: Characterization of TMPRSS2-ERG fusion high-grade prostatic intraepithelial neoplasia and potential clinical implications. *Clin Cancer Res* 2008; 14: 3380–85.
 23. Demichelis F, Fall K, Perner S, et al.: TMPRSS2:ERG gene fusion associated with lethal prostate cancer in a watchful waiting cohort. *Oncogene* 2007; 26: 4596–99.
 24. Sboner A, Demichelis F, Calza S, et al.: Molecular sampling of prostate cancer: a dilemma for predicting disease progression. *BMC Med Genomics* 2010; 3: 8.
 25. Attard G, Clark J, Ambrosini L, et al.: Duplication of the fusion of TMPRSS2 to ERG sequences identifies fatal human prostate cancer. *Oncogene* 2008; 27: 253–63.
 26. Gopalan A, Leversha MA, Satagopan JM, et al.: TMPRSS2-ERG gene fusion is not associated with outcome in patients treated by prostatectomy. *Cancer Res* 2009; 69: 1400–06.
 27. Minner S, Enodien M, Sirma H, et al.: ERG status is unrelated to PSA recurrence in radically operated prostate cancer in the absence of antihormonal therapy. *Clin Cancer Res* 2011; 17: 5878–88.
 28. Rubin MA, Maher CA, Chinnaiyan AM: Common gene rearrangements in prostate cancer. *J Clin Oncol* 2011; 29: 3659–68.
 29. Klotz L, Thompson I: Early prostate cancer – treat or watch? *N Engl J Med* 2011; 365: 569.
 30. Cooperberg MR, Cowan JE, Hilton JF, et al.: Outcomes of active surveillance for men with intermediate-risk prostate cancer. *J Clin Oncol* 2011; 29: 228–34.
-