Therapien bei Endometriose und Dysmenorrhö

Aktuelle medikamentöse und operative Optionen

Die Therapie der Endometriose stellt eine besondere Herausforderung dar. Aufgrund des grossen Spektrums an Phänotypen und klinischen Symptomen gibt es keinen allgemeingültigen Ansatz zur Behandlung. Zudem ist die Endometriose eine chronische Krankheit und kann nicht geheilt werden. Verschiedene Medikamente sowie operative Eingriffe, die wir hier vorstellen, stehen für die individuelle beschwerdelindernde Therapie zur Verfügung.

MARIETTA GULZ, CLOÉ VAINEAU

Marietta Gulz

Cloé Vaineau

Endometriose beeinflusst nicht nur das Wohlbefinden und die Lebensqualität von Patientinnen, sondern ist auch mit Arbeitsausfällen, einem hohen Risiko für psychische und physische Folgeerkrankungen und den damit verbundenen Gesundheitskosten assoziiert. Deshalb ist es wichtig, eine wirksame und verträgliche Therapie zu finden (1).

Die Wahl der geeigneten Therapie sollte individuell nach Beschwerden und klinischen Befunden erfolgen. Unter verschiedenen *hormonellen Therapieoptionen, Schmerzmedikamenten, chirurgischen Interventionen und konservativen Massnahmen (Physiotherapie, multimodale Schmerztherapie, Psychosomatik, Ernährungstherapie usw.)* sind diejenigen zu wählen, welche für eine möglichst lange Zeit die Beschwerden der Patientin effizient lindern und zu wenigen Nebenwirkungen führen. Meist ist hierfür eine *Kombination* verschiedener Massnahmen angebracht. Dabei sollten die Präferenzen der Patientin mit einbezogen werden.

Hormonelle Therapie

Bei klinischem Verdacht auf Endometriose und nach einer sorgfältigen Diagnostik wird gemäss ESHRE-Guideline der empirische Einsatz einer hormonellen Therapie empfohlen (2). Viele Patientinnen sind bereits in der Adoleszenz und somit über viele Jahre von Endometriose betroffen, weshalb die hormonelle Therapie im Idealfall in Form einer Langzeitbehandlung angewendet wird. Ziele der Therapie sind

- Symptomlinderung
- Regredienz der Läsionen
- Verbesserung oder Erhalt der Fertilität und
- Prävention eines postoperativen Rezidivs (3, 4).

Ohne hormonelle Therapie beträgt die Reoperationsrate aufgrund eines Endometrioserezidivs bis zu 50% in den ersten 5 Jahren nach chirurgischer Endometrioseresektion (5, 6).

Der Wirkmechanismus aller hormonellen Therapien zielt auf die Reduktion der Östrogenkonzentration im Serum, auf Ovulationshemmung und Amenorrhö ab (7). Schwierigkeiten betreffen hauptsächlich die Verträglichkeit und die Wirksamkeit der einzelnen Medikamente. Die Behandlung sollte effizient, sicher und nebenwirkungsarm sowie möglichst kostengünstig sein. Im folgenden Abschnitt wird auf die am häufigsten verwendeten Wirkstoffe eingegangen; in der *Tabelle* sind die am häufigsten verwendeten Medikamente bei Endometriose aufgeführt.

Gestagene

Gestagene werden als Erstlinientherapie empfohlen (8). Unter den Gestagenen ist ***Dienogest*** als einziger Wirkstoff spezifisch für die Therapie der Endometriose zugelassen. Andere Gestagene, welche alternativ bei Endometriose eingesetzt werden, sind Desogestrel, Etonogestrel, Medroxyprogesteronacetat, Norethisteronacetat, Dydrogesteron und das Levonorgestrel-IUD (intrauterine device).

Merkpunkte

- **Bei klinischem Verdacht auf Endometriose** ist die **hormonelle Therapie** empirisch und bevorzugt in Form einer Langzeittherapie empfohlen; sie ist ebenso effizient in der postoperativen Rezidivprophylaxe.
- **Als Erstlinientherapie** im Rahmen der hormonellen Behandlung von Endometriose kommen Gestagene, insbesondere Dienogest, und kombinierte orale Kontrazeptiva zum Einsatz. Als **Zweitlinientherapie** kommen in der Schweiz zurzeit GnRH-Analoga infrage.
- **Indikationen für eine operative Therapie** sind z. B. Sterilität, fehlende Wirkung konservativer Massnahmen oder Organbeschädigung. Multiple Operationen sind, wenn möglich, zu vermeiden.

Tabelle:
Die in der Schweiz am häufigsten angewandten Medikamente in der Therapie der Endometriose

Dienogest (Visanne®)	• sehr gute, nachgewiesene Wirksamkeit bzgl. Symptomlinderung und Krankheitsregression, als postoperative Rezidivprophylaxe und bei Endometriomrezidiven • ungenügende Wirksamkeit in ca. einem Drittel der Fälle • häufigste Nebenwirkungen: Blutungsstörungen, depressive Verstimmung • bei Langzeiteinnahme mögliche Knochendichteabnahme beachten
Levonorgestrel-IUD (LNG-IUD) (Mirena®, Kyleena®, Jaydess®)	• off-label bei Dysmenorrhö/Adenomyose • Wirkung auf den Uterus beschränkt • geeignet, falls Therapieziel Amenorrhö ist und keine extrauterinen Manifestationen/ Symptome bestehen
Kombinierte orale Kontrazeptiva (COC) (z. B. Valette® o. a.)	• Symptomlinderung nachgewiesen • gute Verträglichkeit • Einnahme im Langzyklus empfohlen • Nachteil: erhöhtes Thromboembolierisiko, bewirkt keinen Hypoöstrogenismus
Leuprorelin (Lucrin Depot®) und Goserelin (Zoladex®)	• Wirkung gut und nachgewiesen (analog zu Dienogest) • häufige Nebenwirkungen: insbesondere vasomotorisches Syndrom, depressive Verstimmung • Knochendichteabnahme bei Langzeittherapie, daher Add-back-Therapie indiziert
Elagolix (Orilissa®), Relugolix (Orgovyx®), Linzagolix (Yselty®)	• dosisabhängige Wirkung und Nebenwirkungen • Vorteil im Vergleich zu GnRH-Analoga: fehlender Flare-up-Effekt (Anstieg der Serumöstrogenkonzentration mit möglicher Symptomverschlimmerung zu Beginn der Therapie) • Nebenwirkungen aufgrund Hypoöstrogenismus je nach Dosis analog zu GnRH-Analoga • derzeit in der Schweiz nicht zugelassen

Dienogest

Dienogest (Visanne®) ist aufgrund seiner nachgewiesenen Wirksamkeit bezüglich Symptomlinderung und Krankheitsregression die am häufigsten eingesetzte hormonelle Therapie bei Endometriose (9). Die Wirkweise ist insbesondere auf eine Senkung der Östrogenserumkonzentration, Hemmung von Matrixmetalloproteinasen sowie den antiangiogenen und antiinflammatorischen Effekt zurückzuführen (10, 11). Dennoch weist das Medikament in zirka einem Drittel der Fälle eine ungenügende Wirksamkeit auf (12, 13). Eine zentrale Rolle wird dabei der Progesteronresistenz zugeschrieben, welche zu einer inadäquaten Antwort auf progesteronhaltige Medikamente führen soll (14). Zudem sind Nebenwirkungen häufig und führen teilweise zu einem Abbruch der Therapie. Hier sind insbesondere Blutungsstörungen und psychische Nebenwirkungen zu nennen (13). Zur Verbesserung der Compliance sollten die Patientinnen gut beraten werden und darüber informiert sein, dass Blutungsstörungen in den ersten 3 Monaten der Therapie normal sind und mit zunehmender Einnahmedauer abnehmen. Ausserdem kann bei Blutungsstörungen ein Pausieren der Therapie über 5 bis 7 Tage hilfreich sein.

Die Gabe von Dienogest (Visanne®) ist auch bei 12- bis 18-jährigen Mädchen möglich. Nach einer 1-jährigen Einnahme kann es zu einer klinisch nicht relevanten Abnahme der Knochendichte kommen, die nach Absetzen reversibel ist (15). Bei einer Langzeiteinnahme von Dienogest sollten andere Risikofaktoren für Osteoporose (Familienanamnese, Ernährung, Sport usw.) evaluiert werden.

Levonorgestrel-IUD (LNG-IUD)

Bei Patientinnen mit Dysmenorrhö und einer Kontraindikation oder Unverträglichkeit für orale Präparate ist der Einsatz einer LNG-IUD (Mirena®) möglich (16). Ziel ist hier, eine Amenorrhö zu erreichen. Ihr Einsatz ist insbesondere bei zusätzlicher Adenomyose sinnvoll, wobei das eine Off-label-Indikation ist. Bei Dyspareunie, ovarieller Endometriose, tief infiltrierender Endometriose (TIE) oder zur Prävention eines Endometrioserezidivs ist sie weniger geeignet, da die Wirkung hauptsächlich auf den Uterus beschränkt ist.

Kombinierte orale Kontrazeptiva (COC)

Die klassischen Ovulationshemmer sind nicht spezifisch für die Therapie der Endometriose, werden aber aufgrund der guten Verträglichkeit häufig eingesetzt. Sie führen zu einer Reduktion von Dysmenorrhö, chronischen Unterbauchschmerzen und Dyspareunie und sind postoperativ in der Prävention von Dysmenorrhö und Endometriomrezidiven effektiv. Bei Patientinnen mit Endometriose ist die Einnahme im Langzyklus empfohlen, um teilweise eine Amenorrhö zu erzielen (3, 7, 17).

Ein Nachteil von COC betrifft das erhöhte Thromboembolierisiko (gilt ebenfalls für Gestagene). Patientinnen sollten eingehend über mögliche Vor- und Nachteile aufgeklärt werden, um die Compliance zu verbessern (16). Zudem ist bei Langzeiteinnahme von COC Vorsicht geboten, da potenziell eine TIE begünstigt wird, wie in einer Studie von Chapron und Kollegen beschrieben wurde (18, 19).

GnRH-Agonisten
Die Wirkung dieser Substanzen basiert auf einem lokalen und systemischen Hypoöstrogenismus infolge gehemmter Gonadotropinsekretion. Bezüglich Symptombekämpfung ist der Wirkstoff vergleichbar effizient wie Dienogest. Nebenwirkungen sind jedoch häufiger und beinhalten vasomotorische Beschwerden, Stimmungsschwankungen, Genitalatrophie sowie eine Knochendichteabnahme. Deshalb wird eine Add-back-Therapie (z. B. mit Tibolon®) empfohlen (20). Aufgrund der hohen Kosten und Nebenwirkungen sollten GnRH-Agonisten als Zweitlinientherapie, insbesondere bei Unverträglichkeit oder fehlender Wirksamkeit von Gestagenen und COC, eingesetzt werden (7). Die Verabreichung erfolgt subkutan oder intramuskulär. Meist werden Leuprorelin (Lucrin Depot®) und Goserelin (Zoladex®) verwendet.

GnRH-Antagonisten
Die relativ neuen GnRH-Antagonisten Elagolix (Orilissa®), Relugolix (Orgovyx®) und Linzagolix (Yselty®) stellen eine mögliche Zweitlinientherapie als Alternative zu den GnRH-Agonisten dar. Die orale Einnahme und die fehlende initiale Gonadotropinausschüttung mit möglicher Symptomakzentuierung (bekannt als Flare-up-Effekt) sind vielversprechend. GnRH-Antagonisten führen zu einer signifikanten Reduktion der Dysmenorrhö und der azyklischen Unterbauchschmerzen. Jedoch sind die Medikamente teuer und in der Schweiz bis anhin nicht zugelassen (21, 22). Hypoöstrogene Nebenwirkungen analog zu den GnRH-Analoga sowie die Knochendichteabnahme sind zudem limitierend. Der Grad der ovariellen Suppression ist dosisabhängig, somit ebenfalls die Effektivität und die möglichen Nebenwirkungen. Auch hier wird bei Langzeittherapie eine Add-back-Therapie empfohlen (23, 24).

Andere Wirkstoffe
Danazol und Aromatasehemmer werden aufgrund der häufigen Nebenwirkungen in der Schweiz bei Endometriose kaum noch verwendet, weshalb wir auf diese Wirkstoffe nicht weiter eingehen. Selektive Estrogen-/Progesteronrezeptormodulatoren (SERM/SPRM), Immunmodulatoren und experimentelle Therapien bedürfen einer gründlicheren Evaluation (20).

Operative Behandlung

Die operativen Therapien bei Endometriose kommen meist dann zum Einsatz, wenn die konservativen Massnahmen nicht geeignet sind oder nicht den gewünschten Effekt bringen. Heutzutage wird davon abgeraten, nur zu diagnostischen Zwecken eine Laparoskopie durchzuführen. Das Ziel der Operation muss individuell mit der Patientin erarbeitet werden.

Typische Indikationen für eine operative Therapie sind:

- fehlende Symptomkontrolle unter konservativen Therapien
- Sterilität und Endometriose
- Unverträglichkeiten der konservativen Therapien
- Organschädigung durch TIE (Hydronephrose mit Hinweis auf Ureterbeteiligung, obstruktive intestinale Endometrioseknoten)
- Endometriom mit Verdacht auf Malignität (Berücksichtigung der IOTA-Kriterien, des Alters [> 45 Jahre] und des Tumormarkers CA 125 [bisher kein Cut-off-Wert nachgewiesen]).

Ist eine Operation notwendig, sollte diese aufgrund der möglichen Komplexität in einem zertifizierten Endometriosezentrum durchgeführt werden und nur auf einen einzigen Eingriff mit kompletter Endometriosesanierung limitiert sein.
Wichtige Bestandteile der präoperativen Vorbereitung sind eine gründliche klinische Untersuchung, Bildgebung (transvaginaler Ultraschall, Magnetresonanztomografie), umfangreiche Aufklärung der Patientin, eine Darmvorbereitung sowie die Möglichkeit für Interdisziplinarität (Viszeralchirurgie, Urologie). Die mit der Patientin besprochene Endometrioseentfernung soll möglichst in *einer* Operation erzielt werden. Deshalb sind Erfahrung und Routine im Bereich der Endometriosechirurgie essenziell.
Bei der Operation selbst sollte der laparoskopische Zugang der Laparotomie aufgrund der geringeren Morbidität (geringere Schmerzen, Verwachsungen und Blutverlust) und Kosten vorgezogen werden (25). Zur besseren Darstellung der Anatomie eignet sich die Einlage eines Uterusmanipulators, durch den optional die Tubendurchgängigkeit geprüft werden kann. Die Sanierung der Endometrioseherde erfolgt in Abhängigkeit der Endometrioseform. Im Folgenden stellen wir die geeignete chirurgische Therapie für verschiedene Endometrioseformen vor.

Vorgehen bei peritonealer Endometriose
Das Versagen der medikamentösen Therapie zur Schmerzreduktion ist Indikation für die Operation mit Sanierung der peritonealen Endometriose. Studien zeigen eine stärkere Abnahme von Dysmenorrhö und Dyschezie bei Exzision peritonealer Endometrioseherde im Vergleich zur Ablation (26).
Bei Infertilität und Verdacht auf milde Endometriose führt die Entfernung von Endometrioseläsionen zu einer signifikanten Verbesserung der Fertilität und zu besseren Ergebnissen nach assistierter Reproduktionstherapie (ART) (27, 28). Bei asymptomatischen Frauen mit Infertilität kann zuerst eine Kinderwunschbehandlung durchgeführt werden. Erst nach mindestens 2 erfolglosen In-vitro-Fertilisationsversuchen sollte eine Laparoskopie zur Exzision möglicher peritonealer Endometrioseherde angeboten werden (29).

Vorgehen bei ovarieller Endometriose

Die chirurgischen Behandlungsmethoden von Endometriomen reichen von simpler Drainage über Ablation und Zystektomie bis zur Ovarektomie. In der Literatur wird deren Einsatz kontrovers diskutiert. Bei der Auswahl der Technik müssen Faktoren wie Alter, ovarielle Reserve, Kinderwunsch, Bilateralität und bereits erfolgte medikamentöse oder chirurgische Massnahmen einbezogen werden.

Symptomatische Endometriome > 3 cm ohne Ansprechen auf eine hormonelle Therapie erfordern eine chirurgische Behandlung. Ausser bei suspekten Ovarialbefunden oder bei peri-/postmenopausalen Frauen sollte ovarerhaltend vorgegangen werden. Hierdurch kann es zu einer Verbesserung der Fertilität kommen (30).

Insgesamt ist die Zystektomie der Drainage oder der Ablation überlegen. Rezidivierende Beschwerden oder Rezidive treten seltener auf. Somit kommt es seltener zu den damit verbundenen Reoperationen (30). In einigen Publikationen weist die CO_2-Laser-Vaporisation von Endometriomen vergleichbare Ergebnisse und Rezidivraten (bis zu 32% innerhalb von 5 Jahren postoperativ) auf. Jedoch treten Rezidive nach Laservaporisation signifikant früher auf als nach Zystektomie (31, 32). Eine andere eingesetzte Technik in verschiedenen Ländern Europas ist die Sklerotherapie (33).

Zur Vermeidung von postoperativen Adhäsionen kann eine temporäre ovarielle Suspension nach ausgeprägter Endometriosesanierung durchgeführt werden (34). Bei Frauen ohne dringenden Kinderwunsch wird postoperativ eine hormonelle Therapie zur Senkung des Rezidivrisikos empfohlen (35, 36). Im Fall eines Endometriomrezidivs führt eine Therapie mit Dienogest zu einer Grössenabnahme der Endometriome und bei etwa 50% zu einer kompletten Remission. Eine erneute Operation kann auf diese Weise verhindert werden (35).

Vor der Planung einer Endometriomsanierung muss berücksichtigt werden, dass Endometriome selbst sowie deren Resektion zu einer Einschränkung der ovariellen Reserve durch Schädigung des gesunden Restovars führen (37). Deshalb ist bei Frauen mit Kinderwunsch und präoperativ niedriger ovarieller Reserve und bilateralen Endometriomen oder Verdacht auf schwere Endometriose die Zuweisung in ein Kinderwunschzentrum zur präoperativen Evaluierung von fertilitätsprotektiven Massnahmen in Erwägung zu ziehen (38).

Vorgehen bei tief infiltrierender Endometriose (TIE)

Intestinale Endometriose

Die Indikationen für eine Operation bei TIE des Darms sind persistierende Beschwerden trotz konservativer Massnahmen, eine TIE der Appendix oder des Dünndarms. Bei einer TIE der Appendix dient die Appendektomie zum Ausschluss eines Malignoms (39). Eine TIE des Dünndarms sollte aufgrund einer möglichen Obstruktion reseziert werden (40). Bei Dickdarmendometriose kann hingegen — bei Abwesenheit von Symptomen – zugewartet oder bei milden Symptomen eine hormonelle Therapie angeboten werden. Es gibt jedoch keine Evidenz, dass die hormonelle Therapie zu einer Grössenabnahme der Endometrioseläsionen führt (41).

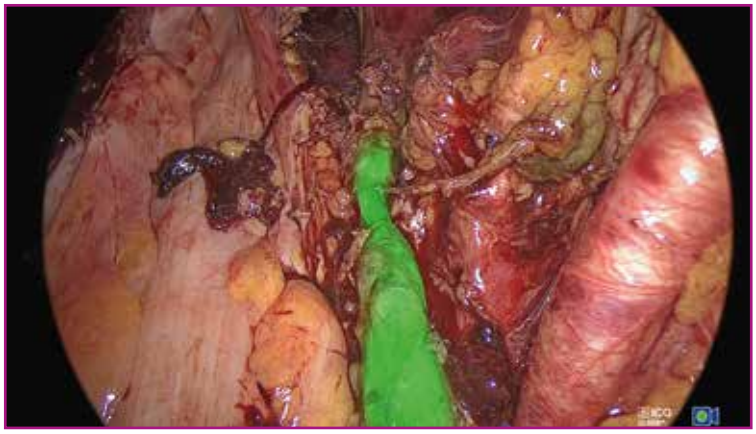

Abbildung 1: ICG-Darstellung des rechten Ureters. Bei Ureterendometriose mit konsekutiver Hydronephrose IV° erfolgte nach ICG-Injektion in beide Ureteren und laparoskopischer Darstellung mittels Nahinfrarotoptik die Ureterolyse rechts mit Resektion eines Endometrioseknotens. Der Ureter zeigt sich danach intraoperativ noch stenosiert und proximal der Stenose dilatiert.

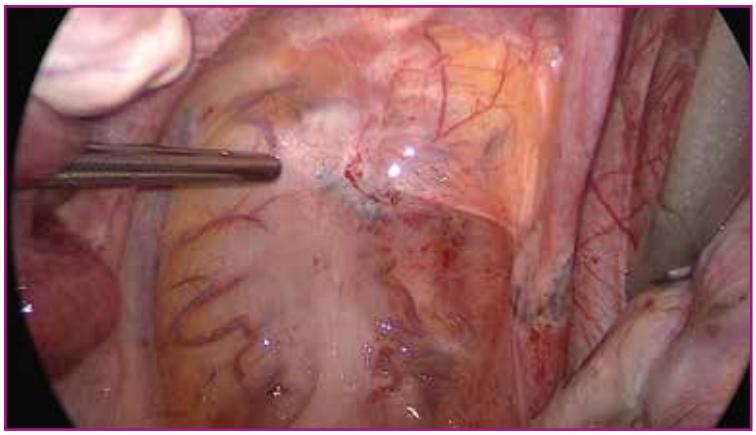

Abbildung 2: Zu sehen ist eine tief infiltrierende Endometriose des Rektums. Diese lässt sich mittels Shaving resezieren. Dabei kommt es zum Eröffnen der Muscularis propria, die Mukosa bleibt intakt. Es erfolgt ein einschichtiger Wandverschluss mit Einzelknopfnähten.

Zur operativen Therapie stehen 3 verschiedene Techniken zur Verfügung: Shaving, die diskoide Resektion und die Segmentresektion des Darms (*Abbildungen 1 und 2*). Die Technik wird nach Grösse und Lokalisation des Endometrioseknotens gewählt. Eine Infiltration der rektalen Mukosa von über 50% der Zirkumferenz, eine Stenose oder ein langstreckiger Rektumbefall gelten oft als Indikator für eine Segmentresektion. Nach Mobilisierung des Kolons erfol-

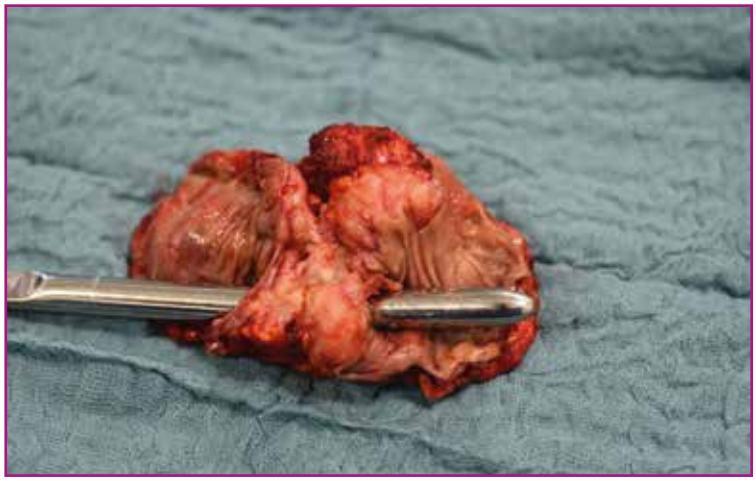

Abbildung 3: Segmentresektat mit stenosierendem Knoten von ca. 5 cm Grösse nach Resektion mit primärer End-zu-End-Anastomose bei tief infiltrierender Endometriose des Rektosigmoids.

gen die Resektion des betroffenen Segments und eine primäre Anastomose (End-zu-End oder Seit-zu-End) durch einen transanal zirkulären Stapler. Im Anschluss wird mittels Darmprobe die Dichtigkeit der Anastomose getestet (42). Je tiefer die Ebene der Darmresektion, desto schwieriger ist es, eine spannungsfreie und gut perfundierte Anastomose zu erhalten, und desto höher ist das Risiko für Komplikationen (43).

Aufgrund der geringeren Morbidität empfehlen manche Autoren auch bei fortgeschrittener Endometriose die diskoide Resektion oder Shaving-Technik (44). Bei der diskoiden Resektion erfolgt die Entfernung des Endometrioseknotens mitsamt einem kleinen Teil gesunder Darmwand nach Einführen eines analen Staplers. Hierbei wird das Darmlumen eröffnet und anschliessend schichtweise verschlossen. Im Vergleich zur Segmentresektion wird hier nur ein kleiner Teil der Darmvorderwand reseziert.

Bei der Shaving-Technik wird der Endometrioseknoten vom Rektum abpräpariert, ohne die Darmwand zu eröffnen. Hierfür geeignete Methoden sind der CO_2-Laser, Versiegelungsinstrumente oder monopolarer Strom. Kommt es zur akzidentiellen Perforation der Darmwand (in bis zu 2% aller Fälle), ist ein ein- bis zweischichtiger Verschluss notwendig. Die Vorteile gegenüber anderen Techniken sind der Erhalt der Darmkontinuität sowie die Schonung des autonomen Nervensystems (44).

Bei TIE des Sigmas kann grosszügig die Indikation für eine Segmentresektion mit primärer Anastomose gestellt werden (45, 46).

Generell treten schwerwiegende Komplikationen nach Resektion von Darmendometriose in bis zu 5% der Fälle auf. Die Segmentresektion weist die höchste Komplikationsrate mit 8% auf, danach folgen Shaving-Technik mit 4% und die diskoide Resektion mit 3%. Die wichtigsten Komplikationen sind Anastomoseninsuffizienz (4%), Fistulierung (2%), Abszessbildung (1%), Hämorrhagie (2%), späte Darmperforationen (1%) und Darmstenosen (5%) (47, 48). In bis zu 15% der Fälle ist die Anlage eines temporären Stomas notwendig (43, 49). Postoperativ kommt es selten zu Darmfunktionsstörungen wie Stuhlinkontinenz, Obstipation oder Darmentleerungsstörungen, auch bekannt als «low anterior resection syndrome» (LARS) (50).

Ureterendometriose

Da eine Ureterendometriose zu einer Ureterstenose mit konsekutiver Hydronephrose und Verlust der Nierenfunktion führen kann, ist eine Resektion der Endometriose in diesem Fall zwingend erforderlich. Bei normaler Nierenfunktion und nur äusserlichem Befall des Ureters ist eine Ureterolyse meist ausreichend. Erst bei Infiltration der Ureterwand ist die Ureterteilresektion mit Reimplantation in die Blase die Methode der Wahl (51). Zusätzlich kommt die Fluoreszenzdarstellung der Harnleiter zum Einsatz, bei der ICG (Indocyaningrün) in die Harnleiter injiziert wird. Mithilfe von Nahinfrarotoptik können die ICG-markierten Ureteren gefunden werden. Auf diese Weise kommt der Ureter beim Entfernen einer TIE desselben besser zur Darstellung (*Abbildung 3*). Somit kann eine komplette Ureterolyse, die als Hochrisikoeingriff gilt, verhindert werden. Alternativ können präoperativ eingebrachte Doppel-J-Katheter zum Schutz der Ureteren eingesetzt werden (52, 53).

Die Komplikationsrate beträgt etwa 16% und beinhaltet uretrovaginale Fisteln oder Stenosen, die einen erneuten Eingriff erforderlich machen (54).

Blasenendometriose

Die Entfernung von TIE der Harnblase kann ohne Eröffnung der Blase oder per Blasenteilresektion erfolgen. Eine präoperative Zystoskopie ermöglicht eine genaue Lokalisation und Beurteilung des Endometrioseherds (51). Bei Befall des Urothels soll eine transmurale Resektion erfolgen. Komplikationen wie Fistulierung oder Wundheilungsstörungen der Blasenwand treten in bis zu 8% der Fälle auf (54).

Vorgehen bei Adenomyose

Bei Adenomyose und Wunsch nach Uteruserhalt kann eine lokale Exzision erfolgen (55). Neuere, weniger invasive Methoden wie HIFU (hoch intensiver fokussierter Ultraschall) oder die ultraschallgeführte Radiofrequenzablation haben in Studien vielversprechende Ergebnisse gezeigt (56, 57).

Nach Abschluss der Familienplanung und bei persistierenden Beschwerden trotz konservativer Massnahmen stellt die Hysterektomie mit gleichzeitiger Entfernung von Endometrioseläsionen die definitive Therapie der Adenomyose dar. Die Patientin muss dennoch über ein mögliches Endometrioserezidiv

und die Beschwerdepersistenz in bis zu 15% der Fälle aufgeklärt werden (58, 59).

Fazit

Insgesamt stellt die Therapie der Endometriose eine Herausforderung dar. Zur Symptombehandlung zeigt die hormonelle Therapie eine gute Wirksamkeit. Eine chirurgische Behanlung ist erst nach Versagen der hormonellen Therapie und von anderen konservativen Massnahmen oder bei drohenden irreversiblen Organschäden indiziert. Die Therapie muss in jedem Fall individuell gestaltet und den Bedürfnissen der Patientin angepasst werden. Wichtig ist die Kombination verschiedener konservativer, hormoneller und gegebenenfalls operativer Therapien zum Erreichen der besten Symptomkontrolle und Lebensqualität ■

Dr. med. Marietta Gulz
E-Mail: marietta.gulz@insel.ch

Dr. med. Cloé Vaineau
E-Mail: cloe.vaineau@insel.ch

Universitätsklinik für Frauenheilkunde
Inselspital
3010 Bern

Interessenkonflikte: keine.

Quellen:

1. Missmer SA, Tu FF, Agarwal SK, Chapron C, Soliman AM, Chiuve S, et al.: Impact of Endometriosis on Life-Course Potential: A Narrative Review. Int J Gen Med. 2021 Jan;14:9–25.

2. Becker CM, Bokor A, Heikinheimo O, Horne A, Jansen F, Kiesel L, et al.: ESHRE guideline: endometriosis. Hum Reprod Open. 2022 Mar 4;2022(2).

3. Vercellini P, Somigliana E, Daguati R, Vigano P, Meroni F, Crosignani PG.: Postoperative oral contraceptive exposure and risk of endometrioma recurrence. Am J Obstet Gynecol. 2008;198(5):504.e1-504.e5.

4. Somigliana E, Vercellini P, Vigano P, Benaglia L, Busnelli A, Fedele L.: Postoperative Medical Therapy After Surgical Treatment of Endometriosis: From Adjuvant Therapy to Tertiary Prevention. J Minim Invasive Gynecol. 2014 May;21(3):328–334.

5. Vercellini P, Crosignani PG, Abbiati A, Somigliana E, Viganò P, Fedele L.: The effect of surgery for symptomatic endometriosis: the other side of the story. Hum Reprod Update. 2009;15(2):177–188.

6. Nirgianakis K, Ma L, McKinnon B, Mueller MD.: Recurrence Patterns after Surgery in Patients with Different Endometriosis Subtypes: A Long-Term Hospital-Based Cohort Study. J Clin Med. 2020 Feb 11;9(2):496.

7. Vercellini P, Buggio L, Frattaruolo MP, Borghi A, Dridi D, Somigliana E.: Medical treatment of endometriosis-related pain. Vol. 51, Best Practice and Research: Clinical Obstetrics and Gynaecology. Bailliere Tindall Ltd; 2018. S. 68–91.

8. Casper RF.: Progestin-only pills may be a better first-line treatment for endometriosis than combined estrogen-progestin contraceptive pills. Vol. 107, Fertility and Sterility. 2017. S. 533–536.

9. Capezzuoli T, Rossi M, la Torre F, Vannuccini S, Petraglia F.: Hormonal drugs for the treatment of endometriosis. Curr Opin Pharmacol. 2022 Dec;67:102311.

10. Nirgianakis K, Grandi G, McKinnon B, Bersinger N, Cagnacci A, Mueller M.: Dienogest mediates midkine suppression in endometriosis. Human Reproduction. 2016 Sep 1;31(9):1981–1986.

11. Grandi G, Mueller M, Bersinger N, Papadia A, Nirgianakis K, Cagnacci A, et al.: Progestin suppressed inflammation and cell viability of tumor necrosis factor-α-stimulated endometriotic stromal cells. Am J Reprod Immunology. 2016 Oct;76(4):292–298.

12. Becker CM, Gattrell WT, Gude K, Singh SS.: Reevaluating response and failure of medical treatment of endometriosis: a systematic review. Fertil Steril. 2017 Jul 1;108(1):125–136.

13. Nirgianakis K, Vaineau C, Agliati L, McKinnon B, Gasparri ML, Mueller MD.: Risk factors for non-response and discontinuation of Dienogest in endometriosis patients: A cohort study. Acta Obstet Gynecol Scand. 2021 Jan 1;100(1):30–40.

14. Flores VA, Vanhie A, Dang T, Taylor HS.: Progesterone receptor status predicts response to progestin therapy in endometriosis. J Clin Endocrinol Metab. 2018;103(12):4561–4568.

15. Ebert AD, Dong L, Merz M, Kirsch B, Francuski M, Böttcher B, et al.: Dienogest 2 mg daily in the treatment of adolescents with clinically suspected endometriosis: The VISanne Study to Assess Safety in ADOlescents. J Pediatr Adolesc Gynecol. 2017 Oct 1;30(5):560–567.

16. Vercellini P, Buggio L, Berlanda N, Barbara G, Somigliana E, Bosari S.: Estrogen-progestins and progestins for the management of endometriosis. Fertility and Sterility. 2016;106:1552–1571.e2.

17. Jensen JT, Schlaff W, Gordon K.: Use of combined hormonal contraceptives for the treatment of endometriosis-related pain: a systematic review of the evidence. Fertil Steril. 2018 Jul 1;110(1):137–152.e1.

18. Chapron C, Souza C, Borghese B, Lafay-Pillet MC, Santulli P, Bijaoui G, et al.: Oral contraceptives and endometriosis: The past use of oral contraceptives for treating severe primary dysmenorrhea is associated with endometriosis, especially deep infiltrating endometriosis. Human Reproduction. 2011;26(8):2028–2035.

19. Vercellini P, Eskenazi B, Consonni D, Somigliana E, Parazzini F, Abbiati A, et al.: Oral contraceptives and risk of endometriosis: A systematic review and meta-analysis. Human Reproduction Update. 2011;17:159–170.

20. Chapron C, Marcellin L, Borghese B, Santulli P.: Rethinking mechanisms, diagnosis and management of endometriosis. Nature Reviews Endocrinology. 2019: 666–682.

21. Taylor HS, Giudice LC, Lessey BA, Abrao MS, Kotarski J, Archer DF, et al.: Treatment of endometriosis-associated pain with elagolix, an oral GnRH antagonist. N Engl J Med. 2017;377(1):28–40.

22. Donnez J, Dolmans MM.: Endometriosis and medical therapy: From progestogens to progesterone resistance to GNRH antagonists: a review. J Clinical Medicine. 2021;17:1–21.

23. Vercellini P, Viganò P, Barbara G, Buggio L, Somigliana E, Aimi G, et al.: Elagolix for endometriosis: all that glitters is not gold. Human Reproduction. 2019;b34(2): 193–199.

24. Giudice LC, As-Sanie S, Arjona Ferreira JC, Becker CM, Abrao MS, Lessey BA, et al.: Once daily oral relugolix combination therapy versus placebo in patients with endometriosis-associated pain: two replicate phase 3, randomised, double-blind, studies (SPIRIT 1 and 2). Lancet. 2022 Jun;399(10343):2267–2279.

25. Jacobson TZ, Duffy JM, Barlow DH, Koninckx PR, Garry R.: Laparoscopic surgery for pelvic pain associated with endometriosis. In: Jacobson TZ, editor. Cochrane Database of Systematic Reviews. Chichester, 2009.

26. Pundir J, Omanwa K, Kovoor E, Pundir V, Lancaster G, Barton-Smith P.: Laparoscopic excision versus ablation for endometriosis-associated pain: An updated systematic review and meta-analysis. J Minim Invasive Gynecol. 2017 Jul;24(5):747–756.

27. Leyland N, Casper R, Laberge P, Singh SS, Allen L, Arendas K, et al.: Endometriosis: diagnosis and management. J Endometr. 2010 Jul 23;2(3):107–134.

28. Duffy JM, Arambage K, Correa FJ, Olive D, Farquhar C, Garry R, et al.: Laparoscopic surgery for endometriosis. In: Duffy JM (editor). Cochrane Database of Systematic Reviews. Chichester, UK: John Wiley & Sons, Ltd; 2014.

29. Kho RM, Andres MP, Borrelli GM, Neto JS, Zanluchi A, Abrão MS.: Surgical treatment of different types of endometriosis: Comparison of major society guidelines and preferred clinical algorithms. Best Pract Res Clin Obstet Gynaecol. 2018 Aug;51:102–110.

30. Hart RJ, Hickey M, Maouris P, Buckett W.: Excisional surgery versus ablative surgery for ovarian endometriomata. Cochrane Database of Systematic Reviews. 2008, Apr 23.

31. Candiani M, Ottolina J, Schimberni M, Tandoi I, Bartiromo L, Ferrari S.: Recurrence rate after «One-Step» CO2 fiber laser vaporization versus cystectomy for ovarian endometrioma: A 3-year follow-up study. J Minim Invasive Gynecol. 2020 May;27(4):901–908.

32. Carmona F, Martínez-Zamora MA, Rabanal A, Martínez-Román S, Balasch J.: Ovarian cystectomy versus laser vaporization in the treatment of ovarian endometriomas: a randomized clinical trial with a five-year follow-up. Fertil Steril. 2011 Jul;96(1):251–254.

33. Kim GH, Kim PH, Shin JH, Nam IC, Chu HH, Ko HK.: Ultrasound-guided sclerotherapy for the treatment of ovarian endometrioma: an updated systematic review and meta-analysis. Eur Radiol. 2022 Mar 27;32(3):1726–1737.

34. Giampaolino P, della Corte L, Saccone G, Vitagliano A, Bifulco G, Calagna G, et al.: Role of ovarian suspension in preventing postsurgical ovarian adhesions in patients with stage III-IV pelvic endometriosis: A systematic review. J Minim Invasive Gynecol. 2019 Jan;26(1):53–62.

35. Koshiba A, Mori T, Okimura H, Akiyama K, Kataoka H, Takaoka O, et al.: Dienogest therapy during the early stages of recurrence of endometrioma might be an alternative therapeutic option to avoid repeat surgeries. J Obstet & Gynaecol Research. 2018 Oct 1;44(10):1970–1976.

36. Ota Y, Andou M, Yanai S, Nakajima S, Fukuda M, Takano M, et al.: Long-term administration of dienogest reduces recurrence after excision of endometrioma. J Endometr. 2015 Apr 1;7(2):63–67.

37. Benaglia L, Somigliana E, Vighi V, Ragni G, Vercellini P, Fedele L.: Rate of severe ovarian damage following surgery for endometriomas. Human Reproduction. 2010 Mar 1;25(3):678–682.

38. Carrillo L, Seidman DS, Cittadini E, Meirow D.: The role of fertility preservation in patients with endometriosis. J Assist Reprod Genet. 2016 Mar 14;33(3):317–23.

39. Padovesi Mota IL, Klajner S, da Costa Gonçalves MO, Passman LJ, Podgaec S.: Appendiceal nodules in the setting of endometriosis can be carcinoid tumors. JSLS. 2015;19(3):e2015.00028.

40. Orbuch IK, Reich H, Orbuch M, Orbuch L.: Laparoscopic treatment of recurrent small bowel obstruction secondary to ileal endometriosis. J Minim Invasive Gynecol. 2007 Jan;14(1):113–115.

41. Berlanda N, Somigliana E, Frattaruolo MP, Buggio L, Dridi D, Vercellini P.: Surgery versus hormonal therapy for deep endometriosis: is it a choice of the physician? Europ J Obstet & Gynecol & Reprod Biol. 2017 Feb;209:67–71.

42. Donnez O, Roman H.: Choosing the right surgical technique for deep endometriosis: shaving, disc excision, or bowel resection? Fertility & Sterility. Elsevier Inc.; 2017: 931–942.

43. Scioscia M, Ceccaroni M, Gentile I, Rossini R, Clarizia R, Brunelli D, et al.: Randomized trial on fast track care in colorectal surgery for deep infiltrating endometriosis. J Minim Invasive Gynecol. 2017 Jul;24(5):815–821.

44. Donnez O.: Conservative management of rectovaginal deep endometriosis: Shaving should be considered as the primary surgical approach in a high majority of cases. J Clin Med MDPI; 2021 (10).

45. Ret Dávalos ML, de Cicco C, D'Hoore A, de Decker B, Koninckx PR.: Outcome after rectum or sigmoid resection: A review for gynecologists. J Minim Invasive Gynecol. 2007 Jan;14(1):33–38.

46. Harkins JM, Sajjad H.: Anatomy, abdomen and pelvis, Sigmoid Colon. 2022.

47. Hudelist G, Korell M, Burkhardt M, Chvatal R, Darici E, Dimitrova D, et al.: Rates of severe complications in patients undergoing colorectal surgery for deep endometriosis - a retrospective multicenter observational study. Acta Obstet Gynecol Scand. 2022 Oct 1; 101(10): 1057–1064.

48. Bendifallah S, Puchar A, Vesale E, Moawad G, Daraï E, Roman H.: Surgical outcomes after colorectal surgery for endometriosis: A systematic review and meta-analysis. J Minim Invasive Gynecol. 2021 Mar; 28(3): 453–466.

49. Casas SG de las, Spagnolo E, Saverio S di, Álvarez-Gallego M, Carrasco AL, López MC, et al.: Short-term outcomes in patients undergoing laparoscopic surgery for deep infiltrative endometriosis with rectal involvement: a single-center experience of 168 cases. Ann Coloproctol. 2022; Mar 7.

50. Bokor A, Hudelist G, Dobó N, Dauser B, Farella M, Brubel R, et al.: Low anterior resection syndrome following different surgical approaches for low rectal endometriosis: A retrospective multicenter study. Acta Obstet Gynecol Scand. 2021 May 19;100(5):860–867.

51. Gustilo-Ashby AM, Paraiso MFR.: Treatment of urinary tract endometriosis. J Minim Invasive Gynecol. 2006 Nov;13(6):559–565.

52. Mandovra P, Kalikar V, Patankar R.: Real-time visualization of ureters using indocyanine green during laparoscopic surgeries: Can we make surgery safer? Surg Innov. 2019; Aug 8;26(4):464–468.

53. Ianieri MM, della Corte L, Campolo F, Cosentino F, Catena U, Bifulco G, et al.: Indocyanine green in the surgical management of endometriosis: A systematic review. Acta Obstet Gynecol Scand. 2021 Feb 7;100(2):189–199.

54. Darwish B, Stochino-Loi E, Pasquier G, Dugardin F, Defortescu G, Abo C, et al.: Surgical outcomes of urinary tract deep infiltrating endometriosis. J Minim Invasive Gynecol. 2017 Sep;24(6):998–1006.

55. Mikos T, Lioupis M, Anthoulakis C, Grimbizis GF.: The outcome of fertility-sparing and nonfertility-sparing surgery for the treatment of adenomyosis. A systematic review and meta-analysis. J Minim Invasive Gynecol. 2020 Feb;27(2):309-331.e3.

56. Marques ALS, Andres MP, Kho RM, Abrão MS.: Is High-intensity focused ultrasound effective for the treatment of adenomyosis? A systematic review and meta-analysis. J Minim Invasive Gynecol. 2020 Feb;27(2):332–343.

57. Hai N, Hou Q, Ding X, Dong X, Jin M.: Ultrasound-guided transcervical radiofrequency ablation for symptomatic uterine adenomyosis. Br J Radiol. 2017 Jan;90(1069):20160119.

58. Rizk B.: Recurrence of endometriosis after hysterectomy. Facts Views Vis Obgyn. 2014;6(4):219-227.

59. Vercellini P, Barbara G, Abbiati A, Somigliana E, Viganò P, Fedele L.: Repetitive surgery for recurrent symptomatic endometriosis: What to do? Europ J Obstet & Gynecol & Reprod Biol. 2009 Sep;146(1):15–21.