Dysmenorrhö und Endometriose in der Adoleszenz

Besonderheiten bei Symptomen, Diagnostik und Therapie

Dysmenorrhö bei Jugendlichen wird in der Gesellschaft oft als «normale» Erscheinung oder Phänomen des «wehleidigen» Mädchens dargestellt. Nicht selten erhalten die Mädchen und jungen Frauen erst nach jahrelangem Leidensweg die entsprechende Diagnose und Therapie. In diesem Artikel werden spezielle Beschwerdebilder sowie die Diagnostik und die Therapie bei jugendlichen Patientinnen beschrieben.

CHRISTIANE WACHTER, ALEXANDRA KOHL SCHWARTZ

Christiane Wachter

Alexandra Kohl Schwartz

Die Adoleszenz wird von der WHO als Lebensperiode zwischen dem 10. und 20. Lebensjahr definiert. Diese Phase, die hauptsächlich von der Pubertät dominiert wird, ist durch enorme physische und psychische Veränderungen gekennzeichnet, und diese bringen eine besondere Vulnerabilität in der emotionalen, moralischen und intellektuellen Entwicklung der Mädchen mit sich.

Endometriose: Definition und Prävalenz

Als Endometriose wird funktionsfähige Endometriumschleimhaut ausserhalb des Cavum uteri bezeichnet, üblicherweise begleitet von einem inflammatorischen Prozess.

Die Prävalenz der Endometriose bei Adoleszentinnen wird mit knapp 2% (1) angegeben, es scheint jedoch schwierig, verlässliche Daten wegen hoher Dunkelziffer, meist langer Diagnoseverzögerung und zurückhaltender histologischer Diagnosesicherung bei jungen Mädchen zu erhalten. Sehr selten tritt die Erkrankung bereits vor der Menarche auf (6), erklärbar ist dies mit der Tatsache, dass die Östrogenisierung etwa 2,5 Jahre vorher beginnt. Tritt die Endometriose bereits in der Adoleszenz auf, muss eventuell ein modifiziertes klinisches Vorgehen in Bezug auf Diagnostik und Therapie gewählt werden.

Herausforderung: Endometriose im Jugendalter

Die Diagnose wird meist mit einer Verzögerung von 10 Jahren (!) gestellt (1), was zu einer verschlechterten Lebensqualität durch die Beschwerden, zu einer längerfristigen Einschränkung der Fertilität sowie zu einer fortschreitenden Organdestruktion führen kann.

Sowohl die Diagnose als auch das Management von Endometriose bei adoleszenten Patientinnen ist eine Herausforderung (4). Deshalb wurde die Endometriose in der Adoleszenz in die neue ESHRE-Guideline aufgenommen mit dem Ziel, für die Thematik zu sensibilisieren.

Bei der genaueren Betrachtung der Endometriosestadien zeigte sich, dass auch eine fortgeschrittene Endometriose nicht selten bei den jungen Mädchen auftritt: In einem Studienkollektiv wurde bei 76% eine frühe Endometriose (Stadium I oder II) und bei 23% bereits ein fortgeschrittenes Stadium (II oder IV) gefunden. Hierbei handelte es sich hauptsächlich um Endometriome, weniger um ausgedehnte peritoneale Herde oder Adhäsionen (8). Junge Mädchen mit klinisch diagnostizierter Endometriose leiden häufiger an Dysmenorrhö und Dyspareunie, verglichen mit älteren Patientinnen (19). Auch Endometriome scheinen bei den Mädchen vermehrt mit Schmerzen assoziiert zu sein, verglichen mit Erwachsenen (9).

Symptome und Anamnese

Tritt eine primäre Dysmenorrhö auf, ist eine Endometriose in Betracht zu ziehen. Andere Differenzialdiagnosen der Unterbauchschmerzen gynäkologischer und nicht gynäkologischer Art müssen zusätzlich abgeklärt werden.

Merkpunkte

- **Starke Dysmenorrhö und unklare Schmerzen,** die zum Ausfall in der Schule und bei den üblichen Aktivitäten führen, sollten unsere Aufmerksamkeit in Richtung Endometriose lenken.
- **Die Diagnostik ist bei jungen Mädchen** erschwert (Virgo), eine gute Anamnese ist zentral.
- **Die Primärtherapie** muss **konservativ medikamentös** mit NSAID, Gestagenen oder kombinierten oralen Antikonzeptiva erfolgen.
- **Die Laparoskopie** ist nur bei therapierefraktären Schmerzen einzusetzen und darf nur von einem erfahrenen Operateur durchgeführt werden.

Es sollte an Genitalfehlbildungen gedacht und diese sollten ausgeschlossen werden. Obstruktive Müller-Malformationen, Endometriose in der Familienanamnese und verlängerte Exposition von endogenem und exogenem Östrogen stellen Risikofaktoren für eine Endometriose dar (4).
Der gezielten Anamnese kommt bei jüngeren Patientinnen eine besondere Bedeutung zu, da diese sich mit anderen Symptomen als erwachsene Endometriosepatientinnen vorstellen:
Neben Dysmenorrhö treten häufig zyklische sowie azyklische Unterbauchschmerzen auf. Begleitet werden diese von gastrointestinalen Beschwerden wie Übelkeit, Erbrechen, Dyschezie, Obstipation, Dysurie und auch Dyspareunie. Es kann vorkommen, dass die Mädchen auf die Schmerzen mit einer vasovagalen Synkope reagieren.

Dysmenorrhö oder Endometriose?
Im Praxisalltag stellt sich die Frage, wann die Dysmenorrhö über ein «normales» Mass hinausgeht? Sobald es zu Krankschreibungen, Schulausfall oder Einschränkungen der üblichen Aktivitäten wegen der Periode kommt und Schmerzmittel benötigt oder ständig eingenommen werden, sollten wir hellhörig werden und die Situation genauer beleuchten (2, 4). Wurde die Pille ohne Antikonzeptionsindikation bereits verschrieben, kann dies ein Hinweis auf eine Endometriose sein. Nur 6% der Adoleszentinnen erhalten eine ärztliche Beratung zur Behandlung ihrer Dysmenorrhö, und bis zu 70% behandeln diese selbst, wobei es bei einigen sogar in Eigenregie zu Abusus und Überdosierung von Schmerzmedikation kommt (3). Es zeigte sich eine gute Korrelation der «visual analog scale (VAS)» zur Beurteilung der Schmerzen bei Endometriose (18). Ein starke Dysmenorrhö (VAS-Score > 7) bei jungen Patientinnen lässt mit hoher Sicherheit auf die Diagnose Endometriose schliessen.

Diagnostik: Untersuchungen

Die Diagnostik sollte behutsam durchgeführt und dem Alter und Entwicklungsstand des Mädchens angepasst werden. Die Standarduntersuchung aus Spekulumeinstellung, bimanueller Palpation sowie transvaginaler Untersuchung muss eventuell abgewandelt werden, wenn das Mädchen noch nicht sexuell aktiv ist. Eine geteilte Spekulum- und transvaginale Ultraschalluntersuchung ist bei Virgo nicht möglich. In dieser Situation kann ein abdominaler Ultraschall bei gefüllter Blase durchgeführt werden. Bietet dieser nicht genügend diagnostische Sicherheit, kann in Ergänzung ein MRI sinnvoll sein. Die diagnostische Sicherheit des MRI steigt linear zum Alter der Adoleszentinnen mit einem Höhepunkt nach dem 18. Lebensjahr (20). Eine rektale Sonografie ist eine Möglichkeit zur Beurteilung, sollte aber in Ausnahmefällen und nach ausführlicher Aufklärung und dokumentiertem Einverständnis des Mädchens erfolgen. Bei Beteiligung des Ureters kann durch einen Aufstau ein Nierenschaden entstehen. Deshalb wird die Nephrosonografie bei Beteiligung des Septum rectovaginale und der Sacrouterinligamente im Falle einer tief infiltrierenden Endometriose oder bei Endometriomen empfohlen (1). Bei Verdacht auf Blasen- oder Darmbeteiligung kann eine Zystoskopie oder Koloskopie zur Diagnostik indiziert sein (1).

Abbildungen: Mit freundlicher Genehmigung von Dr. med. Stefanie Verta, Luzerner Kantonsspital

Abbildung 1: Peritoneale Endometriose

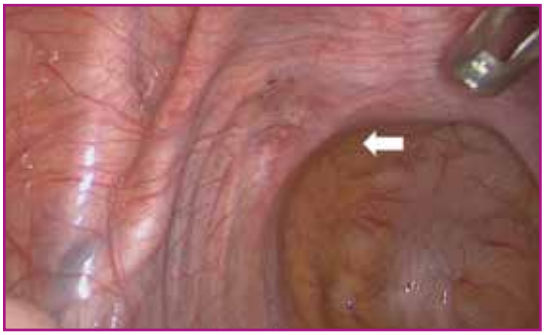

Abbildung 2: Peritonealdefekte: sogenannte peritoneale Fenster

Therapie

Endometriose als chronische Erkrankung verlangt eine Langzeittherapie mit den Zielen

- lange Beschwerdefreiheit
- Reduktion von funktionellen Beschwerden
- Vermeidung von Organdestruktion
- Verbesserung der Lebensqualität.

Der Therapieerfolg ist bei Adoleszentinnen besonders wichtig, da sie ihre reproduktive Phase noch vor sich haben.
In der Primärtherapie wird in erster Linie ein konservativer ***medikamentöser Ansatz*** gewählt.
Ein erster Versuch mit ***nicht steroidalen Antirheumatika (NSAID)*** ist durchaus legitim. Sie haben sowohl einen analgetischen als auch antiinflammatorischen Effekt. Die hormonelle Therapie hat das Ziel einer therapeutischen Amenorrhö und führt über die Hypothalamus-Hypophysen-Achse zur einer Hypo-

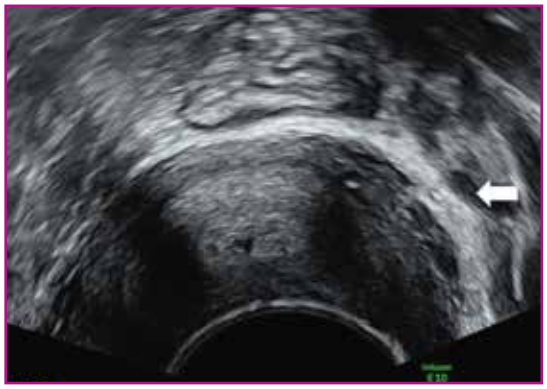

Abbildung 3: Sonografie: peritoneale Verdickung

Abbildung 4: Intraoperativer Befund einer peritonealen Endometriose zur Sonografie von *Abbildung 3*

Abbildung 5: Weisse vesikuläre Endometrioseherde

östrogenisierung der Endometriose, welche durch eine Reduktion der Läsionsgrösse und der Aktivität die Schmerzen und die Blutungsstärke minimiert.

Für die ***hormonelle Therapie der Endometriose*** sind in deutschsprachigen Ländern *Dienogest (Visanne®)* und *GnRH-Analoga (GnRH: gonadotropin-releasing hormone)* zugelassen. Im Off-label-Gebrauch werden weitere *Gestagene* und *kombinierte orale Kontrazeptiva* eingesetzt.

Gestagen-Monopräparate und kombinierte orale Kontrazeptiva

Bei Adoleszentinnen soll als ***Erstlinientherapie*** ein geeignetes Gestagen-Monopräperat (*progestin-only pills [POP] oder Dienogest, Visanne®*) oder *kombinierte orale Kontrazeptiva* (COC) eingesetzt werden (17). COC hemmen die Gonadotropinsekretion und dadurch die Ovulation. Bevorzugtes Einnahmeschema ist der *Langzyklus ohne Pause*. Über die Gestagenkomponente kommt es zu einer Dezidualisierung des Endometriums und der Endometrioseherde, was zu einer Schmerzreduktion führt. Die Gestagen-Monopräperate (POP) hemmen ebenfalls die Gonadotropinsekretion und je nach Dosis die Ovulation.

Sowohl POP als auch COC haben eine vergleichbare Schmerzreduktion. Beim Vergleich der Nebenwirkungen treten unter den POP häufiger Schmierblutungen auf, unter den COC eher Migräne. Vor allem Schmierblutungen könnten die Compliance bei Teenagern schmälern und die Einnahme gefährden, befürchten einige Kollegen.

Nach guter Kommunikation und Information über die Nebenwirkungen kann Dienogest verabreicht werden. Unter Dienogest 2 mg kann es bei langzeitiger Behandlung zu einer Knochendichteabnahme bei Adoleszentinnen kommen, die sich teilweise nach Absetzen der Therapie als reversibel erwiesen hat. Deshalb sollte in dieser kritischen Phase des Knochenaufbaus eine besondere Nutzen-Risiko-Abwägung unter Einbeziehung des individuellen Osteoporoserisikos und des Leidensdrucks erfolgen und dabei eine Therapie kritisch überprüft werden (11).

Dienogest als einziges zugelassenes Medikament zur Therapie der Endometriose hat keine Zulassung zur Antikonzeption. Die Ovulationshemmdosis liegt bei 1 mg und sollte bei den handelsüblichen Präparaten mit einer Dosierung von Dienogest 2 mg gegeben sein. Aufgrund der fehlenden Zulassung zur Antikonzeption würden wir den Adoleszentinnen zusätzlich die Verhütung mit Kondom oder mit einem anderen *zur Verhütung zugelassenen Gestagen* empfehlen. Mit Etonogestrel (Implanon NXT®) und den *Gestagen-only-Pillen mit Desogestrel oder Drospirinon* stehen verschiedene Optionen zur Verfügung (17).

Knochenmineraldichte unter der Therapie

Bezüglich der Gestagen-Monopräparate versus kombinierte Hormontherapie wurde die Theorie des therapeutischen Fensters beschrieben: Ziel ist es, eine ausreichende Reduktion des Estrogenlevels im Serum zur erfolgreichen Suppression des Wachstums der Endometrioseläsionen zu erreichen, ohne durch eine Hypoöstrogenisierung eine relevante Reduktion der Knochendichte zu riskieren. Unter POP zeigt sich ein konstanter Estrogenspiegel. Es wird vermutet, dass ein fluktuierender bzw. höherer Östrogenspiegel zu einer Stimulation der Endometrioseherde führen kann, und unklar ist, ob Östrogen ganz vermieden werden sollte. Denn: Östrogene helfen bei der Blutungskontrolle und somit bei der Compliance, was ein wichtiger Punkt bei den Adoleszentinnen darstellt (12).

Einigkeit besteht darin, dass GnRH-Analoga Mädchen unter 18 Jahren aufgrund des Nebenwirkungsprofils, vor allem der negativen Auswirkung auf den Knochenstoffwechsel, primär nicht verabreicht werden sollten. Adoleszentinnen haben ihre «peak bone mass» noch nicht erreicht, und GnRH-Analoga können den Knochenaufbau beeinträchtigen. Sollte eine Therapie in Einzelfällen aufgrund des Versagens anderer Möglichkeiten dennoch nötig werden, kann diese zusammen mit einer hormonellen Add-back-Therapie verabreicht werden, die sich positiv auf die Knochengesundheit und die Lebensqualität der Jugendlichen auswirkt (14, 17).

Wann ist die Laparoskopie angezeigt?

Ein Versagen der empirischen Therapie mit NSAID oder Hormonen rechtfertigt eine diagnostische Laparoskopie mit der Möglichkeit, Endometriose zu exzidieren (4). Hierbei gilt es, den Leidensdruck der Patientin gegen die Invasivität der Operation und mögliche Komplikationen abzuwägen. Persistierende Schmerzen oder die Gefahr für eine Organdestruktion (z. B. bei Beteiligung des Ureters mit Gefahr für ein Nierenversagen) würde eine zeitnahe Operationsindikation darstellen. Im Kollektiv der Adoleszentinnen mit chronischen Unterbauchschmerzen, welche nicht auf eine konventionelle Therapie ansprachen, wurde bei 70% eine Endometriose in der Laparoskopie gefunden (5).

Im makroskopischen Bild zeigt sich die Endometriose bei Adoleszentinnen überwiegend durch atypische Läsionen. Es treten rote, flammenartige, klare oder weisse, häufig vesikuläre Läsionen auf. Die typischen «pigmentierten» Implantate sind seltener. Auch kommen Peritonealdefekte vor, die wie ausgestanzt wirken: sogenannte peritoneale Fenster (4, 7). Diese können dem ungeschulten Auge entgehen und eine unvollständige Sanierung zur Folge haben. Die Rezidivrate scheint bei jungen Mädchen höher zu sein als bei den Frauen, und zwar liegt diese bei den jungen bei bis zu 56% innerhalb von 5 Jahren (13).

In einigen Studien profitierten die operierten Mädchen, 64% waren schmerzfrei, 16% erreichten eine Verbesserung der Symptomatik in einer 1-jährigen Nachbeobachtung (10).

Die Maxime bei der operativen Therapie der Adoleszentin ist, dass das innere Genitale erhalten bleiben muss. Eine Operation sollte nur stattfinden, wenn sie wirklich nötig ist, dann aber im Sinne einer kompletten, organschonenden Sanierung durch einen Operateur mit grosser Expertise.

Der Nutzen einer frühzeitigen operativen Sanierung auf den weiteren Krankheitsverlauf wird sehr kontrovers diskutiert (1). Eine postoperative hormonelle Therapie scheint das Rezidivrisiko zu senken (1) und sollte deshalb dringend primär empfohlen werden (17).

Die Chance der jugendgynäkologischen Sprechstunde

Der kinder- und jugendgynäkologischen Sprechstunde kommt eine besondere Bedeutung zu, um den Weg für eine frühe Diagnose einer Endometriose und den Zugang zur Therapie zu ebnen.

Die Schwierigkeit in diesem Alter ist es, eine psychosomatische Störung durch die Konzentration auf ein gynäkologisches Problem zu verhindern. Dabei kann die Anbindung an eine spezialisierte Sprechstunde helfen.

Bezüglich der Auswirkungen auf die Verminderung der Rezidivrate, die Prävention eines Progresses und den Erhalt der Fertilität bei Endometriose durch eine frühe Therapie bestehen unterschiedliche Meinungen (15). Es besteht jedoch weitgehend Einigkeit darüber, dass eine frühe Therapie Schmerzen reduzieren und somit die Lebensqualität erhöhen kann (15, 16). ■

Dr. med. Christiane Wachter
(Erstautorin, Korrespondenzadresse)
E-Mail: christiane.wachter@luks.ch

und
PD Dr. med. Alexandra Kohl Schwartz

Reproduktionsmedizin und Gynäkologische Endokrinologie
Frauenklinik
Luzerner Kantonsspital
6000 Luzern 16

Interessenkonflikte: keine.

Quellen:

1. *Burghaus S, Schäfer SD, Beckmann MW, Brandes I, Brünahl C, Chvatal R, Drahoňovský J, Dudek W, Ebert AD, Fahlbusch C, Fehm T, Fehr PM et al.: Diagnosis and treatment of endometriosis. Guideline of the DGGG, SGGG and OEGGG (S2k Level, AWMF Registry Number 015/045, August 2020). Geburtshilfe Frauenheilkd. 2021 Apr;81(4):422-446.*
doi: 10.1055/a-1380-3693. Epub 2021 Apr 14.PMID: 33867562

2. *Zannoni L, Giorgi M, Spagnolo E, Montanari G et al.: Dysmenorrhea, absenteeism from school, and symptoms suspicious for endometriosis in adolescents. Pediatr Adolesc Gynecol. 2014 Oct;27(5):258-65.*
doi: 10.1016/j.jpag.2013.11.008. Epub 2014 Apr 18.PMID: 24746919

3. *De Sanctis V, Soliman A, Bernasconi S et al.: Primary dysmenorrhea in adolescents: prevalence, impact and recent knowledge. Pediatr Endocrinol Rev. 2015 Dec;13(2):512-20.PMID: 26841639*

4. *Stuparich MA, Donnellan NM, Sanfilippo JS.: Endometriosis in the Adolescent Patient. Semin Reprod Med. 2017 Jan;35(1):102-109.*
doi: 10.1055/s-0036-1597121. Epub 2016 Dec 19.PMID: 27992932

5. *Laufer MR, Goitein L, Bush M, Cramer DW, Emans SJ.: Prevalence of endometriosis in adolescent girls with chronic pelvic pain not responding to conventional therapy. J Pediatr Adolesc Gynecol. 1997 Nov;10(4):199-202.*
doi: 10.1016/s1083-3188(97)70085-8.PMID: 9391902

6. *Marsh EE, Laufer MR.: Endometriosis in premenarcheal girls who do not have an associated obstructive anomaly. Fertil Steril. 2005 Mar;83(3):758-760.*
doi: 10.1016/j.fertnstert.2004.08.025.PMID: 15749511

7. *Laufer MR, Sanfilippo J, Rose G.: Adolescent endometriosis: diagnosis and treatment approaches. J Pediatr Adolesc Gynecol. 2003 Jun;16(3 Suppl):S3-11.*
doi: 10.1016/s1083-3188(03)00066-4.PMID: 12742180

8. *Smorgick N, As-Sanie S, Marsh CA, Smith YR, Quint EH.: Advanced stage endometriosis in adolescents and young women. J Pediatr Adolesc Gynecol. 2014 Dec;27(6):320-323.*
doi: 10.1016/j.jpag.2013.12.010. Epub 2014 Sep 23.PMID: 25256880

9. *Lee DY, Kim HJ, Yoon BK, Choi D.: Clinical characteristics of adolescent endometrioma. J Pediatr Adolesc Gynecol. 2013 Apr;26(2):117-9.*
doi: 10.1016/j.jpag.2012.11.011. Epub 2013 Jan 20.PMID: 23337311

10. *Dun EC, Kho KA, Morozov VV, Kearney S, Zurawin JL, Nezhat CH.: Endometriosis in adolescents. J Soc Lap Rob Surg (JSLS). 2015 Apr-Jun;19(2):e2015.00019.*
doi: 10.4293/JSLS.2015.00019.PMID: 26005317

11. Ebert AD, Dong L, Merz M et al.: Dienogest 2 mg Daily in the Treatment of Adolescents with Clinically Suspected Endometriosis: The VISanne Study to Assess Safety in ADOlescents. J Pediatr Adolesc Gynecol. 2017 Oct;30(5):560-567.

doi: 10.1016/j.jpag.2017.01.014. Epub 2017 Feb 9.PMID: 28189702

12. Barbieri RL.: Hormone treatment of endometriosis: the estrogen threshold hypothesis. Am J Obstet Gynecol. 1992 Feb;166(2):740-745.

doi: 10.1016/0002-9378(92)91706-g.PMID: 1536260

13. Tandoi I, Somigliana E, Riparini J, Ronzoni S, Vigano› P, Candiani M.: High rate of endometriosis recurrence in young women. J Pediatr Adolesc Gynecol. 2011 Dec;24(6):376-379.

doi: 10.1016/j.jpag.2011.06.012. Epub 2011 Sep 9.PMID: 21906976

14. Sadler Gallagher J, Feldman HA, Stokes NA, Laufer MR, Hornstein MD, Gordon CM, DiVasta AD.: The Effects of Gonadotropin-Releasing Hormone Agonist Combined with Add-Back Therapy on Quality of Life for Adolescents with Endometriosis: A Randomized Controlled Trial. J Pediatr Adolesc Gynecol. 2017 Apr;30(2):215-222.

doi: 10.1016/j.jpag.2016.02.008. Epub 2016 Feb 27.PMID: 26927501

15. Hanssens S, Rubod C, Kerdraon O, Vinatier D, Lucot JP, Duhamel A, Collinet P.: Pelvic endometriosis in women under 25: a specific management? Minerva Med. 2015 Jun;106(3):123-131. Epub 2014 Oct 6.PMID: 25283258

16. Özyer S, Uzunlar Ö, Özcan N, Yeşilyurt H, Karayalçin R, Sargin A, Mollamahmutoğlu L.: Endometriomas in adolescents and young women. J Pediatr Adolesc Gynecol. 2013 Jun;26(3):176-179.

doi: 10.1016/j.jpag.2013.01.062. Epub 2013 Mar 19.PMID: 23518362

17. Becker CM, Bokor A, Heikinheimo O, Horne A, Jansen F et al.: ESHRE-Guideline Endometriosis Guideline Group.Hum Reprod Open. 2022 Feb 26;2022(2):hoac009. doi: 10.1093/hropen/hoac009. eCollection 2022.PMID: 35350465

18. Bourdel N, Alves J, Pickering G, Ramilo I, Roman H, Canis M.: Systematic review of endometriosis pain assessment: how to choose a scale? Hum Reprod Update. 2015 Jan-Feb;21(1):136-152.

doi: 10.1093/humupd/dmu046. Epub 2014 Sep 1.PMID: 25180023

19. Wüest A et al. : Pain Levels of Women Diagnosed with Endometriosis: Is There a Difference in Younger Women? J Pediatr Adolesc Gynecol. 2022. PMID: 36343859

20. Millischer AE, Santulli P, da Costa S, Bordonne C, Cazaubon E, Marcellin L, Chapron C.: Adolescent endometriosis: prevalence increases with age at MRI scan. Fertil Steril. 2022 Dec 30:S0015-0282(22)02131-8.

doi: 10.1016/j.fertnstert.2022.12.039. Online ahead of print.PMID: 36592649