Diagnostik und Klassifikation bei Endometriose und Dysmenorrhö

Aktuelle Empfehlungen

Die Diagnose Endometriose ist nicht selten durch einen langen Leidensweg gekennzeichnet. Die Symptome können sehr unterschiedlich, manchmal sogar ungewöhnlich sein, was häufig zu einer relevanten Verzögerung in der Diagnosestellung führt. Daher ist es von grösster Wichtigkeit, bei jeder Art von Abdominalbeschwerden, an Endometriose zu denken und eine adäquate Abklärung in die Wege zu leiten.

TINA ROHRBACH, STEPHANIE VERTA

Tina Rohrbach

Stephanie Verta

Endometriose ist eine gutartige, chronische, hormonabhängige Erkrankung. Sie betrifft nach heutigen Erkenntnissen etwa 10% der Frauen im reproduktionsfähigen Alter, wobei die Dunkelziffer wahrscheinlich viel höher liegt. Betrachtet man das Vorkommen der Erkrankung in unterschiedlichen Patientenpopulationen, so liegt die Prävalenz bei asymptomatischen Frauen bei 2 bis 11%, bei infertilen Frauen bei bis zu 50% und bei Frauen, welche mit Beckenschmerzen hospitalisiert werden, bei 5 bis 21% (1).

Pathogenese

Endometriose wird durch das Vorhandensein von endometriumartigen Zellverbänden bzw. Läsionen ausserhalb des Cavum uteri definiert. Die Prädilektionsstellen dieser ektopen Endometriumläsionen im Bereich des kleinen Beckens sind der Douglasraum, die Fossae ovaricae, die Sacrouterinligamente und die vesico-uterine Umschlagsfalte, was die Verschleppungstheorie im Rahmen der retrograden Menstruation stützt (Transplantationstheorie von Sampson, 1927). Allerdings scheint auch eine gewisse lymphogene Streuung dieser Zellverbände stattzufinden, wobei die klinische Signifikanz hiervon zum aktuellen Zeitpunkt noch unklar ist (2).

Das häufig gleichzeitige Vorkommen von Endometriose und Adenomyose (Endometrioseherde innerhalb des Myometriums) legt den Schluss nahe, dass hier derselbe Pathomechanismus zugrunde liegt. Die Archimetrosehypothese von Gerhard Leyendecker erklärt das Auftreten dieser beiden Erscheinungsbilder durch die Verschleppung von basalen Endometriumzellen bedingt durch eine Hyper- und Dysperistaltik des Uterus und dem damit verbundenen Auftreten von vermehrten Gewebsläsionen am schlüssigsten (3, 4).

Die Endometrioseläsionen triggern einen immunologischen Prozess mit begleitender, oft ausgeprägter Entzündungsreaktion des umliegenden Gewebes.

Es kommt in der Folge zur Ausbildung von Adhäsionen und perifokalen, auch retroperitonealen, fibrotischen Umbauvorgängen. Zusammen mit der uterinen Hyperkontraktilität und der Hyperinnervation von endometriotischen Läsionen an sich, führen diese Prozesse zu einer zunehmenden Aktivierung von somatischen und viszeralen Schmerzrezeptoren, was die Entstehung der unterschiedlichsten Formen von Endometriose-assoziierten Beschwerden erlaubt. Über Prozesse der peripheren und zentralen Sensibilisierung sowie spinalen Hyperalgesie mit herabgesetzter Schmerzschwelle kann es schliesslich zur Chronifizierung der Schmerzen bzw. zum Chronic Pelvic Pain (CPP)-Syndrom kommen (2).

Sehr vielfältige Klinik

Die klinischen Erscheinungsformen der Endometriose sind mannigfaltig und oftmals sehr komplex. Die Erkrankung kann sich anhand *«typischer» Symptome*

Merkpunkte

- **Bei rezidivierenden, chronischen** (aber grundsätzlich jeglicher Form von unklaren) **(Unter-)Bauchschmerzen** sollte an eine **Endometriose gedacht werden.** Das klinische Erscheinungsbild kann sehr heterogen, zum Teil auch völlig atypisch und begleitet von vegetativen Symptomen sein.
- **Grundsätzlich wäre ein nicht invasiver Endometriose-Test** mit gegebenenfalls sogar daraus ableitbaren klinischen und therapeutischen Konsquenzen wünschenswert. Aktuell gibt es jedoch noch keinen ausreichend validierten Test, welcher uneingeschränkt empfohlen werden könnte.
- **Die Anamnese, klinische Untersuchung und der transvaginale Ultraschall** sind die diagnostischen Mittel der Wahl.
- **Die transvaginale Ultraschalluntersuchung** sollte standardisiert nach den **Empfehlungen der IDEA** erfolgen (ergänzt durch die Beurteilung der Parametrien) und die Befunde mittels **#Enzian** klassifiziert und dokumentiert werden.
- **Die MRT sollte nicht routinemässig** respektive zur Erstliniendiagnostik erfolgen, sondern ausgewählten Situationen vorbehalten bleiben.
- **Die Verdachtsdiagnose reicht aus,** um Therapieschritte in die Wege zu leiten. Eine vorherige operative oder histologische Diagnosesicherung ist hierfür nicht nötig.

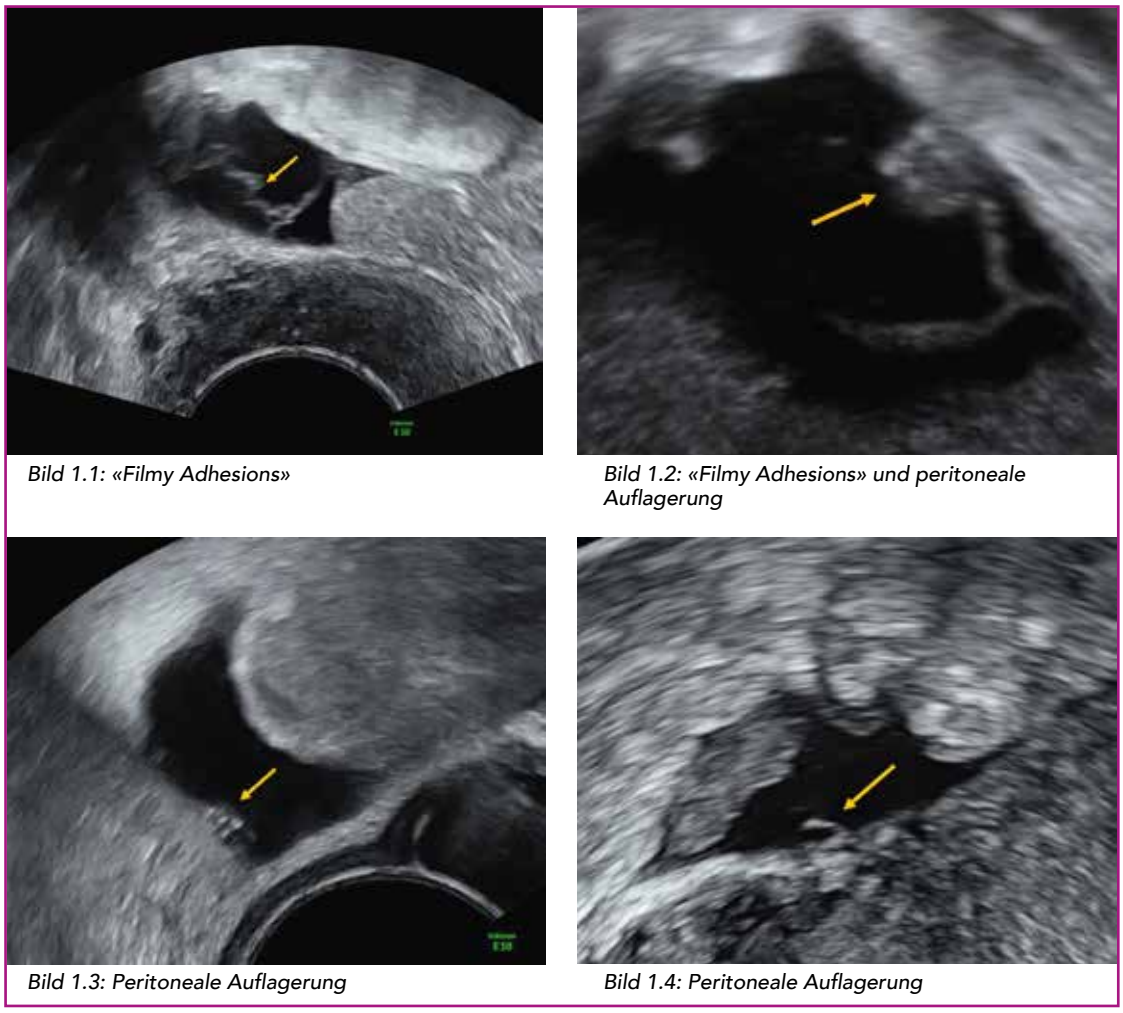

Bild 1.1: «Filmy Adhesions»

Bild 1.2: «Filmy Adhesions» und peritoneale Auflagerung

Bild 1.3: Peritoneale Auflagerung

Bild 1.4: Peritoneale Auflagerung

Abbildung 1: Peritoneale Endometriose (29)

wie *Dysmenorrhö, tiefe Dyspareunie, zyklische in den unteren Rücken und/oder die Beine ausstrahlende Schmerzen, Dys- und Hämaturie sowie Dys- und Hämatochezie und Infertilität* zeigen.

Die Beschwerden können aber ***auch zyklusunabhängig oder chronisch*** auftreten oder auch durch unklare Schmerzzustände oder komplexe Schmerzsyndrome gekennzeichnet sein. Nicht selten findet sich eine ***vegetative Begleitsymptomatik*** mit allgemeiner Müdigkeit oder Fatigue sowie schmerzassoziiert mit Nausea und Hypotonie bis hin zu Synkopen.

Blähungen, Darmkrämpfe und wechselnde Stuhlgänge ähnlich einer Reizdarmsymptomatik, aber auch chronische Blasenschmerzen und Harndrangbeschwerden sind weitere Aspekte des möglichen klinischen Erscheinungsbildes der Endometriose (5, 6).

Eine Endometriose, nicht selten mit ausgedehnten Befunden, kann für die Betroffene aber ***auch oligo- bis komplett asymptomatisch*** verlaufen.

Von der ersten ärztlichen Konsultation bis zur Diagnosestellung vergehen oft bis zu 10 Jahre. Die Beschwerden der Endometriose sind häufig mit wiederholten Arztkonsultationen, teuren Abklärungen, Schul- und Arbeitsunfähigkeit, und vor allem mit einer deutlichen Einschränkung der Lebensqualität der Betroffenen verbunden. Die daraus resultierenden sozioökonomischen Implikationen sind weitreichend. Eine möglichst zeitnahe und akkurate Diagnosestellung ist somit von grosser individueller, aber auch gesundheitsökonomischer Relevanz (7).

Diagnostik

An erster Stelle im diagnostischen Abklärungsalgorithmus der Endometriose sollte immer eine ausführliche und strukturierte ***Anamneseerhebung*** stehen. Hierbei kann ein Endometriose-spezifischer Fragebogen zur Anwendung kommen (z. B. der Basisfragebogen der Arbeitsgemeinschaft Endometriose [8]), wichtig ist aber folgende Punkte abzufragen:

- Primäre oder sekundäre Dysmenorrhö
- Lokalisation und Ausstrahlung der Schmerzen
- Vorkommen von nicht zyklischen oder chronischen Schmerzen
- Zyklisches Auftreten von Schmerzen an anderen Lokalisationen (Beine, Rücken, Leiste, Oberbauch, Schultern)

Tabelle:

Zusammenfassung der IDEA-Empfehlungen in der Diagnostik mittels Transvaginalsonografie (TVS) (19)

1. Schritt	**Evaluation von Uterus und Adnexen** ● Grösse, Mobilität und Position (mittig, dextro- oder sinistroponiert) des Uterus ● Morphologie des Uterus; Zeichen einer *Adenomyose* (s. MUSA-Kriterien [27]) – Vergrösserter Uterus und veränderte Form: «Question-Mark-Sign» – Asymmetrische Myometriumdicke der Uterusvorder-/hinterwand – Myometrium inhomogen, teils mit zystischen Anteilen und hyper- oder hypoechogenen Inseln – Feine fächerförmige Schattenbildung «Rain-in-the-Forest-Sign» – Irreguläre und/oder unterbrochene endomyometrane Junktionszone ● Vorhandensein von *Endometriomen* Das «typische» Endometriom ist eine unilokuläre oder multilokuläre (< 5 Locules) Zyste mit glatter Wandbegrenzung ohne papilläre Auflagerungen und homogener, schwacher Echogenität («Milchglas» («Groundglas»)-Echogenität) des Zysteninhaltes. Endometriome sind oft fixiert und adhärent am Uterus, der Beckenwand oder dem Darm – Anzahl und Ausmessung** – Klassifikation der Adnexbefunde nach IOTA (International Ovarian Tumor Analysis Terminology) (28) – Vorhandensein von «Kissing Ovaries» (bilaterale Endometriome, die im Douglasraum liegen und zueinander adhärent sind) ● Vorhandensein von Sakto-/Hämatosalpinx
2. Schritt	**Sonografische Soft-Marker** ● Lokalisationsspezifische (Druck-)Empfindlichkeit/Schmerzen: Uterus, Zervix, Adnexen, Sakrouterinligamente, Douglasraum, Parametrien ● Fixation der Ovarien, bzw. Mobilität gegenüber Uterus, Beckenwand, Sakrouterinligamente ● Vorhandensein von feinen Adhäsionssträngen («Filmy Adhesions») (*Abbildung 1.1/1.2*)
3. Schritt	**Beurteilung des Douglasraums** ● «Sliding Sign»***: Beurteilung der Beweglichkeit der Rektum-/Sigmavorderwand gegen Zervixhinterwand/ fundale Uterushinterwand (Dokumentation mittels Video-Sequenz)
4. Schritt	**Evaluation für tiefinfiltrierende Endometrioseherde im anterioren und posterioren Kompartiment** Abmessung der Befunde in allen 3 Ebenen. Typischerweise hypoechogene Läsionen ● *Anterior:* TVS im vorderen Scheidengewölbe. Beurteilung von: – *Blasenwand:* (bei leicht gefüllter Blase) Trigonum, Blasenboden, -hinterwand und -dach und extra-abdominaler Blasenanteil – *Uterovesikale Region:* Evaluation mittels «Sliding Sign» anterior – *Ureter:* Sagittale Darstellung der Urethra mit Bewegung der Sonde nach lateral Richtung Beckenwand. Darstellung des intravesikalen Ureteranteils und Verfolgung dessen bis zur Bifurkation der Iliakalgefässe. Darstellung der Peristaltik. Die Ureteren sind tubuläre hypoechogene Strukturen mit hyperechogenem Mantel. Durch Strikturen kommt es zur Dilatation. Messung des Abstandes von der Striktur zum Ureterostium. ● *Posterior:* TVS im hinteren Scheidengewölbe. Beurteilung von: – *Septum rektovaginale:* Spezifizierung der betroffenen Strukturen: Septum alleine (selten) oder inkl. dorsaler Vaginalwand und/oder ventraler Rektumwand (Rektovaginaler Knoten: «Diabolo-Like-Lesion»). – *Vaginalwand:* im Bereich der posterioren und/oder lateralen Fornix – *Sakrouterinligamente:* Sonde in der hinteren Fornix platzieren, Darstellung der Portio in der sagittalen Ebene, Schwenken nach inferolateral (*Abbildung 2.1*). – *Darmwand:* Rektum, rektosigmoidaler Übergang, Kolon sigmoideum. Isoliert, multifokal (multiple Läsionen im gleichen Darmsegment) oder multizentrisch (multiple Läsionen in verschiedenen Darmsegmenten). Beschreibung der Befunde, Messung der Distanz der distalen Begrenzung der kaudalsten Läsion bis zum Anus. Darmendometriose zeigt sich typischerweise als Verdickung der hypoechogenen Muscularis propria oder als hypoechogener Knoten mit oder ohne hyperechogene Foci. ● *Nierensonografie:* transabdominale Sonografie. Immer bei tiefinfiltrierender und ovarieller Endometriose.

** Ausmessungen: Sowohl die Endometriome wie auch tiefinfiltrierende Endometrioseherde sollten immer in 3 Ebenen ausgemessen werden.
***«Sliding Sign»: Gleitende Bewegung der Rektumvorderwand/Blasenhinterwand gegen die Uteruswand bei Bewegung der Transvaginalsonde gegen die abdominal palpierende Hand. Beurteilung sowohl rektozervikal/uterovesikal sowie fundale Uterushinterwand.
Negativ = Hinweis auf Obliteration des Douglas-/uterovesikalen Raums. Dokumentation mittels Video-Sequenz.

- Zyklusstörungen, Hypermenorrhö
- Dyschezie, Hämatochezie, Blähungen, Reizdarmbeschwerden
- Dysurie, Hämaturie, chronische Blasenschmerzen
- Tiefe Dyspareunie
- Geschichte einer Infertilität
- Vegetative Begleitsymptomatik (Nausea, Hypotonie, Kaltschweissigkeit, Synkopen), Müdigkeit und Fatigue (9–12).

Die Schmerzintensität sollte anhand der VAS («Visual Analog Sscale») mit Werten von 0 bis 10 erfasst werden. So lassen sich Verläufe und Therapieerfolge klarer dokumentieren und nachverfolgen.

Die Anamnese allein kann bereits den hochgradigen Verdacht auf das Vorliegen einer Erkrankung aus dem Spektrum der Endometriose erwecken. Je mehr der typischen Symptome vorhanden sind, desto wahrscheinlicher wird die Diagnose (13, 14).

Im Anschluss sollte eine abdominale Palpation und eine standardisierte gynäkologische Untersuchung erfolgen. Bei der ***spekulären Einstellung*** wird nach Anzeichen einer vaginalen, rektovaginalen oder zervikalen Endometriose gesucht. Ein besonderes Augenmerk sollte hierbei auf die hintere Fornix gelegt werden. Findet sich hier eine tiefinfiltrierende Endometriose, so liegt der Verdacht nahe, dass es sich um einen ausgedehnteren Endometriosebefall handelt (12, 15).

Sichtbare Endometrioseherde in dieser Lokalisation lassen sich häufig als bläuliche Knötchen, Zystchen oder plattenartige Verdickungen mit zum Teil papillären Aufwerfungen darstellen. Ein indirektes Hinweiszeichen für das Vorhandensein von Endometriose im kleinen Becken kann, trotz fehlendem, visuellem vaginalem Nachweis, die Lateroposition oder eine ausgeprägte Positionsänderung der Portio in der Sagittalebene sein.

Bei der ***bimanuellen Palpation*** kann die Mobilität der Portio und des Uterus, des Douglas sowie der Ovarien erfasst werden. Zudem können das Septum rectovaginale, die Sacrouterinligamente und der Douglas bezüglich tiefinfiltrierender Endometriose beurteilt und allfällige schmerzhafte Bereiche identifiziert werden. Die Untersuchung sollte zur Komplettierung und adäquaten Beurteilung des Septum rectovaginale durch eine ***digital-rektale Untersuchung*** ergänzt werden.

Sonografie

Die ***Transvaginalsonografie (TVS)*** als einfach zugängliches, kosteneffektives und dynamisches Untersuchungsverfahren gilt als Methode der Wahl zur Diagnostik der Endometriose. Dabei konnte gezeigt werden, dass die sonografische Beurteilung des Situs akkurater ist, wenn der Untersucher eine ausreichende Expertise im Bereich der TVS bei Endometriose besitzt (12, 16).

Mit der entsprechenden Erfahrung ist die TVS bei Patientinnen mit Frage nach Endometriose im kleinen Becken mit einer hohen Sensitivität und Spezifität für die Detektion von tief-infiltrierender Endometriose (79% bzw. 94%) verbunden (17) und insbesondere bei tiefinfiltrierender und ovarieller Endometriose gleich aussagekräftig wie eine Magnetresonanztomografie (16, 18).

Ein unauffälliger Ultraschall (genauso wie ein unauffälliges MRT) kann eine Endometriose aber nicht ausschliessen. Gerade die kleinen, peritonealen Herde, welche oft à niveau mit dem Peritoneum sind, können kaum visualisiert werden. Kleine Aufwerfungen und feine Adhäsionsstränge («Filmy Adhesions») können aber beim Vorhandensein von freier Flüssigkeit im kleinen Becken durchaus dargestellt werden. Hier bietet der TVS im Vergleich zu allen anderen bildgebenden Modalitäten enorme Vorteile (*Abbildung 1*).

Der Ultraschall ist aber noch mehr als nur ein diagnostisches Tool. Er kann dem Untersucher eine detaillierte Topografie mit Korrelation zur Klinik (sonopalpatorische Druckdolenz) und dem Operateur eine genaue Vorstellung des Situs im Rahmen der Operationsplanung liefern. Darüber hinaus eignet er sich zum Monitoring der Erkrankung (12).

Der «Endometriose-Ultraschall» sollte idealerweise nach einem standardisierten Ablauf erfolgen. Basierend auf dieser Idee hat die *International Deep Endometriosis Analysis (IDEA) Group* 2016 ein Konsensus-Paper mit genauer Anleitung zur systematischen Durchführung eines Ultraschalls bei Frauen mit Verdacht auf Endometriose herausgegeben und die hierfür nötigen standardisierten Definitions-, Mess- und Dokumentationsweisen festgehalten.

Mit Hilfe der IDEA-Empfehlungen sollen zugrundeliegenden Symptome erklärt und die Lokalisation sowie der Schweregrad der Erkrankung, vor Beginn einer medikamentösen oder chirurgischen Therapie, festgelegt werden können (19).

Es wird empfohlen, die Sonografie anhand von *4 Schritten* durchzuführen, wobei die Reihenfolge nicht von Bedeutung ist:

- Evaluation von Uterus und Adnexen
- Suche nach sonografischen Softmarkern
- Beurteilung des Douglasraumes
- Suche nach tiefinfiltrierenden Herden im anterioren und posterioren Kompartiment; zu diesem Schritt gehört auch das Durchführen der Nierensonografie.

In der *Tabelle* sind die jeweiligen Untersuchungsschritte im Detail erklärt.

Das IDEA-Konsensus-Paper verfolgt im Weiteren die Absicht, mit Hilfe der Standardisierung des Untersuchungsablaufs und der Terminologie, durch das Schaffen von vergleichbaren Daten, multizentrische Studien zur Ultraschalldiagnostik in der Endometriose zu ermöglichen (19).

Die sonografische Evaluation des lateralen Kompartimentes (inkl. der Parametrien) zur Detektion von tiefinfiltrierender Endometriose wird durch das Konsensus-Paper nicht abgebildet – dies aufgrund der Tatsache, dass zum Zeitpunkt der Verfassung hierzu zu wenig Daten vorlagen.

Das laterale Kompartiment in den sonografischen Untersuchungsablauf zu integrieren, ist jedoch, insbesondere vor geplanter Operation, von grösster Relevanz. Ein tiefinfiltrierender Endometrioseherd an dieser Stelle geht häufig mit einer Ureterstenose und Mitbeteiligung der Arteria uterina einher und bedeutet perspektivisch einen komplexen, unter Umständen multidisziplinären, potenziell komplikationsträchtigen Eingriff. Allerdings ist gerade die Beurteilung des lateralen Kompartiments eine Herausforderung und verlangt eine grosse Expertise des Untersuchers (20).

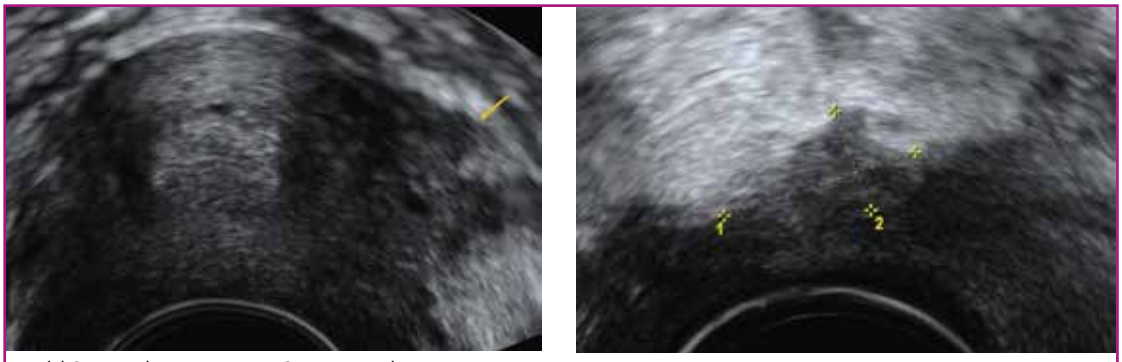

Bild 2.1: Endometriose im Sacrouterinligament

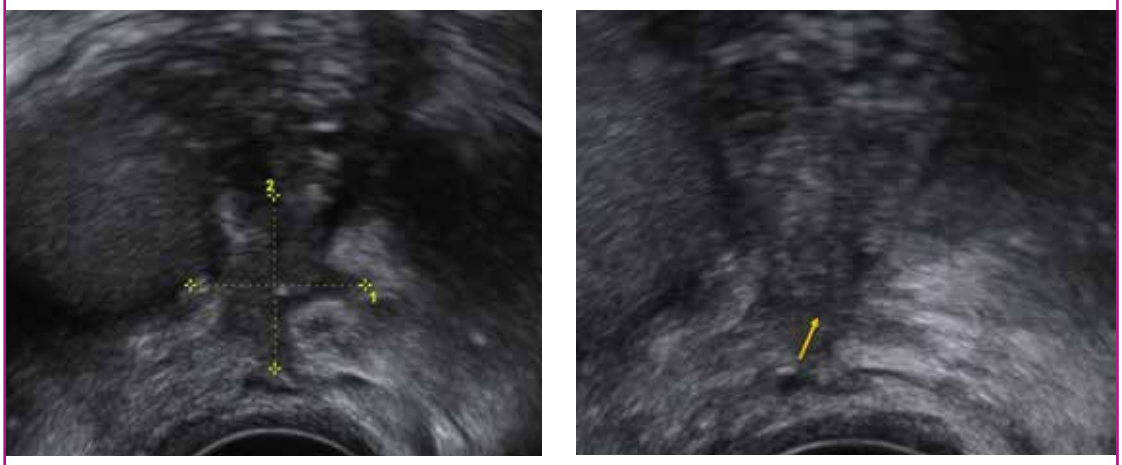

Bild 2.2: Endometriose in den Parametrien

Abbildung 2: Endometrioseherde im Bereich der Sakrouterinligamente und der Parametrien (29)

Aus praktischer Sicht empfiehlt sich die Darstellung des Ureterverlaufes bis auf Höhe der Arteria uterina und das Absuchen der Region lateral zur Zervix und Vagina in ebendiesem Bereich (*Abbildung 2.2*).

Magnetresonanztomografie (MRT)

Die MRT-Untersuchung kann in ausgewählten Situationen als komplementäres diagnostisches Mittel eine valide Ergänzung zur Sonographie darstellen und wichtige Zusatzinformationen liefern. Dies insbesondere bei Verdacht auf Endometrioseherde an seltenen, mit der TVS nicht zugänglichen, Lokalisationen (z. B. im Bereich der Leber, des Zwerchfells oder der Sakralnervenwurzeln) oder zur präoperativen Planung in einem multidisziplinären Setting.

Insgesamt muss aber gesagt werden, dass aufgrund der bereits exzellenten Performance des Ultraschalls, der reflexartige Erstlinieneinsatz der MRT in der Diagnostik der Endometriose grundsätzlich nicht empfehlenswert ist (12).

Laparoskopie

Weiterhin gilt, dass die definitive Diagnose der Endometriose erst anhand einer – meist laparoskopisch gewonnenen – Gewebeprobe gestellt werden kann. Während früher standardmässig eine diagnostische Laparoskopie zu diesem Zweck durchgeführt wurde, gilt dieses Konzept heutzutage weitestgehend als überholt.

Vielmehr sind Anamnese, klinische Untersuchung und ein spezialisierter Endometriose-Ultraschall in Kombination ausreichend wegweisend, so dass basierend auf diesen Informationen entsprechende therapeutische Konsequenzen abgeleitet und initiiert werden können.

Wird im Verlauf die Indikation zur Operation gestellt, ist dies als Teil eines ganzheitlichen Therapiekonzeptes zu betrachten mit der Absicht, möglichst nur eine, und zwar gezielt terminierte Operation zur Endometriosesanierung und Beschwerdelinderung durchzuführen. Dies ist heute der Stellenwert der Laparoskopie bei Endometriose (12).

Wird die Diagnose, vor allem der tiefinfiltrierenden Endometriose, erst im Rahmen der Operation gestellt, so war das diagnostische Work-up im Vorfeld inadäquat.

Weiterführende Diagnostik

Abhängig vom Beschwerdebild kann es in individuellen Situationen sinnvoll sein, die oben genannten diagnostischen Massnahmen durch weiterführende Untersuchungen zu ergänzen, insbesondere dann, wenn sich daraus eine therapeutische Konsequenz ergibt. So kann beispielsweise bei Dys- oder Hämat-

urie sowie chronischen Blasenbeschwerden eine ***Zystoskopie*** und bei Dys- oder Hämatochezie eine *Kolo-/Rektoskopie* angezeigt sein.

Diagnostische Tests

Bisher gibt es keinen diagnostischen Test, der zuverlässig eine Endometriose diagnostizieren kann. Serummarker wie CA-125, die zwar im Rahmen dieser Erkrankung erhöht sein können, sind aufgrund der sehr geringen Spezifität weder zur Diagnostik noch zur Verlaufskontrolle geeignet (21).

Seit kurzem ist der sogenannte ***Endotest®*** in der Schweiz erhältlich. Es handelt sich hierbei um einen Speicheltest, der durch Micro-RNA-Analyse mit 96,7% Sensitivität und 100% Spezifität eine Endometriose diagnostizieren soll: Das Testkollektiv beinhaltete 200 Frauen mit Dysmenorrhö respektive chronischen Unterbauchschmerzen. Bei 153 Frauen wurde mittels Laparoskopie (54,2%) und MRT (45,8%) eine Endometriose diagnostiziert und bei 47 Frauen mittels Laparoskopie ausgeschlossen, wobei das Vorhandensein von Endometriose nur visuell und nicht histologisch abgeklärt wurde (22–24).

Dieses Studiendesign birgt unserer Meinung nach einige Problempunkte in Bezug auf die Gruppeneinteilung:

- Die MRT als alleiniges diagnostisches Mittel hat eine gewisse falsch-positiv Rate.
- Die Diagnose und der Ausschluss einer Endometriose per Laparoskopie kann herausfordernd sein, gerade ein subtiler peritonealer Befall wird oft nicht erkannt.
- Die Diagnose und der Ausschluss einer Adenomyose per Laparoskopie alleine ist nicht möglich.

All diese Aspekte werfen die Frage auf, ob die Zuteilung zu den jeweiligen Gruppen über jeden Zweifel erhaben war und vor allem, ob die Kontrollgruppe wirklich keine Endometriose hatte. Von diesem Standpunkt aus betrachtet, muss die Aussagekraft dieses Tests hinterfragt und das Testresultat mit Vorsicht interpretiert werden, insbesondere im Falle eines negativen Ergebnisses. Ein negatives Ergebnis birgt die Gefahr, dass den Betroffenen der Zugang zu den ihnen zustehenden therapeutischen Möglichkeiten verwehrt werden könnte.

Andererseits könnte der Test in ausgewählten Fällen helfen, die Diagnose früher zu stellen und somit das diagnostische Delay relevant zu verkürzen.

Grundsätzlich ist es sicher sinnvoll, zunächst die Ergebnisse der externen Validierungsstudie des Endotest® abzuwarten, bevor darüber nachgedacht wird, den Test auch hierzulande in den diagnostischen Algorithmus zu integrieren. Ein nicht invasiver Test, welcher nicht nur die Endometriose zuverlässig diagnostizieren, sondern auch eine Einteilung in verschiedene Subtypen mit daraus resultierender individualisierter therapeutischer Konsequenz vornehmen könnte, wäre von grossem klinischem Interesse.

Seit dem 13. Januar 2023 ist auf der Homepage der Schweizerischen Gesellschaft für Gynäkologie und Geburtshilfe (SGGG) eine Stellungnahme zum Endotest® publiziert.

Klassifikation

Die Endometriose kann anhand von unterschiedlichen Klassifikationssystemen eingeteilt werden (25). Die weltweit im klinischen und wissenschaftlichen Alltag am häufigsten verwendeten Klassifikationen sind:

- ***rASRM-Klassifikation*** (= revidierte Form der *American Society of Reproductive Medicine Classification*): Intraoperative Beschreibung der Verteilung und des Ausmasses der peritonealen Endometriose und der Adhäsionen unter Berücksichtigung der mitbetroffenen Strukturen (Peritoneum, Eierstöcke und Eileiter). Eine explizite Beschreibung der tiefinfiltrierenden Endometriose ist damit nicht möglich.
- ***ENZIAN-Klassifikation:*** Beschreibung der tiefinfiltrierenden Endometriose und der zur Diagnostik verwendeten Modalität (TVS, MRT und/oder Operation). Die Miterfassung von extragenitalen Manifestationsorten ist damit möglich. Die peritoneale Endometriose bzw. Adhäsionen können damit nicht beschrieben werden.

Die beiden Klassifikationssysteme decken somit unterschiedliche Aspekte der Erkrankung ab und werden daher nicht selten komplementär verwendet, um die Situation möglichst akkurat zu beschreiben. Grundsätzlich können aber weder die rASRM- noch die ENZIAN-Klassifikation das effektiv vorliegende Ausmass des Endometriosebefalls in all seinen Details ausreichend und für Drittpersonen verständlich genug darlegen.

Aus diesem Grund wurde im Jahr 2021 ein überarbeitetes, umfassendes Klassifikationssystem publiziert, welches die beiden oben genannten vereint:

- ***#Enzian-Klassifikation:*** Damit können sowohl die Art der Läsionen (peritoneal, ovariell oder tiefinfiltrierend), die Lokalisation (inkl. der Seitenangabe) und Grösse der Herde als auch das Vorkommen von Endometriose an selteneren, u. a. extragenitalen Lokalisationen, Adenomyose und die sekundären Adhäsionen beschrieben werden. Sie bietet sogar die Möglichkeit, seitengetrennt Angaben zur Tubendurchgängigkeit und dem allfälligen Fehlen einer Tube zu machen. ***#Enzian*** ist ein gelungenes Werkzeug zur ganzheitlichen Kartierung der Endometriose, welches sowohl bei der nicht invasiven (Sonografie und MRT) als auch bei der operativen Diagnostik angewendet werden kann (*Abbildung 3*) (26).

Keine der genannten Klassifikationen lassen einen Rückschluss auf den Schweregrad der Symptome zu.

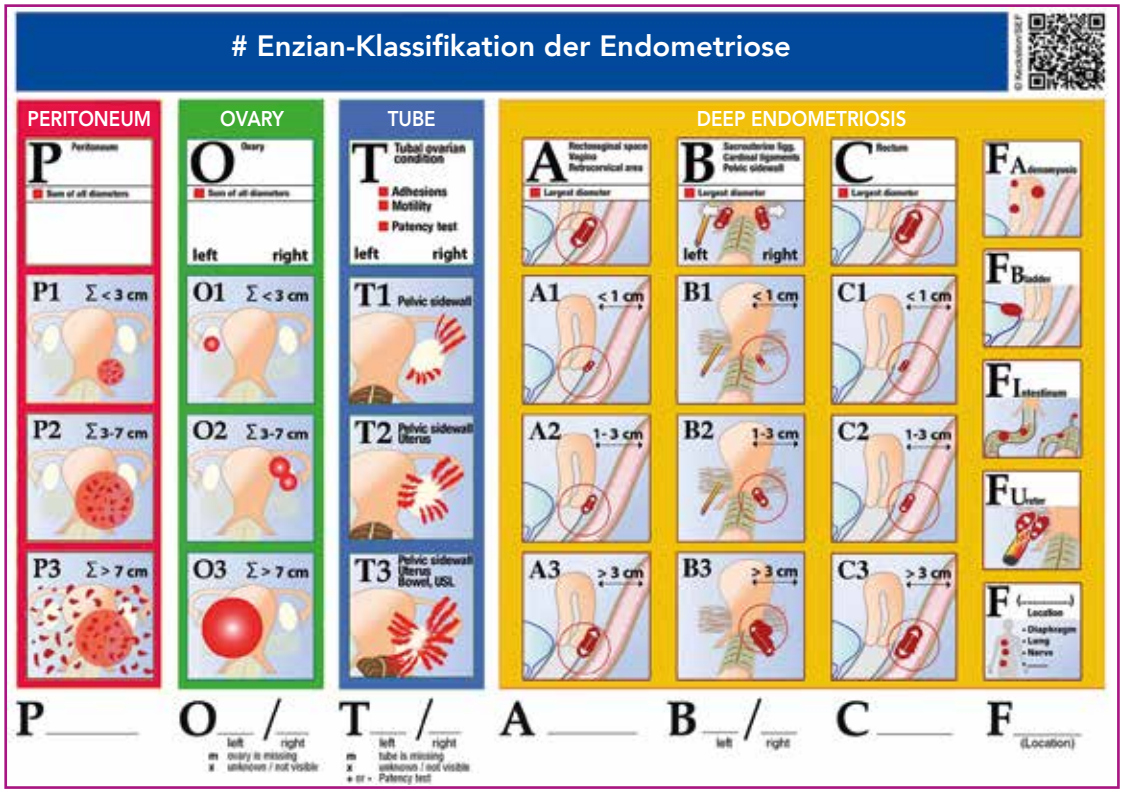

Abbildung 3: #Enzian-Klassifikation (adaptiert nach Keckstein et al., Acta Obstet Gynecol Scand, 2021) (26)

Zudem sind sie ungeeignet zur Einschätzung der Fertilität.

Bei Kinderwunschpatientinnen mit Endometriose kommt der ***Endometriose-Fertilität-Index*** (EFI) zum Einsatz. Es ist der einzige, validierte Score, der zur Verfügung steht, um ansatzweise eine Aussage hinsichtlich der Prognose der Schwangerschaftschancen machen zu können.

Schlussbemerkung

Auf den ersten Blick mag es eine grosse Herausforderung sein, eine Endometriose korrekt zu diagnostizieren. Es ist aber eigentlich ganz einfach: Denken Sie bei allen Frauen mit beeinträchtigenden Abdominalbeschwerden an eine Endometriose und ermöglichen Sie ihnen den Zugang zu einer adäquaten Therapie. ■

Dr. med. Tina Rohrbach
E-Mail: tina.rohrbach@luks.ch

Dr. med. Stephanie Verta
E-Mail: stephanie.verta@luks.ch

Endometriosezentrum
Luzerner Kantonsspital
6000 Luzern 16

Interessenkonflikte: keine.

Quellen:

1. *Zondervan K, Becker C, et al.: Endometriosis. N Engl J Med. 2020;382(13):1244-1256. doi:10.1056/NEJMra1810764*
2. *Gruber TM, Mechsner S.: Pathogenesis of Endometriosis: The origin of pain and subfertility. Cells. 2021;10(6):1381.*
doi:10.3390/cells10061381
3. *Leyendecker G, Kunz G, et al.: Endometriosis: a dysfunction and disease of the archimetra. Hum Reprod Update. 1998;4(5):752-762.*
doi:10.1093/humupd/4.5.752
4. *Leyendecker G, Wildt L.: A new concept of endometriosis and adenomyosis: tissue injury and repair (TIAR). Horm Mol Biol Clin Investig. 2011;5(2). doi:10.1515/HMBCI.2011.002*
5. *Saunders PTK, Horne AW.: Endometriosis: Etiology, pathobiology, and therapeutic prospects. Cell. 2021;184(11):2807-2824.*
doi:10.1016/j.cell.2021.04.041
6. *Becker CM, Bokor A, et al.: ESHRE guideline: endometriosis. Hum Reprod Open. 2022;2022(2).*
doi:10.1093/hropen/hoac009
7. *Armour M, Lawson K, et al.: The cost of illness and economic burden of endometriosis and chronic pelvic pain in Australia: A national online survey. PLoS ONE. 2019;14(10).*
doi:10.1371/journal.pone.0223316
8. *Arbeitsgemeinschaft Endometriose. Basis-Fragebogen Endometriose. Accessed January 19, 2023.*
https://www.ag-endometriose.de/fileadmin/downloads/pdf/AGEM_Basis_Fragebogen.pdf
9. *Panel P, Huchon C, et al.: Bladder symptoms and urodynamic observations of patients with endometriosis confirmed by laparoscopy. Int Urogynecology J. 2016;27(3):445-451.*
doi:10.1007/s00192-015-2848-9
10. *Ek M, Roth B, et al.: Gastrointestinal Symptoms in Women With Endometriosis and Microscopic Colitis in Comparison to Irritable Bowel Syndrome: A Cross-Sectional Study. Turk J Gastroenterol. 2021;32(10):819-827.*
doi:10.5152/tjg.2020.19583
11. *de França Moreira M, Gamboa OL, et al.: Association between severity of pain, perceived stress and vagally-mediated heart rate variability in women with endometriosis. Women Health. 2021;61(10):937-946.*
doi:10.1080/03630242.2021.1993423

12. Pascoal E, Wessels JM, et al.: Strengths and limitations of diagnostic tools for endometriosis and relevance in diagnostic test accuracy research. Ultrasound Obstet Gynecol. 2022;60(3):309-327.
doi:10.1002/uog.24892

13. Eskenazi B, Warner M, et al.: Validation study of nonsurgical diagnosis of endometriosis. Fertil Steril. 2001;76(5):929-935.

doi:10.1016/S0015-0282(01)02736-4

14. Nawrocka-Rutkowska J, Szydłowska I, et al.: Evaluation of the diagnostic accuracy of the interview and physical examination in the diagnosis of endometriosis as the cause of chronic pelvic pain. Int J Environ Res Public Health. 2021;18(12):6606.
doi:10.3390/ijerph18126606

15. Hudelist G, Oberwinkler KH.: Combination of transvaginal sonography and clinical examination for preoperative diagnosis of pelvic endometriosis. Hum Reprod. 2009;24(5):1018-1024.

doi:10.1093/humrep/dep013

16. Daniilidis A, Grigoriadis G, et al.: Transvaginal ultrasound in the diagnosis and assessment of endometriosis – An overview: How, why, and when. Diagnostics. 2022;12(12):2912.

doi:10.3390/diagnostics12122912

17. Nisenblat V, Bossuyt PM, et al.: Imaging modalities for the non-invasive diagnosis of endometriosis. Cochrane Database Syst Rev. 2016;(2).
doi:10.1002/14651858.CD009591.pub2

18. Guerriero S, Saba L, et al.: Transvaginal ultrasound vs magnetic resonance imaging for diagnosing deep infiltrating endometriosis: systematic review and meta-analysis. Ultrasound Obstet Gynecol. 2017;51(5):586-595.

doi:10.1002/uog.18961

19. Guerriero S, Condous G, et al.: Systematic approach to sonographic evaluation of the pelvis in women with suspected endometriosis, including terms, definitions and measurements: a consensus opinion from the International Deep Endometriosis Analysis (IDEA) group. Ultrasound Obstet Gynecol. 2016;48(3):318-332.

doi:10.1002/uog.15955

20. Guerriero S, Martinez L, et al.: Diagnostic accuracy of transvaginal sonography for detecting parametrial involvement in women with deep endometriosis: systematic review and meta-analysis. Ultrasound Obstet Gynecol. 2021;58(5):669-676.

doi:10.1002/uog.23754

21. DGGG, OEGG, SGGG.: AWMF Richtlinie - Diagnostik und Therapie der Endometriose. AWMF Richtlinien. 2022;(1).

22. Bendifallah S, Dabi Y, et al.: MicroRNome analysis generates a blood-based signature for endometriosis. Sci Rep. 2022;12(1):4051.

doi:10.1038/s41598-022-07771-7

23. Bendifallah S, Suisse S, et al.: Salivary MicroRNA signature for diagnosis of endometriosis. J Clin Med. 2022;11(3):612.

doi:10.3390/jcm11030612

24. Bendifallah S, Puchar A, et al.: Machine learning algorithms as new screening approach for patients with endometriosis. Sci Rep. 2022;12(1):639.

doi:10.1038/s41598-021-04637-2

25. Keckstein J, Hudelist G.: Classification of deep endometriosis (DE) including bowel endometriosis: From r-ASRM to #Enzian-classification. Best Pract Res Clin Obstet Gynaecol. 2021;71:27-37.

doi:10.1016/j.bpobgyn.2020.11.004

26. Keckstein J, Saridogan E, et al.: The #Enzian classification: A comprehensive non-invasive and surgical description system for endometriosis. Acta Obstet Gynecol Scand. 2021;100(7):1165-1175.

27. Van den Bosch T, Dueholm M, et al.: Terms, definitions and measurements to describe sonographic features of myometrium and uterine masses: a consensus opinion from the Morphological Uterus Sonographic Assessment (MUSA) group. Ultrasound Obstet Gynecol. 2015;46(3):284-298.

28. Froyman W, Timmerman D.: Methods of Assessing Ovarian Masses. Obstet Gynecol Clin North Am. 2019;46(4):625-641.

doi:10.1016/j.ogc.2019.07.003

29. Verta S.: Sonographische Bilder. Luzerner Kantonsspital 2023.