

# Bildgebung in der Urogynäkologie

## Perinealsonografie: Praktische Tipps beim Ultraschall

**Dank der Sonografie gewinnen wir dynamische und simultane Einblicke in die Anatomie des unteren Urogenitaltraktes und können damit dessen Diagnostik und Therapie verbessern. Der Artikel beschreibt Möglichkeiten und Grenzen verschiedener Techniken in der Diagnostik der Belastungsinkontinenz, überaktiven Blase, des Genitaldeszensus, der Harnblase generell sowie als postoperative Kontrolle.**

DAVID SCHEINER, CORNELIA BETSCHAT, DANIEL FINK, DANIELE PERUCCHINI



David Scheiner

Seit Jahrtausenden macht sich der Mensch ein Bild von anatomischen Strukturen, wenngleich nicht immer aus medizinischem Interesse und manchmal religiös motiviert wie bei einer 30 000 Jahre alten, in Fels gravierten schematischen Darstellung der Vulva (Abbildung 1).

### Sonografie in der Urogynäkologie

Die Urogynäkologie als Spezialgebiet der Gynäkologie befasst sich mit Diagnostik und Therapie der Beckenbodenschwäche (u.a. Senkungszustände und Harninkontinenz) sowie mit Beschwerden von Blase und unterem Harntrakt. Zur Basisdiagnostik zählt die Erhebung von Anamnese und klinischen Befunden sowie die sonografische Bildgebung. Letztere ermöglicht eine rasche funktionell-morphologische Beurteilung und Beschreibung der anatomischen Strukturen. Die Diagnostik kann je nach Fragestellung durch eine Urodynamik (Blasendruckmessung, Flowmetrie, s. auch *Artikel zu Drangbeschwerden in diesem Heft, Seite 14*) komplettiert werden.

Da die Abdominalsonde (Curved-Linear-Array-Sonde) zur Standardausrüstung heutiger Ultraschallgeräte in der Praxis zählt, steht die Perinealsonografie allen als einfach anwendbare Untersuchungstechnik zur Verfügung. Die verwendeten Ultraschallfrequenzen liegen hier zwischen 3,5 und 5 MHz. Damit können die meis-

ten klinischen und sogar wissenschaftlichen Fragestellungen in der Urogynäkologie beantwortet werden.

In der gynäkologischen Praxis wird übrigens das innere Genitale endosonografisch mittels Transvaginalsonde beurteilt (Transvaginalsonografie). Hier liegen die Ultraschallfrequenzen zwischen 5 und 9 MHz. Führt man die Sonde nicht vaginal ein, sondern setzt sie lediglich von extern dem Introitus vaginae auf, so handelt es sich um die Introitussonografie. Perineal- und Introitussonografie sind vergleichbar und heute Goldstandard der urogynäkologischen Bildgebung des Beckenbodens.

Im Folgenden beziehen wir uns auf die Perinealsonografie aufgrund des Vorteils ihrer ubiquitären Verfügbarkeit.

### Perinealsonografie

Bei dieser dynamischen Untersuchung sitzt die Patientin auf dem gynäkologischen Untersuchungsstuhl in Steinschnittlage. Massgebend ist die Sagittalebene (Abbildung 2): Die Abdominalsonde wird mit einem möglichst geringen Auflagedruck sagittal auf den Introitus vaginae platziert, ohne die Gewebestrukturen zu komprimieren. Andernfalls werden die Distanzen wie die Urethralänge oder der Winkel zwischen Blasenboden und Urethra ( $\beta$ -Winkel) verfälscht. Gleichzeitig soll die Sonde über ihrer ganzen Fläche Kontakt zum Gewebe haben und das gesamte Schnittbild beschallen. Dies erlaubt eine wirklichkeitsnahe und physiologische Visualisierung der Beckenbodenregion in Ruhe, während die Patientin presst (Valsalva-Manöver), hustet oder den Beckenboden anspannt (Klemmen). Dem zunehmend geübten Auge erschliesst sich bald der gesamte Hiatus urogenitalis von der Symphyse bis zum Anorektum mit Darstellung des urologischen Kompartiments mit Blase und Urethra, des gynäkologischen mit Vagina, Uterus und Douglas sowie des proktologischen mit Rektum und Analsphinkter. Auch die Beckenbodenmuskulatur kann mitbeurteilt werden. Die Harnblase soll etwa mit 300 ml gefüllt sein, da sich dieses Volu-

### Merkmale

- Die **Perinealsonografie** ist dank der ubiquitär vorkommenden Abdominalsonde eine einfache, nicht invasive sonografische Untersuchungstechnik des Beckenbodens.
- **A und O der urogynäkologischen Abklärung** ist die Restharnbestimmung, die sonografisch anhand der einfachen Formel erfolgen kann:  
Blasenlänge  $\times$  Breite  $\times$  Tiefe (in cm)  $\times$  0,6 = Restharn (in ml).
- **Zur Planung der korrekten Operation bei Harninkontinenz** ermöglicht die Perinealsonografie die Unterscheidung zwischen einer hypermobilen und einer immobilen Urethra.
- **Gerade die Zystozele** kann funktionell-morphologisch dank der nicht invasiven Perinealsonografie «in situ», d.h. ohne Beeinflussung der vaginalen Wände, beurteilt werden, womit die Unterscheidung zwischen einem zentralen und lateralen Defekt unterstützt wird.



Abbildung 1: 30 000 Jahre alte Kalkfelsgravur einer Vulva in einer Felsnische in La Ferrassie, Dordogne (Frankreich). Musée nationale de préhistoire, les Eyzies-de-Tayrac, CC Sémhur (aus Wikipedia: Religion im Paläolithikum)

men als Standard zur prä- und posttherapeutischen klinischen Objektivierung einer Harninkontinenz bewährt hat. Im deutschsprachigen Raum hat sich folgende Bildausrichtung eingebürgert: Die kranialen Strukturen (Uterus und Blase) sind oben im Bild, die kaudalen (Urethra) unten, die ventralen (Symphyse) rechts und die dorsalen (Anorektum) links (Abbildung 3). Mit der «Cine-Loop-Technik», die fortlaufend Ultraschallbilder der letzten Sekunden als Videosequenz aufnimmt, kann die Dynamik der Beckenbodenstrukturen anschliessend in Ruhe analysiert werden.

### Die 3D- und die 4D-Sonografie

Die meisten Fragestellungen an die Perinealsonografie können durch die 2D-Sonografie beantwortet werden. Die 3D- und die 4D-Sonografie (3D-Sonografie in Echtzeit) ermöglichen das «Volume Contrast Imaging» (VCI) und «Tomographic Ultrasound Imaging» (TUI) und sind derzeit spezifischen oder wissenschaftlichen Fragestellungen vorbehalten. So kann die Horizontal- oder Axialebene in der Urogynäkologie eigentlich nur mittels der 3D-Sonografie dargestellt («gerendert») (d.h. softwaremässig aus dem 3D-Datensatz umgerechnet werden), womit erst die Beurteilung des Hiatus urogenitalis und der Levator-muskulatur möglich wird. Ein weiterer Vorteil der 3D-Sonografie liegt in der «plastischen» Darstellung von Inkontinenzschlingen, Netzen oder periurethral injizierter Füllstoffe («Bulking Agents»). Letztlich sind aber im urogynäkologischen Alltag die 3D-basierten Ultraschalltechniken wenig relevant, weshalb hier nicht weiter darauf eingegangen wird. Eine gute Übersicht und Grundlage zum Ultraschall in der Urogynäkologie bietet die Guideline der AWMF (1). Im folgenden Abschnitt möchten wir Ihnen einige ge-

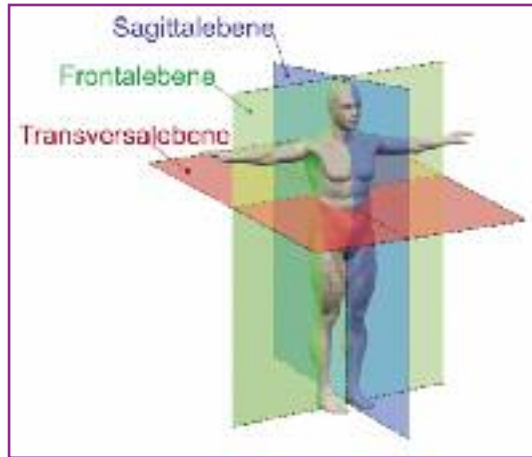


Abbildung 2: Die drei Körperebenen: Sagittalebene (blau), Frontalebene (grün) und Transversalebene (rot). Zur Beantwortung der meisten Fragestellungen reicht in der urogynäkologischen Ultraschalldiagnostik der Sagittalschnitt aus. Hierbei wird der Körper in eine linke und rechte Körperhälfte geteilt. Es soll auf einen exakten medialen Schnitt geachtet werden. Für die Frontalebene (oder Koronarschnitt) wird die Sonde um 90 Grad rotiert: Der Körper wird in einen vorderen (ventralen) und hinteren (dorsalen) Abschnitt geteilt. Die dritte Ebene ist die Horizontalebene (oder Transversal- oder Axialebene) und teilt den Körper wie ein Gürtel in einen kranialen und einen kaudalen Abschnitt. Sie ist in der Perinealsonografie nur mittels elektronischer Bildbearbeitung zugänglich, wozu es der 3D-Sonografie bedarf.

Bildquelle: adaptiert nach Human\_anatomy\_planes.svg: YassineMrabet, <https://commons.wikimedia.org/w/index.php?curid=14709215>

zielte urogynäkologische Fragestellungen aus dem gynäkologischen Praxisalltag näherbringen.

### Belastungsinkontinenz

Bei der Belastungsinkontinenz kommt es zeitgleich bei abdominaler Drucksteigerung wie beim Husten, Niesen oder Lachen zu unwillkürlichem Urinabgang, klinisch objektivierbar respektive visuell erkennbar am Meatus urethrae externus (2). Hierbei kann zwischen einer hypermobilen Urethra (aufgrund geschädigter oder geschwächter pubourethraler Ligamente) und einer immobilen, meist hypotonen

#### Abkürzungen:

<b>AWMF</b>	Arbeitsgemeinschaft der Wissenschaftlichen Medizinischen Fachgesellschaften
<b>BES</b>	Blasenentleerungsstörung
<b>DEGUM</b>	Deutsche Gesellschaft für Ultraschall in der Medizin
<b>HWI</b>	Harnwegsinfekt
<b>ICS</b>	International Continence Society
<b>IUGA</b>	International Urogynecological Association
<b>MRI</b>	Magnetic Resonance Imaging (Magnetresonanztomografie)
<b>MHz</b>	Megahertz
<b>OAB</b>	Overactive bladder syndrome (überaktive Blase)
<b>RH</b>	Restharn
<b>TOT</b>	Transobturatorische Schlinge (Tape)
<b>TVT</b>	retropubisches Tension-free Vaginal Tape

Urethra (sog. intrinsischen Sphinkterinsuffizienz) unterschieden werden. Diese Differenzialdiagnose ist entscheidend für eine korrekte und optimale operative Therapie: Während Inkontinenzschlingen wie das retropubische Tension-free Vaginal Tape (TVT) die pubourethralen Ligamente ersetzen und somit bei der hypermobilen Urethra indiziert sind, wird die intrinsische Sphinkterinsuffizienz respektive die starre (z.B. voroperierte) Urethra mittels periurethraler Injektion von «Bulking Agents» behandelt.

Somit möchten wir bei der Diagnostik der Belastungsinkontinenz folgende Parameter untersuchen:

- **Restharn:** Eine Überlaufblase als Ursache einer Inkontinenz ist auszuschliessen. Ebenso soll präoperativ erhöhter Restharn (als Ausdruck einer Blasenentleerungsstörung) bekannt sein, um Restharn bzw. Blasenentleerungsstörungen nach Inkontinenzoperationen besser einordnen zu können.
- **Urethralänge:** Bei bekannter Länge kann die optimale Platzierung der Schlinge besser abgeschätzt werden.
- **Trichterbildung (Funneling)** der Urethra als Nachweis funktioneller Störungen.
- **Lage des Meatus urethrae internus:** Dessen Lage und Mobilität ist entscheidend in der Differenzialdiagnose zwischen einer (*hyper*-)mobilen Urethra und einer *intrinsischen Sphinkterinsuffizienz* bei immobil (und meist hypotoner) Urethra (siehe Abbildung 4).
- **Urethraldivertikel** sind auszuschliessen. Diese können Ursache von rezidivierenden Harnwegsinfektionen (HWI), aber auch mit postmiktionellem Tröpfeln verbunden sein und damit eine Inkontinenz vortäuschen.

Des weiteren dient die Ultraschalluntersuchung der Beurteilung der Beckenbodenkoordination in Ruhe, unter Valsalva, beim Husten und beim Klemmen und ermöglicht der Patientin ein rasches Biofeedback durch Visualisierung von Urethra und Blasenboden.

### Syndrom der überaktiven Blase

Eine überaktive Blase (*overactive bladder syndrome*, kurz OAB) liegt beim Auftreten von imperativem Harndrang, der schwer unterdrückbar ist und typischerweise von häufigem Harndrang und Nykturie begleitet wird, vor (2). Geht dabei ungewollt Urin ab, handelt es sich um eine «OAB wet» (nass), andernfalls um eine «OAB dry» (trocken). Bei der idiopathischen OAB dürfen keine offensichtlichen ursächlichen Pathologien vorliegen. Entsprechend sind beispielsweise ein HWI, ein Diabetes mellitus, aber auch Fremdkörper und Blasentumore, die Drangbeschwerden verursachen können, auszuschliessen.

A und O der urogynäkologischen Sonografie ist der **Ausschluss von Restharn** (s. oben unter Belastungsinkontinenz), der sowohl rezidivierende HWI als auch

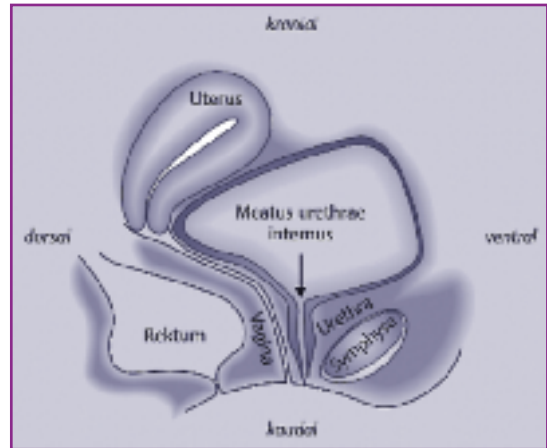


Abbildung 3: Urogynäkologische Sonostrukturen. Darstellung gemäss Empfehlungen der DEGUM, ICS und IUGA: kraniale Strukturen sind oben im Bild, kaudale unten, ventrale rechts und dorsale links.

Adaptiert nach: «Interdisziplinäre S2k-Leitlinie: Sonografie im Rahmen der urogynäkologischen Diagnostik». AWMF-Register-Nummer: 015/055.

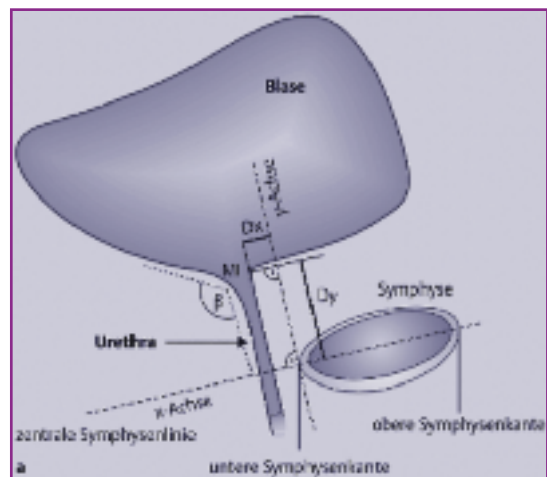


Abbildung 4: Perinealsonografische Bestimmung der Urethramobilität.

Dazu wird die Lage des Meatus urethrae internus (MI) im Sagittalschnitt unter Zuhilfenahme eines Koordinatensystems mit der x-Achse, die durch die Symphyse (mit Schnittpunkten mit der unteren und oberen Symphysenkannte) verläuft, und der y-Achse mit dem Nullpunkt bei der unteren Symphysenkannte (Koordinatenursprung), bestimmt. Der x-Wert des MI ist meist negativ, weshalb zur Vereinfachung die Werte auf der x-Achse von rechts nach links zunehmen. Gemessen werden Distanz (Dx) und Höhe (Dy) des MI (in Millimeter) in Ruhe und unter Pressen. Der Bewegungsumfang zwischen MI in Ruhe und MI unter Pressen kann mit Hilfe des Satzes von Pythagoras berechnet werden (euklidischer Abstand). Beträgt dieser Abstand 10 mm oder mehr, so ist die Urethra hypermobil.

Bild adaptiert nach «Interdisziplinäre S2k-Leitlinie: Sonografie im Rahmen der urogynäkologischen Diagnostik». AWMF-Register-Nummer: 015/055.

OAB (mit-)verursachen kann. Sonografisch kann nach Blasentumoren oder Fremdkörpern sowie nach (grösseren) Blasen- und Urethraldivertikeln gesucht werden, wobei die Blase besser transabdominal beurteilt wird. Auch eine Zystozele kann OAB verursachen und

## SCHWERPUNKT

lässt sich – obschon klinisch ausreichend diagnostizierbar – im Perinealschall erkennen.

Kontrovers diskutiert wird die sonografische Messung der Blasenwanddicke als wenig invasive und günstige Untersuchung in der OAB-Diagnostik. Während einige Autoren 3 mm als Grenzwert für die Blasenwanddicke in der Diagnostik einer Detrusorhyperplasie sehen, bezweifeln andere Autoren die Zuverlässigkeit und Reproduzierbarkeit einer transvaginalsonografischen Bestimmung, lehnen den Ultraschall als Ersatz für eine Urodynamik zur Diagnostik der Detrusorüberaktivität ab, sehen keinen Nutzen in der sonografischen Überwachung der Blasenwanddicke im Rahmen einer medikamentösen OAB-Behandlung oder finden keine reproduzierbare Korrelation zwischen Blasenwanddicke und Detrusorüberaktivität (3–7).

### Genitaldeszenus

Der Genitaldeszenus manifestiert sich als Senkung der vorderen Vaginalwand mit Tiefertreten der Blase (Zystozele), der hinteren Vaginalwand mit Tiefertreten vom Rektum (Rektozele) oder des Apex (Deszenus uteri oder Vaginalstumpfdeszenus) und weist zu-

sammen mit der Harninkontinenz ein Lebensrisiko von 11 bis 19% für eine operative Korrektur auf (8–10). Meist senkt sich die vordere Vaginalwand (Zystozele), die dann wiederum trotz operativer Korrektur in 5 bis 17 % auch am häufigsten rezidiert (11–16). Es lassen sich unter den Zystozelen zwei Typen unterscheiden:

- die Pulsationszystozele mit einem zentralen Defekt der endopelvinen Faszie und
  - die Traktionszystozele mit einem lateralen Abriss (17).
- Dazu kommen die Mischformen.

Zwar erfolgt diese Unterscheidung klinisch, doch kann die Perinealsonografie die klinische Diagnostik ergänzen und die nachfolgende Therapie verbessern. Bei der Pulsationszystozele sind der vesikourethrale Abschnitt fixiert und die Sulci vaginales laterales erhalten, wogegen die vaginale Querfalten (Rugae vaginales) über der Zystozele verstrichen sind. Perinealsonografisch zeigt sich ein spitzer urethrovesikaler  $\beta$ -Winkel, während es beim normalen Situs etwa  $100^\circ$  sind. Mit der Senkung oder gewissermaßen «Aussackung» des Blasenbodens durch den Faziendefekt sind Blasenentleerungsstörungen, erhöhter Restharn, rezidivierende HWI und Drangbeschwerden zu erwarten. Senkt sich der urethrovesi-

kale Abschnitt mit (rotatorischer Deszensus), kann es zum Quetschhahnphänomen kommen: Bei Belastung kann die Urethra abgeknickt werden, was eine Inkontinenz kaschieren kann (larvierte Belastungsinkontinenz).

Anders ist es bei der Traktionszystozele (lateraler Defekt). Hier liegt ein lateraler Abriss der endopelvinen Faszie von der Beckenwand (Arcus tendineus fascia pelvis) vor, und die vordere Vaginalwand sackt nach distal zusammen: Hier sind die Rugae erhalten, die Sulci vaginales laterales dagegen verstrichen. Mittels Perinealsonografie lässt sich beim lateralen Defekt unter Valsalvamanöver das Tiefertreten der Urethra unterhalb der Symphyse visualisieren, ohne dass der  $\beta$ -Winkel sich relevant ändert. Der zentrale Defekt bei der Pulsationszystozele wird klassischerweise mit der Raffung der zentral auseinandergewichenen endopelvinen Faszie behoben (Diaphragmaplastik). Doch dasselbe Vorgehen beim lateralen Defekt würde lediglich das in der Mittellinie vorliegende Gewebe rafften und sogar die bereits geschädigte laterale Faszienaufhängung zusätzlich belasten: Eine zunehmende Senkung bzw. das Rezidiv sind die Folge (18). Eine Übersicht über die Behandlung des Genitaldeszensus gibt unser Artikel «Die Behandlung bei Genitaldeszensus» (GYNÄKOLOGIE 3/2012; S 34–38; siehe Archiv: [www.ch-gynaekologie.ch](http://www.ch-gynaekologie.ch))

Beim Genitaldeszensus soll auch eine Nierensonografie zum Ausschluss einer Harnstauung erfolgen. Im hinteren Kompartiment kann eine Rektozele visualisiert werden, bei Stuhlentleerungsstörungen eine Intussuszeption erkannt und der Analsphinkter untersucht werden. Die 3D-Sonografie ermöglicht eine gewisse Vorhersage für das postoperative Outcome nach Deszensusoperationen. So haben Frauen, bei denen die Hiatusfläche unter Valsalva auf eine Fläche von über 25 cm<sup>2</sup> «balloniert», dreieinhalb- bis viermal häufiger geburtshilflich bedingte Läsionen des M. levator ani (19). Erhalten Patientinnen nach einem solchen Levatortrauma eine Diaphragmaplastik, zeigt sich im Follow-up nach zwei Jahren ein 2,4-fach erhöhtes Rezidivrisiko (20). Sogar eine anteriore Netzeinlage feilt Frauen mit einem Levatortrauma nicht vor Rezidiven: So hatten im Follow-up nach 2,2 Jahren Frauen mit einem Levatortrauma in 35% ein Rezidiv, ohne Levatortrauma dagegen nur 19% (OR 2,24) (21).

### Blase

Die Blase kann perinealsonografisch mitbeurteilt werden, allerdings ist die Abdomensonografie gera-

de bei grösserer Blasenfüllung besser dazu geeignet, insbesondere in der Diagnostik von Blasentumoren, Blasensteinen oder Urethraldivertikeln als möglichen Ursachen von Hämaturie oder rezidivierenden Harnwegsinfekten. Dagegen kann der Restharn gut perinealsonografisch bestimmt werden. Verfügt das Ultraschallgerät nicht über eine Volumemessfunktion, so kann der Restharn anhand der Ellipsoid-Formel abgeschätzt werden. Dazu werden Länge, Breite und Höhe der Blase in zwei Ebenen bestimmt (in cm):

$$\text{Volumen (in ml)} = \text{Länge (in cm)} \times \text{Breite (in cm)} \times \text{Höhe (in cm)} \times 0,6$$

### Postoperative Kontrolle

Jeder urogynäkologische Eingriff birgt das Risiko der postoperativen Blasenentleerungsstörung; dies betrifft die retropubischen oder transobturatorischen Schlingenoperationen sowie die periurethrale Injektion von Bulking Agents zur Behandlung der Belastungsinkontinenz, aber auch die intravesikale Botoxinjektion in der Therapie der OAB. Die Messung erfolgt wie beschrieben sonografisch oder mittels Einmalkatheterismus. Nach Schlingenoperation können nebst dem Restharn auch die Position der Schlinge in Bezug zur Urethralänge und deren Abstand zur Urethra gemessen und als Hinweis für eine nicht spannungsfreie Bandsituation ein Kinking (d.h. ein Abknicken der Urethra um das zu straffe Band beim Pressen) beobachtet werden. Ein lockeres Band liegt im Sagittalschnitt in «I-shape» parallel und ohne Knick zur Urethra. Die «perfekte» Bandlage liegt bei 50 bis 70% der Urethralänge (wo 0% am Meatus urethrae internus und 100% beim externus liegt) mit einem Abstand von 3 bis 5 mm von der Urethra (22). Bei einem Abstand unter 3 mm ist das Risiko für Restharn oder eine «de novo»-OAB erhöht. Die Perinealsonografie hilft zudem, die Entfaltung und Lage eines Netzes sowie ein allfälliges Shrinking nach netzunterstützter Deszensuschirurgie zu beurteilen. ■

Dr. med. David Scheiner  
(Erstautor, Korrespondenzadresse)  
E-Mail: [david.scheiner@usz.ch](mailto:david.scheiner@usz.ch)

PD Dr. med. Cornelia Betschart  
Prof Dr. med. Daniel Fink  
PD Dr. med. Daniele Perucchini

Klinik für Gynäkologie  
Universitätsspital Zürich  
8091 Zürich

Interessenkonflikte: keine.



Quellen:

1. Tunn R, Albrich S, Beilecke K, Kociszewski J, Lindig-Knopke C, Reisenauer C, et al.: Interdisciplinary S2k Guideline: Sonography in Urogynecology: Short Version – AWMF Registry Number: 015/055. *Geburtshilfe Frauenheilkd.* 2014; 74(12): 1093–1098.
2. Abrams P, Cardozo L, Fall M, Griffiths D, Rosier P, Ulmsten U, et al.: The standardisation of terminology of lower urinary tract function: report from the Standardisation Sub-committee of the International Continence Society. *Neurourol Urodyn.* 2002; 21(2): 167–178.
3. Robinson D, Oelke M, Khullar V, Wijkstra H, et al.: Bladder wall thickness in women with symptoms of overactive bladder and detrusor overactivity: Results from the randomised, placebo-controlled shrink study. *Neurourol Urodyn.* 2016; 35(7): 819–825.
4. Latthe P, Middleton L, Rachaneni S, McCooty S, et al.: Ultrasound bladder wall thickness and detrusor overactivity: a multicentre test accuracy study. *BJOG.* 2017; 124(9): 1422–1429.
5. Rachaneni S, Middleton L, Sajja A, Balogun M, et al.: Reproducibility of the transvaginal sonographic assessment of bladder wall thickness. *Eur J Obstet Gynecol Reprod Biol.* 2018; 220: 88–95.
6. Shin UJ, Koh J, Song J, Park S, Park EJ, Kim CH, et al.: Sonographic evaluation of bladder wall thickness in women with lower urinary tract dysfunction. *Obstet Gynecol Sci.* 2018; 61(3): 367–373.
7. Lekskulchai O, Dietz HP: Detrusor wall thickness as a test for detrusor overactivity in women. *Ultrasound Obstet Gynecol.* 2008; 32(4): 535–539.
8. Fialkow MF, Newton KM, Lentz GM, Weiss NS: Lifetime risk of surgical management for pelvic organ prolapse or urinary incontinence. *Int Urogynecol J Pelvic Floor Dysfunct.* 2008; 19(3): 437–440.
9. Smith FJ, Holman CD, Moorin RE, Tsokos N: Lifetime risk of undergoing surgery for pelvic organ prolapse. *Obstet Gynecol.* 2010; 116(5): 1096–1100.
10. Olsen AL, Smith VJ, Bergstrom JO, Colling JC, Clark AL: Epidemiology of surgically managed pelvic organ prolapse and urinary incontinence. *Obstet Gynecol.* 1997; 89(4): 501–506.
11. Vergeldt TFM, Notten KJB, Kluivers KB, Weemhoff M: Recurrence risk is associated with preoperatively advanced prolapse stage: Is there a difference between women with stage 2 and those with stage 3 or 4 cystocele? *Int Urogynecol J.* 2017; 28(7): 983–987.
12. Clark AL, Gregory T, Smith VJ, Edwards R: Epidemiologic evaluation of reoperation for surgically treated pelvic organ prolapse and urinary incontinence. *Am J Obstet Gynecol.* 2003; 189(5): 1261–1267.
13. Dallenbach P, Jungo Nancoz C, Eperon I, Dubuisson JB, Boulvain M: Incidence and risk factors for reoperation of surgically treated pelvic organ prolapse. *Int Urogynecol J.* 2012; 23(1): 35–41.
14. Kapoor DS, Freeman RM: Reoperation rate following prolapse surgery. *Am J Obstet Gynecol.* 2009; 200(2): e15; author reply e.
15. Kapoor DS, Nemcova M, Pantazis K, Brockman P, Bombieri L, Freeman RM: Reoperation rate for traditional anterior vaginal repair: analysis of 207 cases with a median 4-year follow-up. *Int Urogynecol J.* 2010; 21(1): 27–31.
16. Denman MA, Gregory WT, Boyles SH, et al.: Reoperation 10 years after surgically managed pelvic organ prolapse and urinary incontinence. *Am J Obstet Gynecol.* 2008; 198(5): 555 e1–5.
17. H Lermann J, P Renner S, Winkler M, Müller A, et al.: Genitalvorfall: Symptomatik, Diagnostik und Therapie. *Frauenheilkunde update.* 2010; 4.
18. Lammers K, Futterer JJ, Prokop M, Vierhout ME, Kluivers KB: Diagnosing pubovisceral avulsions: a systematic review of the clinical relevance of a prevalent anatomical defect. *Int Urogynecol J.* 2012; 23(12): 1653–1664.
19. Abdool Z, Shek KL, Dietz HP: The effect of levator avulsion on hiatal dimension and function. *Am J Obstet Gynecol.* 2009; 201(1): 89 e1–5.
20. Weemhoff M, Vergeldt TF, Notten K, et al.: Avulsion of puborectalis muscle and other risk factors for cystocele recurrence: a 2-year follow-up study. *Int Urogynecol J.* 2012; 23(1): 65–71.
21. Wong V, Shek K, Rane A, Goh J, Krause H, Dietz HP: Is levator avulsion a predictor of cystocele recurrence following anterior vaginal mesh placement? *Ultrasound Obstet Gynecol.* 2013; 42(2): 230–234.
22. Kociszewski J, Rautenberg O, Kuszka A, Eberhard J, Hilgers R, Viereck V: Can we place tension-free vaginal tape where it should be? The one-third rule. *Ultrasound Obstet Gynecol.* 2012; 39(2): 210–4.