

No 2: Sono-Update

Tipps und Tricks fürs erste Screening

Das erste Screening in der Schwangerenvorsorge ist eine der wichtigsten Untersuchungen in der Schwangerschaft. Hier geht es um grundlegende Aspekte zur fetalen Organbeurteilung, gegebenenfalls die Charakterisierung einer Mehrlingsschwangerschaft sowie um Risikoeermittlungen.

Im Vordergrund des ersten Ultraschallscreenings steht die Bestätigung oder Korrektur der Datierung der Schwangerschaft durch die Messung und Beurteilung der Scheitel-Steiss-Länge. Doch es sollte auch die Möglichkeit genutzt werden, die grundlegenden Aspekte der normalen fetalen Anatomie zu dokumentieren. Dazu gehören:

1. die geschlossene Schädelkalotte und die Zweiteilung des Grosshirns (erkennbar an den symmetrischen weissen Plexus choroidei)
2. die geschlossene Kontur der fetalen Bauchwand (d.h. Ausschluss eines Nabelbruchs)
3. der Magen (links im Abdomen)
4. das Herz (links im Thorax), wenn möglich mit Vierkammerblick (oftmals nur im bewegten Bild erkennbar)
5. die normal gefüllte Blase und
6. die Extremitäten (siehe auch *Abbildung 1*). Hinweis: Gerade die Extremitäten können mit 12 Schwangerschaftswochen oft besser erkannt werden als mit 22 Wochen.

Diese frühe Organübersicht wird in der Regel transabdominal durchgeführt. Bei schlechter Sicht kann sie durch eine

transvaginale Ultraschall-Untersuchung ergänzt werden, die eine höhere Auflösung, aber auch weniger Freiheitsgrade zur Positionierung der Sonde bedeutet.

Zwillinge: monochorial oder dichorial?

Bei Vorliegen einer Zwillings- (bzw. höhergradigen Mehrlings-) Schwangerschaft sollte unbedingt geprüft werden, ob es sich um eine monochoriale oder um eine dichoriale Schwangerschaft handelt. Der Unterschied ist einfach zu erkennen:

- Bei einer monochorialen Plazentation (Es handelt sich immer um eineiige Zwillinge!) findet sich zwischen beiden Feten niemals das helle Chorion in der Trennwand. (Am besten ist diese schon mit 6 bis 8 Wochen erkennbar).
- Bei dichorialen Zwillingen (sie können mono- oder dizygot sein) liegt immer echoreiches Chorion in der Trennmembran. Dieses ist aber in der Frühschwangerschaft (Stichwort: «Eulenaugen-Phänomen») besser erkennbar als jenseits von 12 Schwangerschaftswochen (Stichwort: «Lambda-Zeichen»).



In einer mehrteiligen Serie stellt **Prof. Dr. med. Boris Tutschek**, Leitender Arzt Ultraschalldiagnostik in der Klinik für Geburtshilfe am Inselspital Bern, Fallberichte aus seiner Sprechstunde für die praxisorientierte Fortbildung vor.

Individuelle Risikoberechnung

Neben diesen morphologischen Aspekten gehört auch das Angebot für die individuelle Risikoberechnung an die Schwangere zum Umfang des ersten Screenings. Hier sind vor allem zwei Aspekte wichtig:

- die klare Erläuterung der Risiken und der diagnostischen Möglichkeiten und Grenzen sowie
- die korrekte technische Durchführung. Dazu mehr im nächsten Sono-Update! ■

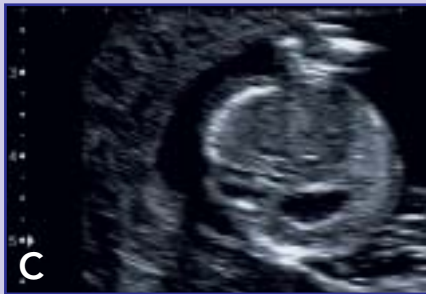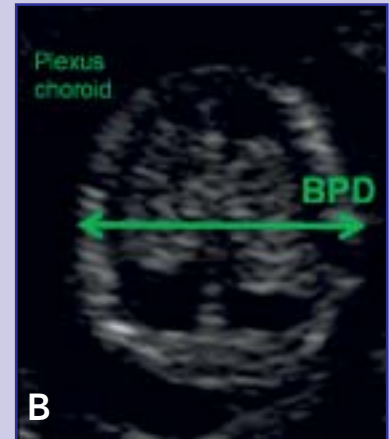
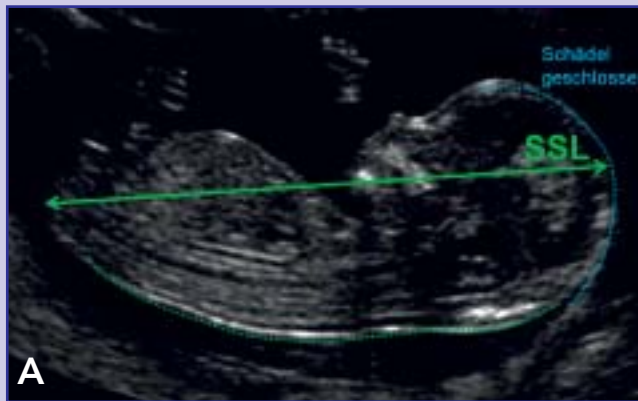Prof. Dr. med. Boris Tutschek
Universitätsklinik für Frauenheilkunde
Inselspital Bern
E-Mail: boris.tutschek@insel.ch

Abbildung 1: Anatomische Normalbefunde im ersten Screening.

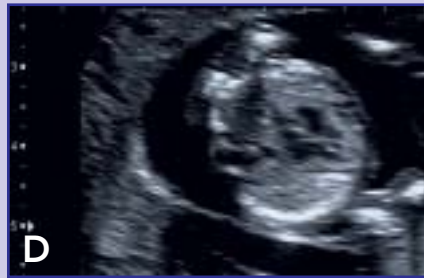Beachte: Die maximale Vergrößerung und Optimierung des Gerätes ist für die Sicherheit der Diagnose entscheidend.

A: Scheitel-Steiss-Länge: Die maximale Embryonallänge wird eingestellt.

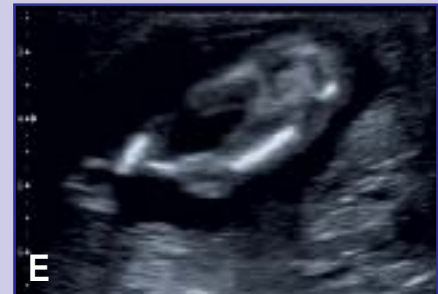B: Schädelkalotte mit zweigeteiltem Grosshirn, erkennbar am symmetrischen weissen Plexus chorioideus.



C: Bauchumfang mit Magen (auf der linken Körperseite).



D: Thoraxumfang mit Herz (Vierkammerblick) links im Thorax. Die Beurteilung des Vierkammerblicks im ersten Screening erfolgt am besten im bewegten Bild.



E: Anschnitt beider Beine: Die Extremitäten können im ersten Screening oft besser gesehen und in seiner Gesamtheit dargestellt werden als im zweiten Screening.

Abbildung 2: Dichoriale und monochoriale Plazentation im frühen Ultraschall (6 bis 9 Wochen).

A: Bei dichorialen Zwillingen findet sich um beide Feten ein dicker, weisser Ring, das Chorion (frondosum). Später in der Schwangerschaft imponiert dieses Chorion zwischen den beiden Höhlen am Ansatz der Membran als sogenanntes Lambda-Zeichen (gewebiger Sporn zwischen den beiden Amnionlagen). Aus diesem Bild kann – nicht! – auf die Zygotität (eineiig, zweieiig) geschlossen werden, denn es kann sowohl bei di- wie auch bei monozygoten Zwillingen vorliegen.

B: Monochoriale Zwillinge liegen per definitionem innerhalb des gemeinsamen Chorions. Dieses Bild ist beweisend für monozygote Zwillinge. Je nach Gestationsalter (ab 7 bis 8 Wochen) kann man um beide Embryonen herum ihre Amnion-Membranen (innere Eihäute) erkennen (in diesem Bild gerade eben erkennbar). Auch wenn sich diese Membranen im Verlauf der Schwangerschaft aneinander anlegen: Ein Lambda-Zeichen entwickeln sie nie!

