

# Vulvaerkrankungen beim Mädchen im Kindesalter

## Orientierungshilfe für Differenzialdiagnostik und Therapie in der Praxis

Dr. med. Saira-Christine Renteria, Bärbel Hirrle

Hin und wieder kommt es vor, dass kleine oder grössere Mädchen von besorgten Müttern in die Frauenarztpraxis gebracht oder auch von Kinder- oder Allgemeinärzten überwiesen werden, weil eine Veränderung, Erkrankung oder Verletzung im Vulvabereich abzuklären ist. Für die Einschätzung und Behandlung einer Läsion solch junger

Patientinnen ist es entscheidend, altersspezifische endo- und exogene Faktoren in die Überlegungen mit einzubeziehen. Ein Verkennen der speziellen Aspekte in der hormonalen Latenzzeit wie auch in der (Prä-)Pubertät kann zu einem frustrierenden Irrweg für alle Beteiligten führen.

**E**ntwicklungsorientierte Kenntnisse und eine altersangepasste Untersuchungstechnik sind von wesentlicher Bedeutung, gerade auch, weil die Anamnese bei kleinen Patientinnen sehr schwierig sein kann. Immer im Auge zu behalten ist, dass einige Vulvaerkrankungen für das Kindesalter spezifisch sind, einige unspezifisch oder auch unwahrscheinlich. Das Beispiel im *Kasten* zeigt alle «Fallstricke» einer Konsultation bei Vulvaeränderungen im Kindesalter:

Die Mutter projiziert ihre Ängste und Vorstellungen der erwachsenen Frau auf das Kind. Da das Thema Kindsmisbrauch in den Medien heute vielfach präsent ist, hat sie sofort schlimmste Befürchtungen. Erste Anzeichen der Sexualisierung des Kindes verunsichern sie; die Angst, dass die spätere Fertilität beeinträchtigt sein könnte, ist allgegenwärtig.

Der Arzt hält sich an seinerseits bekannte Anhaltspunkte bei der erwachsenen Frau mit Juckreiz (und Rötung) in der Vulva-region – und fällt die Fehldiagnose: Mykose. Während der hormonalen Latenzperiode (Stadium Tanner 1), in der sich die Vierjährige befindet, ist eine Pilzkrankung aber geradezu unwahrscheinlich. In einer kleineren Untersuchung am CHUV Lausanne (Kohler, Renteria, 1999) zeigte sich, dass bei knapp einem Drittel der Mädchen in diesem Stadium, die wegen einer rezidivierenden Vulvitis in die Sprechstunde kommen, fälschlicherweise ein Antimykotikum verschrieben wird.

### Einbezug der Entwicklungsfaktoren

In dem beschriebenen typischen Fall wurden verschiedene Faktoren nicht berücksichtigt:

- ▶ Die Mutter, nicht die Patientin, beklagt sich
- ▶ Unberücksichtigt bleiben charakteristische Hygieneprobleme beim Kind dieses Alters (zu viel oder zu wenig), welche wahrscheinlich eine Rolle spielen
- ▶ Beim Mädchen in der hormonalen Latenzperiode sind

### **Kasten: Typischer Fall: Sandra, 4 Jahre**

Bei der kleinen Sandra hat die Mutter seit einiger Zeit eine auffällige Rötung im Genitalbereich gesehen und beobachtet, dass sich das Kind «im Schritt» häufig kratzt. Die Mutter kommt besorgt in die Praxis:

- «Man hat mir gesagt, sie werde vielleicht missbraucht!»
- «Oder kann es sein, dass sie masturbiert?»
- «Ich möchte nicht, dass sie später Probleme bekommt!»

Der Arzt untersucht mehr oder weniger genau und verschreibt Sandra ein Antimykotikum.

grundsätzlich andere Faktoren als bei der Frau für Läsionen ausschlaggebend.

Für die Diagnosestellung einer Vulvaläsion beim Kind sind Kenntnisse der Entwicklungsstadien und der spezifischen Faktoren zwingend, die eine Erkrankung oder Verletzung in diesem Alter begünstigen. Der *Grad der Östrogenisierung* ist entwicklungsabhängig und bestimmt die Epidemiologie der Infektionen wie auch die Morphologie der Vulva, insbesondere des Hymens beim Mädchen. Wie *Abbildung 1* zeigt, besteht in der Neonatalperiode und manchmal bis zum Alter von 18 Monaten eine residuelle Östrogenisierung und ein charakteristischer Hymen. Vertikale, von der Mutter übertragene Infektionen wie auch eine Windeldermatitis sind möglich. Während der hormonalen Latenzphase des Kindesalters kommt es unter der aus physiologischen Gründen fehlenden Östrogenisierung zur charakteristischen glattkantigen Form des Hymens, welcher straff und rigide ist. Mykosen sind in dieser Phase unwahrscheinlich. Erst mit beginnender Östrogenisierung ab der Präpubertät verändert sich der Hymen. Zudem können unter dem zunehmenden Hormoneinfluss die Infektionen, die bei der erwachsenen Frau vorkommen, ab diesem Zeitpunkt auftreten.

Vulvaerkrankungen beim Kind lassen sich grundsätzlich einteilen in:

- ▶ entzündliche Erkrankungen

## Vulvaerkrankungen beim Mädchen im Kindesalter

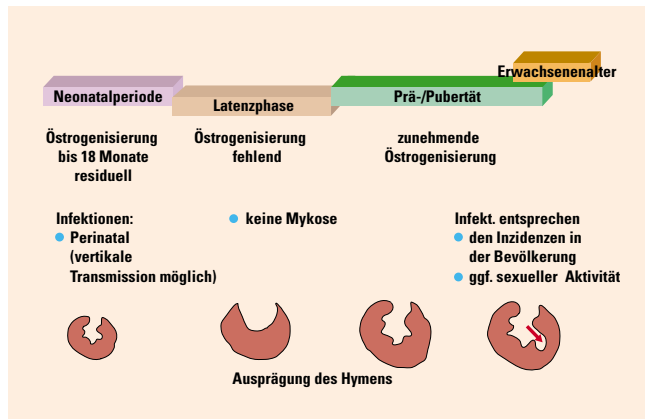


Abbildung 1: Der Grad der Östrogenisierung bestimmt die Morphologie des Hymens und Epidemiologie der Infektionen

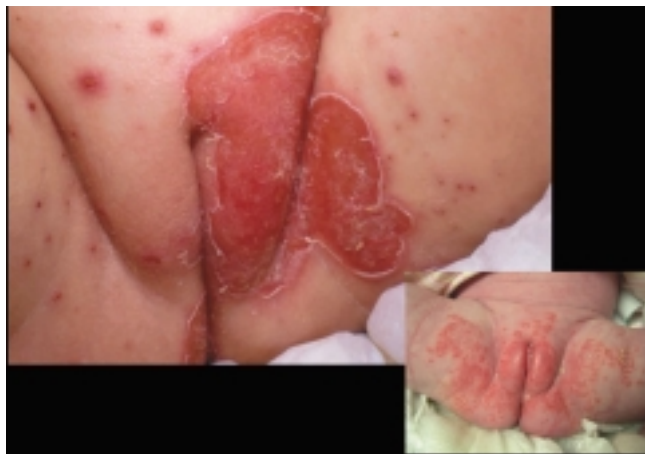

Abbildung 2: Varizellen- und Superinfektion mit Staphylokokken (oben links) in der differenzialdiagnostischen Abgrenzung zu seborrhoischer Dermatitis, vulvarem Ekzem, atopischer Dermatitis und Psoriasis (unten rechts)

- infektiös (lokal, systemisch)
- nichtinfektiös (Lichen, Psoriasis)
- ▶ nichtentzündliche Erkrankungen (Synechien, Malformationen)
- ▶ Traumata (Unfälle, sexueller Missbrauch).

### Typische Infektionen im Kindesalter

Beim Mädchen in der hormonalen Latenzperiode treten Vulvitiden vorwiegend auf als:

#### ▶ Bakterielle Infektionen

Diese finden sich gehäuft in Zusammenhang mit HNO-Infektionen, treten aber auch unspezifisch, isoliert oder als Superinfektion durch einen eingeführten Fremdkörper auf. Typisch ist die Streptokokkenvulvitis mit ihrem scharlachroten, scharf begrenzten Erythem, welche oft mit einer Anitis assoziiert ist

#### ▶ Parasitäre Infektionen,

wie Oxyuren, die nicht nur das Rektum, sondern auch die Vagina kolonisieren können

#### ▶ Virale Infektionen,

gehäuft im Kontext mit systemischen Erkrankungen, beispielsweise bei einer Varizelleninfektion (Abbildung 2). Die Untersuchung sollte sich deshalb nie auf die Vulvainnspektion beschränken. Wie die Abbildung 2 zeigt, ist das Krankheitsbild gegenüber einer seborrhoischen Dermatitis abzugrenzen. Eine andere häufige Virose beim Kind ist das Molluscum contagiosum mit zentral eingezogenen, multiplen Papillen, welches manchmal mit Kondylomen verwechselt wird.

Infektionen der Vulva beim Kind werfen grundsätzlich sofort Fragen auf. Suspekt sind Infektionen, welche im Zusammenhang mit sexueller Aktivität, das heisst Missbrauch des Kindes, auftreten können. Kondylome können beispielsweise auf diese Situationen hinweisen; im Verdachtsfall ist eine psychosoziale Abklärung notwendig. Es ist aber immer im Auge zu behalten, dass ähnliche Läsionen auch auf nichtsexuellem Weg übertragen werden können.

### Nichtinfektiöse Läsionen im Kindesalter

Auch bei nichtinfektiösen Vulvaerkrankungen beim Kind werden in der Praxis oft falsche Wege eingeschlagen. Als Beispiel seien zwei Fälle der kindergynäkologischen Sprechstunde der Universitätsklinik für Gynäkologie und Geburtshilfe (CHUV) in Lausanne aufgeführt:

1. Eine verstörte Mutter beschreibt am Telefon Hämatome («Blutblasen») bei Ihrer Tochter. Der Arzt schliesst kategorisch, sie werde sexuell missbraucht.
2. Ein anderes, sechsjähriges Mädchen wird zugewiesen, weil die Antibiotikatherapie zwar für den behandelnden Arzt die Symptome zufrieden stellend beeinflusst hat, jedoch nicht für die Mutter. Diese ist immer noch über den Zustand der kindlichen Vulva beunruhigt.

In der Untersuchung fand man im ersten Fall in der Vulvaregion subepitheliale Vesikel mit typischen intraläsionellen Blutungen. Beim zweiten Mädchen fielen ein depigmentierter Halo und ein pergamentartiges Aussehen mit Hyperkeratose auf (Abbildung 3). Ursache war in beiden Fällen ein Lichen sclerosus et atrophicus, der typischerweise im Kindesalter auftreten und unterschiedliche Erscheinungsformen haben kann: Im ersten Fall ist die Haut pergamentartig dünn, faltenlos, verletzlich. Die petechialen Blutungen können spontan auftreten. Im zweiten Fall besteht ein Lichen vom hyperplastisch dystrophen Typ mit Keratosen, Ödem und Fusion der Labien.

Die Antibiotikatherapie hatte nur die Superinfektion des erkennbaren Lichen sclerosus et atrophicus behandelt. Während der Akutsituation wäre in beiden Fällen die lokale Applikation von topischen Kortikosteroiden die Therapie der Wahl gewesen, in Form einer lokalen Intervallbehandlung (vgl. Tabelle).

## Vulvaerkrankungen beim Mädchen im Kindesalter

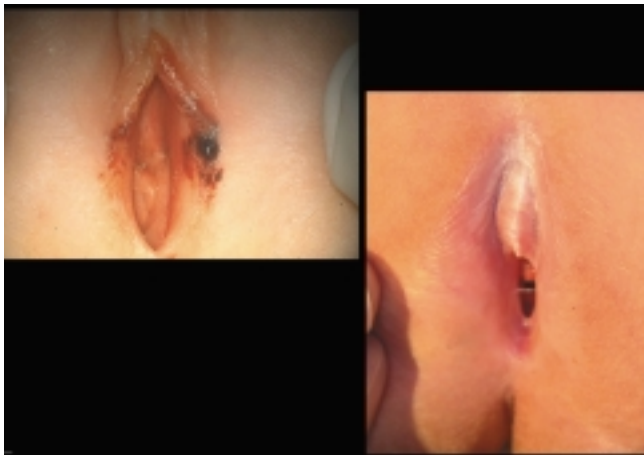

Abbildung 3: Lichen sclerosus et atrophicus. Typische Zeichen im Kindesalter:

Abb. oben: Erythem der grossen Labien und subepithelialen Vesikeln mit typischen intraläsionellen Blutungen (gehäuft im Alter 4 bis 7 Jahre)

Abb. unten: Depigmentierter Halo (links unten) und ein pergamentartiges Aussehen mit Hyperkeratose

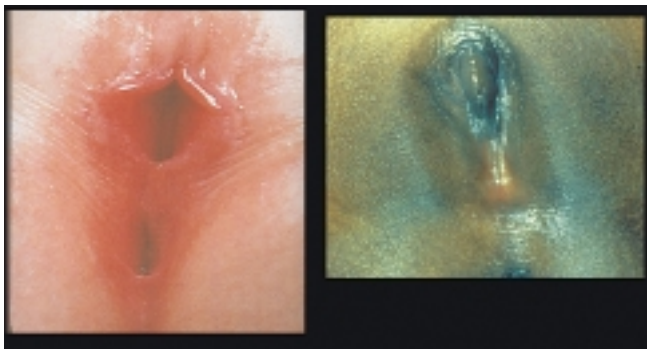

Abbildung 4: Komplette Labiencynechie beim Kind. Die Malformation ist häufig erworben, aber in den seltensten Fällen bleibend.

### Management bei (vermeintlichen) Missbildungen

Ferner ist auf Missbildungen zu achten, welche bestenfalls in den Vorsorgeuntersuchungen des Kindes erkannt und nach Möglichkeit im Anschluss behandelt werden sollten. Die Perinatalperiode ist für den Pädiater und den Gynäkologen der beste Moment, ein nichtperforiertes Hymen zu erkennen. Erkennbar ist dieses Phänomen daran, dass die Hymenalmembran oft infolge des Mukus oder der Abbruchblutung gespannt ist.

Tuberöse Hämangiome der Vulva erscheinen in den ersten Lebensmonaten, sie sind progressiv regredient. Im Aussehen sind sie himbeerrot, doch die Haut ist gesund. Angiome vom venösen Typ persistieren dagegen. Sie kommen nie isoliert vor oder im Zusammenhang mit einer Angiodysplasie.

Dem Pädiater sind die Vulvaadhäsionen (Labiencynechie) des Kleinkindes, die sich oft spontan lösen, gut bekannt (Abbil-

dung 4). Gehäuft werden aber die betroffenen älteren Mädchen dem Gynäkologen zugewiesen. Symptome sind Harnträufeln, ein störendes Ziehen und gelegentlich ein unangenehmes Gefühl bei der Gymnastik. Die Therapie im Kindesalter ist nicht unbedingt aktiv, da in der Pubertät spontan eine Normalisierung eintritt. Die Wahl, eine medikamentöse Therapie einzuleiten oder nicht, hängt vom Wunsch der Patientin, der Eltern und der Einschätzung des Arztes ab. Wegen häufiger Rezidive beziehungsweise narbiger Verwachsungen hat die Chirurgie keinen Platz mehr. Die lokale Applikation von Östrogenen bis zur Lösung der Synechie (selten mehr als vier Wochen!) ist dagegen wirksam und wird gut toleriert. Eine reversible Stimulation der Brustentwicklung tritt selten auf. Die Östrogenbehandlung muss aber unbedingt durch die kontinuierliche Applikation einer fetthaltigen Salbe ergänzt werden, um die erreichte Trennung der Labien zu erhalten. Die Behandlung der Wahl sind lokale Östrogencremes (Premarin®, Ovestin®) und Fettsalben (z.B. Excipial®, Bepanthen®-Salbe, vgl. Tabelle).

Oft kommen verängstigte präpubertäre Mädchen in die Sprechstunde, wegen eines für den Fachmann/die Fachfrau kaum auffälligen «Gewächses» an der Vulva. Dieses entspricht

#### Tabelle: Medikamentöse Behandlung

##### I Bakterielle, unspezifische Vulvovaginitis

###### ● Problemkeime in grosser Menge:

Antibiotika:

- lokal, vulvär
- systemisch (gemäss Antibiogramm)

###### ● Extragenitale Infektion:

Antibiotika, systemisch, zur Behandlung der Grundkrankheit (z.B. bei bakterieller HNO-Erkrankung)

###### ● Fäkale Keime:

Bactroban®  
Hygieneberatung  
Sitzbäder: z.B. Betadine®, Tannosynt®, Bicarbonat

##### II Lichen

Topische Kortikoide

Unterstützende Basisbehandlung (Fettsalben, Ölbäder)

Behandlung einer ev. Superinfektion

##### III Vulväre Adhäsion (Labiencynechie)

Intervallbehandlung:

Östradiolhaltige Cremes:

Premarin® (schnelle Wirkung, systemische Resorption, reversible Bruststimulation möglich)

Ovestin® (langsamere Wirkung, schneller Metabolismus, wenig systemische Wirkung)

und

Fettsalben (Excipial®, Bepanthen®-Salbe)

## Vulvaerkrankungen beim Mädchen im Kindesalter

tatsächlich einer Asymmetrie oder Pseudohypertrophie der kleinen Labien, welche sich meist in der Pubertät auswächst. Das Mädchen sollte entsprechend beruhigt werden. Im Hinblick auf die Menarche sind ferner Beobachtungen des Hymens sinnvoll. Missbildungen, nicht nur Imperforationen, können somit frühzeitig erkannt und korrigiert werden, was dem Mädchen frustrierende Ersterfahrungen mit der Menstrualhygiene und traumatisierende Erlebnisse beim ersten Geschlechtsverkehr erspart.

### Notfalluntersuchungen

Gelegentlich werden Mädchen mit Verletzungen der Vulva beim Gynäkologen vorgestellt. Meist sind die Mädchen beim Spielen oder Turnen mit der Vulva auf einen harten oder auch einschneidenden Gegenstand gefallen (z.B. Fahrradstange), oder es kam zu einer Pfählungsverletzung (Fall auf schneidenden Gegenstand). Schon bei kleinen Rissen treten starke Blutungen auf, insbesondere auch ausgeprägte Schwellungen und Hämatome. Die oft erste gynäkologische Untersuchung für die

Mädchen in diesen Fällen muss systematisch sein, bei Verdacht auf einen proximalen Ursprung der Blutung auch vaginoskopisch, auch wenn die Blutungsursache lokal begrenzt erscheint. Die Art der Untersuchung muss wegen der Abgrenzung zum Fall des sexuellen Missbrauchs besonders ausführlich sein. Im Auge zu behalten ist, dass es sich bei Hämatomen in der Vulvaregion bei kleinen Mädchen um die Folge eines sexuellen Missbrauchs handeln könnte. Die Methoden der Separation und Traktion der Labien ermöglichen es, den Hymenalrand und seine Insertionslinie anzuschauen, wo sich, mit Ausnahme der hinteren Kommissur, die häufigsten Verletzungen finden. Ein Blick auf den Introitus, insbesondere den Hymen, bringt möglicherweise Klarheit bei Verdacht auf Abusus. ■

*Korrespondenzadresse:*

**Dr. med. Saira-Christine Renteria**  
*Consultation de Gynécologie pédiatrique  
Département de Gynécologie et Obstétrique  
CHUV – 1011 Lausanne  
E-Mail: UMSA@CHUV.hospvd.ch*