Lentigo solaris

Thiamidol-haltige Nachpflege nach Laserbehandlungen auf Handrücken

ROBERT NIENSTEDT UND C. BETTINA RÜMMELEIN

Einleitung

Bei den sogenannten Altersflecken auf Handrücken handelt es sich meist um Lentigines solares; sie stellen ein häufiges kosmetisches Problem dar. Sie werden besonders an stark sonnenexponierten Arealen, wie es Handrücken sind, durch eine gesteigerte Melanogenese ausgelöst. Zusätzlich weist die betroffene Haut eine UV-bedingte solare Elastose auf. Die pigmentierten Maculae haben meist eine Grösse zwischen 2 mm und 2 cm im Durchmesser. Dermatoskopisch zeigt sich eine flache, scharf begrenzte Läsion, welche zum Teil eine asymmetrische Form hat. Histologisch sieht man sowohl eine Melanozytenhyperplasie als auch eine Melanozytenproliferation, ohne Zeichen von melanozytären Nestern oder Anzeichen einer Dysplasie (1).

Bei jedem ästhetisch bedingten Wunsch nach Entfernung einer pigmentierten Läsion bedarf es einer dermatoskopischen Untersuchung zum Ausschluss einer möglichen Malignität. Gemäss Fähigkeitsprogramm für Laserbehandlungen der Haut FMCH ist der Fähigkeitsausweis für die Entfernung endogener Pigmente Fachärztinnen und Fachärzten für Dermatologie vorbehalten, da die Unterscheidung einer Lentigo solaris von einer Lentigo maligna im Einzelfall schwierig sein kann (*Abbildung 1 und 2*). Im Zweifel ist eine histologische Sicherung der Diagnose notwendig. Nach der aktuellen Verordnung zum Gesetz für Nicht-ionisierende Strahlung und Schall (V-NISSG) dürfen Nävuszellnävi ausschliesslich chirurgisch entfernt werden. Laserverfahren wurden hier komplett verboten (2).

Ist die Diagnose der Lentigo solaris gestellt, ist die Entfernung der Pigmentverschiebung mit einem kurzgepulsten Laser der Goldstandard. Hierbei kommen Q-switched Nanosekundenlaser und Picosekundenlaser zum Einsatz.

Durch die Behandlung mit dem Laser werden Lentigines zunächst dunkler. Das Pigment wird dabei in kleinste Fragmente gesprengt. Nach etwa 2 Wochen zeigt sich die erste Aufhellung. Mittels Phagozytose werden die Pigmente von den Fresszellen des Körpers, den Makrophagen, über das Lymphsystem abtransportiert (3).

Auch wenn die Ergebnisse nach der Lentigineslaserung im Allgemeinen sehr gut sind (*Abbildung 3 und 4*), gestaltet sich die Behandlung an den Händen

Abbildung 1: Dermatoskopisches Bild einer Lentigo solaris

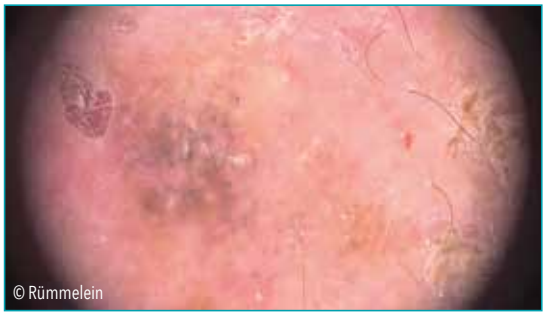

Abbildung 2: Dermatoskopisches Bild eines Lentigo-maligna-Melanoms

Abbildung 3: Lentigo solaris an der Wange auf nicht sonnengeschädigter Haut vor der Behandlung

Abbildung 4: dieselbe Wange vier Wochen nach der Behandlung

Abbildung 5: beide Handrücken vor der Behandlung

Abbildung 6: beide Handrücken acht Wochen nach der Behandlung. Der rechte Handrücken ist deutlich stärker aufgehellt

Abbildung 7: beide Handrücken vor der Behandlung

Abbildung 8: beide Handrücken acht Wochen nach der Behandlung. Der rechte Handrücken ist deutlich stärker aufgehellt

deutlich schwieriger als im Gesicht. Zum einen ist die aktinisch geschädigte Haut der Handrücken häufig atroph und neigt zu Wundheilungsstörungen, zum anderen wird hier der obligatorische postinterventionelle Sonnenschutz oft nicht so konsequent wie im Gesicht angewendet und zudem durch Handwäsche wieder entfernt. In unserem Patientenkollektiv beobachten wir darüber hinaus auch mehr paradoxe Effekte, wie laserinduzierte postinflammatorische Hyperpigmentierungen (PIH), weshalb wir eine effektive, postinterventionelle Therapie zur Optimierung des Ergebnisses sowie zur Rezidivprophylaxe für äussert sinnvoll erachten. In einer nicht-randomisierten Doppelblindstudie wollten wir daher in einem Halbseitenvergleich klären, ob nach Laserbehandlungen gegen Lentigines solares ein Vorteil thiamidolhaltiger Lichtschutzpräparate gegenüber konventionellem Sonnenschutz in der Nachpflege besteht.

Methoden

Von Oktober 2020 bis Mai 2021 wurden 13 Probandinnen zwischen 48 und 80 Jahren (Durchschnittsalter 65,6 Jahre) mit Hauttyp I bis III in die Doppelblindstudie eingeschlossen. Es handelte sich dabei um Patientinnen mit schwieriger therapeutischer Ausgangslage aufgrund einer fortgeschrittenen aktinischen Schädigung der Handrücken oder starker Prädisposition zu PIH. Die komplizierte Ausgangssituation wurde mit den Patientinnen besprochen, und daher bestand eine gute Compliance, ein Nachpflegeprodukt über 8 Wochen konsequent anzuwenden.

Die Behandlung aller Probanden erfolgte mit dem Laser der Marke PicoDiscovery von Quanta Lasers mit der Wellenlänge 532 nm, einem 5 mm-Handstück und mit einer Energie zwischen 0,7 und 0,9 J.

Nach Durchführung der Behandlung erhielten die Patienten zwei Cremes: Creme A und Creme B. Über einen Zeitraum von insgesamt 8 Wochen wurde jeweils viermal täglich Creme A am rechten Handrücken und Creme B am linken Handrücken aufgetragen. Bei beiden Cremes handelte es sich um auf dem Markt zugelassene Sonnenschutzprodukte. Creme A enthielt als zusätzlichen Wirkstoff Thiamidol.

Ausschlusskriterien für die Teilnahme der nicht randomisierten Doppelblindstudie waren:

- Alter < 18 Jahre
- bestehende oder geplante Schwangerschaft oder Stillzeit
- Benutzung von Hautpflegeprodukten gegen Hyperpigmentierung in den letzten 2 Monaten
- hauterneuernde Laserverfahren oder dermale kosmetische Eingriffe innerhalb der letzten 6 Monate
- Behandlung an den Händen innerhalb der letzten 30 Tage mit topischen Arzneimitteln gegen Hyperpigmentierung oder anderer Zustände, mit photosensibilisierenden Verfahren oder Arzneimitteln (einschliesslich Kortikosteroiden, Hydrochinon, Alpha-Hydroxy-, Beta-Hydroxy und Kojisäure, Retinol, Tretinoin, Salizylsäure, Vitamin C, und Vitamin D und deren Abkömmlingen), mit bleichenden Produkten oder mit UV-Licht
- Verwendung von Acitretin, Isotretinoin, fototoxischen oder fotosensibilisierenden Arzneimitteln innerhalb der letzten 6 Monate
- Geplante intensive UV-Lichtexposition (Solarium, Sonnenbaden, Aufenthalt in Regionen mit sehr hohem UV-Index) während der Beobachtungzeit

- erkennbare Sonnenbräune, Narben, Muttermale, starker Haarwuchs oder andere Hautzustände an den Händen, welche die Studienergebnisse nach Ansicht des Arztes beeinflussen könnten
- bekannte allergische Reaktionen auf Inhaltstoffe von Hautpflegeprodukten
- gleichzeitige Teilnahme an anderen Studien, welche dasselbe Hautareal betreffen
- Hautkrebs auf den Händen
- chronische Erkrankungen und/oder dermatologische Vorerkrankungen an den Händen (z.B. Neurodermitis, Psoriasis, Ekzeme, schwere Hautabschürfungen usw.), die als ungeeignet für die Teilnahme an der Studie erachtet werden könnten
- Immunsuppression, entweder infolge einer Erkrankung (inkl. HIV und AIDS) oder einer immunsuppressiven Arzneimittelbehandlung (z. B. Azathioprin, Belimumab, Cyclophosphamid, Etanercept, Adalimumab, Mycophenolatmofetil, Methotrexat, Prednison, Infliximab, Ustekinumab) und/oder Bestrahlung
- Medikamentös schlecht eingestellte Patientinnen und Patienten mit Erkrankungen, wie z. B. Schilddrüsenüber- oder Schildrüsenunterfunktion.

Eine fotodokumentierte Untersuchung erfolgte vor der Behandlung sowie einmal nach 4 Wochen und einmal nach 8 Wochen (Fotofinder Systems).

Ergebnisse

Nach 4 Wochen wurde ein deutlicher Unterschied bei der Aufhellung der Lentigines solares an beiden Händen festgestellt. Nach weiteren 4, also insgesamt 8 Wochen war eine weitere Aufhellung beider Handrücken sichtbar (*Abbildungen 5 bis 9*).

Insgesamt zeigte der rechte Handrücken, der mit Thiamidol behandelt wurde, einen höheren Therapieerfolg gegenüber dem linken Handrücken.

Bei 9 Probandinnen bleichten die Flecken am rechten Handrücken schneller und stärker aus. Bei 2 zeigte sich die Behandlung am linken Handrücken effektiver. Allerdings hatte eine Probandin beide Cremes vertauscht und fälschlicherweise Creme A am linken Handrücken und Creme B am rechten Handrücken aufgetragen. Eine Patientin sprach an beiden Händen gleich gut an.

Diskussion

Für die Behandlung von Lentigines solares auf den Handrücken gibt es verschiedene prozedurale Verfahren wie Kryotherapie, Kauterisation und Kürettage. Die Entfernung mittels Q-switched Nanosekundenlaser oder Picosekundenlaser mit den Wellenlängen 532 nm, 660 nm oder 694 nm (Rubinlaser) stellt den Goldstandard dar. Pikosekundenlaser zeigen sich in der Behandlung besonders erfolgreich. Sie arbeiten mit ultrakurzen Impulsen, mit einer Impulsdauer im Bereich von 10^{-9} bis 10^{-12} Sekunden.

Abbildung 9: grafische Darstellung der Ergebnisse: rechter Handrücken mit thiamidolhaltiger Nachpflege zeigt stärkere Aufhellung der Lentigines

Von den Lokaltherapeutika hat Hydrochinon (5%) die höchste Effizienz, ist aber der Lasertherapie unterlegen. Eine Studie am Universitätsspital Zürich aus dem Jahr 2016 zeigt bei der Behandlung von Lentigines solares den Vorteil ultrakurzgepulster Pigmentlaser gegenüber topischen Therapien mit einem Kombipräparat von Hydrochinon (5%), Tretinoin (0,03%) und Dexamethason (0,1%). Beide Behandlungsmethoden führten zu einer Aufhellung der Pigmentierungen. Der Laser brachte allerdings ein besseres und schnelleres Ergebnis (4).

Hydrochinon galt lange Zeit als das Therapeutikum der Wahl in der Therapie von pigmentbedingten Hautveränderungen. Allerdings zeigten sich mehrfach Bedenken wegen einer systemischen Absorption oder einer möglichen Karzinogenität (5). Wegen dieser Bedenken ist Hydrochinon auch in kosmetischen Produkten verboten worden. Besonders gefürchtet in der ästhetischen Dermatologie ist die exogene Ochronosis. Vor allem bei dunkleren Hauttypen ab Typ III kommt es zu einer paradoxen Hyperpigmentierung, ausgelöst durch Hydrochinon (6). Hier kommt es zu einer Ablagerung von Homogentisinsäure-Polymeren durch die Hemmung der gewebeständigen Homogentisatdioxygenase durch Hydrochinon.

Isobutyl-amido-Thiazolyl-Resorcinol (Thiamidol) gilt hingegen als sicherer und sehr potenter Thyronidase-Inhibitor (7). In In-vitro- und in In-vivo-Studien zeigt sich Thiamidol effektiver, mit einer mittleren inhibitorischen Konzentration (IC50-Wert) von 1,1 µmol/l, gegenüber anderen Inhibitoren wie Arbutin (> 4000 µmol/l), Kojisäure (ca. 400 µmol/l) oder Hydrochinon (16,3 µmol/l) (8). Der IC50-Wert ist ein standardisierter Wert, welcher die benötigte Konzentration anzeigt, um 50 Prozent der Enzymaktivität zu hemmen. Je niedriger der Wert, desto wirksamer ist also der Wirkstoff.

Wirkungsmechanismus

In virtuellen Studien zeigt Thiamidol Bindungen mit humaner Tyrosinase (hTr) (8). Im aktiven Zentrum eines Homologiemodells von hTr in met-Form bleibt das Di-Kupfer-Zentrum an dem bindenden Oxygen zu erkennen. Angrenzende Aminosäurenreste bilden die Oberfläche einer Bindungstasche. Die innere Oberfläche wird entsprechend ihrer Hydrophobizität von hydrophil (blau) bis hydrophob (braun) farblich sichtbar dargestellt. Es bildet sich ein stark hydrophober Unterteil (primär durch die Seiten von I368, V377 und F347). Die 1-Hydroxygruppe des aromatischen Rings des Thiamidols stellt eine starke Bindung mit dem Di-Kupfer-Zentrum her. Die 3-Hydroxigruppe bildet Wasserstoffbrückenbindungen mit S300 und dem Hauptkarbonyl von M374. Der Thiazolylring wird durch hydrophobe Wechselwirkungen mit unpolaren Seitenketten von Aminosäuren in Position gehalten. Somit interagieren alle funktionellen Gruppen des Thiamidols mit der Tyrosinase, was letztlich die sehr potente Inhibition des Enzyms erklärt.

Fazit

In einer nicht-randomisierten Doppelblindstudie zeigt eine Nachpflege mit einem thiamidolhaltigen Sonnenschutzmittel nach Laserbehandlung von Lentigines einen Vorteil gegenüber gängigen Sonnenschutzprodukten ohne Thiamidol. Die regelmässige Anwendung von thiamidolhaltigem Sonnenschutz kann die ästhetischen Ergebnisse optimieren und wirkt gleichzeitig präventiv gegen neue Lentigines. Die Anwendung ist sicher und kann somit auch für die prophylaktische Daueranwendung empfohlen werden. ▲

Korrespondenzadresse:
Robert Nienstedt
Dr. Rümmelein AG – House of Skin & Laser Medicine
Grütstrasse 55, CH- 8802 Kilchberg
nienstedt@dr-ruemmelein.ch

C. Bettina Rümmelein
Dr. Rümmelein AG – House of Skin & Laser Medicine
Grütstrasse 55, CH- 8802 Kilchberg
b.ruemmelein@dr-ruemmelein.ch

Referenzen:

1. Andersen WK et al.: Histopathology of solar lentigines of the face: a quantitative study. J Am Acad Dermatol. 1997;36(3 Pt 1):444-447.
2. V-NISSG: Informationen zur Verabschiedung zum Bundesgesetz über den Schutz vor Gefährdungen durch nichtionisierende Strahlung und Schall (NISSG) und der dazugehörigen Verordnung (V-NISSG), Bundesamt für Gesundheit, Abteilung Strahlenschutz, Faktenblatt vom 27.2.2019.
3. Tse Y et al.: The removal of cutaneous pigmented lesions with the Q-switched ruby laser and the Q-switched neodymium: yttrium-aluminum-garnet laser. A comparative study. J Dermatol Surg Oncol. 1994 Dec;20(12):795-800.
4. Imhof L et al.: A Prospective Trial Comparing Q-Switched Ruby Laser and a Triple Combination Skin-Lightening Cream in the Treatment of Solar Lentigines. Dermatol Surg. 2016;42(7):853-857.
5. Westerhof W, Kooyers TJ: Hydroquinone and its analogues in dermatology - a potential health risk. J Cosmet Dermatol. 2005;4(2):55-59.
6. Bhattar PA et al.: Exogenous Ochronosis. Indian J Dermatol. 2015;60(6):537-543.
7. Philipp-Dormston WG et al.: Thiamidol containing treatment regimens in facial hyperpigmentation: An international multi-centre approach consisting of a double-blind, controlled, split-face study and of an open-label, real-world study. Int J Cosmet Sci. 2020;42(4):377-387.
8. Mann T et al.: Inhibition of Human Tyrosinase Requires Molecular Motifs Distinctively Different from Mushroom Tyrosinase. J Invest Dermatol. 2018;138(7):1601-1608.