Biologische Therapie bei atopischer Dermatitis

# Dupilumab senkt den Juckreiz und hebt die Lebensqualität

**Dupilumab (Dupixent®) blockiert den Interleukin-(IL-)4-Rezeptor und verhindert dadurch die Weitergabe der Entzündungssignale von IL-4 und IL-13. Klinisch bedeutet dies für Neurodermitispatienten vor allem weniger Juckreiz und dadurch eine wesentlich bessere Lebensqualität.**

Bei vielen chronischen Entzündungserkrankungen wie der Psoriasis ist die Therapie mit entzündungshemmenden Biologika längst etabliert. Auch für die Patienten mit Atopischer Dermatitis (AD) gibt es inzwischen eine Behandlungsmöglichkeit, die spezifisch in die Entzündungskaskade eingreift: Dupilumab ist der erste und bisher einzig zugelassene, vollständig humane monoklonale Antikörper zur Behandlung der mittelschweren bis schweren AD bei Erwachsenen, der für eine systemische Therapie in Betracht kommt (1). Die Wirkung beruht auf einer Blockade der IL-4-Rezeptor-α-Untereinheit und verhindert dadurch die Weitergabe der Signale von IL-4 und IL-13 (2).

## Zwei Drittel haben ein deutlich besseres Hautbild

Prof. Thomas Werfel aus Hannover berichtete von der Langzeitstudie CHRONOS, bei der 740 Patienten mit mittelschwerer oder schwerer AD entweder Dupilumab in Kombination mit topischen Kortikosteroiden (TCS) oder Plazebo plus TCS erhielten (3).
Ergebnis: Ein Grossteil der Patienten erreichte eine mindestens 75-prozentige Verbesserung der Ekzemschwere und -ausdehnung (Eczema Area and Severity Index [EASI] 75) gegenüber dem Ausgangswert. Nach Woche 16 erreichten dies in der Verumgruppe 69 Prozent, in der Plazebogruppe nur 23 Prozent der Patienten (*siehe Abbildung*).

**Anhaltende Ekzemreduktion unter Dupilumab**

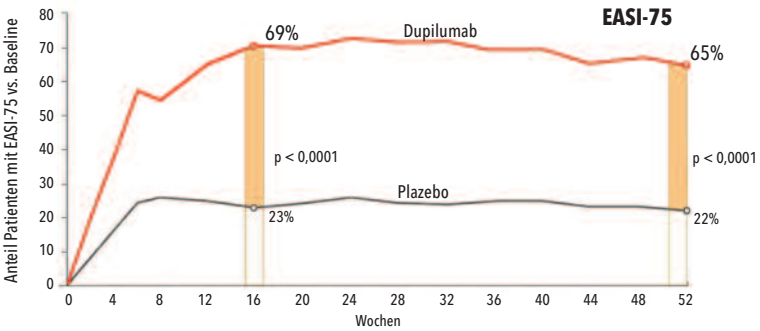


Quelle: modifiziert nach Blauvelt et al. (3)

## Wichtig: Juckreizreduktion

Viel wichtiger als die Ekzemreduktion ist den Patienten aber die Linderung des Juckreizes, wie Werfel aus dem eigenen Klinikalltag weiss. Auch hier konnte Dupilumab helfen: Gemessen anhand der Pruritus-NRS-Reduktion, sank der Juckreiz um mindestens vier NRS-Punkte nach Woche 16 bei 59 Prozent unter Dupilumab, aber nur bei 20 Prozent der mit Plazebo behandelten AD-Patienten (3).
Das machte sich auch bei der Lebensqualität bemerkbar. Signifikant mehr Patienten erreichten eine klinisch relevante Verbesserung (≥ 4 Punkte) des Patient-Oriented Eczema Measure (POEM): nach 16 Wochen Dupilumab-Behandlung 69,4 Prozent versus 25,4 Prozent unter Plazebo. Im Daily Life Quality Index (DLQI) erreichten in der Dupilumab-Gruppe 68,8 Prozent einen verbesserten Zielwert, jedoch nur 29 Prozent in der Plazebogruppe. (3)
Diese guten Ergebnisse führten zur Zulassung von Dupilumab zur Behandlung von mittelschwerer bis schwerer AD bei erwachsenen Patienten, die für eine systemische Therapie in Betracht kommen. Die Dosierung beträgt 600 mg initial mit zwei Subkutaninjektionen à 300 mg, gefolgt von 300 mg s.c. alle zwei Wochen. (1) Als topische Begleitbehandlung zu Dupilumab können durchaus Kortikosteroide angewendet werden. Bei topischen Calcineurininhibitoren sollte sich jedoch die Behandlung auf Problemzonen wie Gesicht, Hals oder Intertrigines beschränken.

## Impfen unter Dupilumab

Beim Einsatz von Immunologika wird häufig befürchtet, dass aufgrund des iatrogen eingeschränkten Immunsystems Impfungen nicht oder nicht ausreichend wirken. Dem ist bei Anwendung von Dupilumab aber offenbar nicht so, wie Werfel anhand einer plazebokontrollierten Studie mit 178 AD-Patienten belegte. In dieser Studie wurde die Impfantwort auf Tetanustoxoid und Meningokokkenpolysaccharid von AD-Patienten und Kontrollpersonen verglichen. Dabei ergab sich eine gute serologische Impfantwort von über 80 Prozent in beiden Gruppen (4). Gemäss der Fachinformation können mit Dupilumab behandelte

## Wieder voller Schopf bei Alopecia totalis

**Die immunologische Therapie mit Dupilumab kann offenbar auch überraschende angenehme Nebeneffekte hervorbringen. Prof. Dr. Thomas Werfel (Hannover) berichtete über zwei Patienten, die an mit atopischer Dermatitis und einer Alopecia areata totalis litten. Sie erhielten Dupilumab in der Standarddosierung von 600 mg initial mit zwei subkutanen Injektionen à 300 mg, gefolgt von 300 mg s.c. alle zwei Wochen. Schon kurz nach Beginn der Dupilumab-Therapie verschwanden die Hautläsionen und die Haare wuchsen wieder. Nach einigen Monaten hatten beide Patienten wieder einen vollen, lockigen Haarschopf.**

Angelika Ramm-Fischer

Referenzen:
Smogorzewski J et al.: Remission of alopecia universalis in a patient with atopic dermatitis treated with dupilumab. JAAD Case Reports 2019; 5(2): 116–117.
Alniemi DT et al.: Dupilumab treatment for atopic dermatitis leading to unexpected treatment for alopecia universalis. JAAD Case Reports 2019; 5(2): 111–112.

Quelle: Vortrag «Atopische Dermatitis» von Prof. Thomas Werfel beim Allergo Update, 8. bis 9. März 2019 in Berlin.

Patienten gleichzeitig inaktivierte oder Totimpfstoffe erhalten (1), so Werfel weiter.

### Nebenwirkung Konjunktivitis

Auch wenn Dupilumab gut vertragen wird, kann sich unter der Therapie mit Dupilumab eine Konjunktivitis entwickeln. Diese Form der Bindehautentzündung mit Hyperämie, Teleangiektasie und limbaler Akzentuierung ist nicht mit der typischerweise bei AD oder bei Allergien auftretenden Konjunktivitis gleichzusetzen (5). Der Pathomechanismus der Dupilumab-Konjunktivitis ist noch nicht geklärt.

In der Analyse einer Fallserie mit AD-Patienten, die unter Dupilumab eine Konjunktivitis entwickelt hatten, stellte sich heraus, dass diese Konjunktivitis vor allem bei den Patienten auftrat, die zu Beginn der Dupilumab-Therapie eine besonders schwere AD (EASI über 35), einen langen Krankheitsverlauf über Jahrzehnte hatten oder schon älter als 40 Jahre waren (6).

Aber gegen diese Konjunktivitis lässt sich durchaus etwas tun. Wie Werfel erläuterte, sollten das Auge feucht und der Lidrand sauber gehalten werden. Kurzfristig können nach Ausschluss infektiöser Ursachen (Augenarzt-Konsil) topische, kortikoidhaltige Augentropfen verwendet werden (7).

### Kein erhöhtes Risiko für Eczema herpeticatum

Ausser der Konjunktivitis zählt Werfel auch die Lokalreaktionen an der Einstichstelle zu den relevanten Nebenwirkungen. Ein oraler Herpes gilt laut Fachinformation als häufige Nebenwirkung, jedoch weisen Studiendaten darauf hin, dass unter Dupilumab kein erhöhtes Risiko für Eczema herpeticatum besteht. Im Gegenteil: Unter Dupilumab kommt es bei den AD-Patienten seltener zu Hautinfektionen und Herpesekzem. Eine Metaanalyse aus acht Studien mit 2706 AD-Patienten ergab ein nur etwa halb so grosses Risiko für Hautinfektionen wie sonst bei AD-Patienten üblich (Odds-Ratio [OR]: 0,54; 95%-Konfidenzintervall [KI]: 0,42–0,70). Bei den gefürchteten, durch Herpessimplex-Viren ausgelösten Ekzemen war die Risikoreduktion mit mehr als 60 Prozent noch ausgeprägter (OR: 0,34; 95%-KI: 0,14–0,84) (8). ▲

**Angelika Ramm-Fischer**

Referenzen:
1. Sanofi-Aventis Deutschland GmbH Dupixent® (Dupilumab) Fachinformation. Stand September 2018.
2. Simpson EL et al.: Two Phase 3 Trials of Dupilumab versus Placebo in Atopic Dermatitis. N Engl J Med 2016; 375(24): 2335–2348.
3. Blauvelt A et al.: Long-term management of moderate-to-severe atopic dermatitis with dupilumab and concomitant topical corticosteroids (LIBERTY AD CHRONOS): a 1-year, randomised, double-blinded, placebo-controlled, phase 3 trial. Lancet 2017; 389: 2287–2303.
4. Blauvelt A et al.: Dupilumab does not affect correlates of vaccine-induced immunity: A randomized, placebo-controlled trial in adults with moderate-to-severe atopic dermatitis. Journal of the American Academy of Dermatology 2019, 80(1): 158–167.
5. Wollenberg A et al.: Conjunctivitis occurring in atopic dermatitis patients treated with dupilumab-clinical characteristics and treatment,. The Journal of Allergy and Clinical Immunology: In Practice 2018; 6(5): 1778–1780.
6. Treister AD et al.: Risk Factors for Dupilumab-Associated Conjunctivitis in Patients With Atopic Dermatitis. JAMA Dermatol 2018; 154(10): 1208–1211.
7. Wohlrab J et al.: Interdisziplinäre Handlungsempfehlung bei Dupilumab-assoziierten entzündlichen Augenerkrankungen. Hautarzt 2019; 70(1): 64–67
8. Fleming P et al.: Risk of infection in patients with atopic dermatitis treated with dupilumab: A meta-analysis of randomized controlled trials. Journal of the American Academy of Dermatology 2018; 78(1): 62–69.

Quelle: Vortrag «Atopische Dermatitis» von Prof. Thomas Werfel beim Allergo Update, 8. bis 9. März 2019 in Berlin.

Linktipp:

## Checkliste zur Indikation von Systemtherapien

Eine kurze Checkliste zur schnellen Orientierung, ob bei einem Patienten mit atopischer Dermatitis die Indikation für eine Systemtherapie gegeben ist, gibt es neben vielen weiteren Materialien auf der Seite Teledermatologikum, einer Teledermatologie-Plattform der deutschsprachigen Länder, zum Download:

https://www.teledermatologikum.de/wp-content/uploads/AtopiTool-Checkliste-AM-Therapie-Neurodermitis.pdf