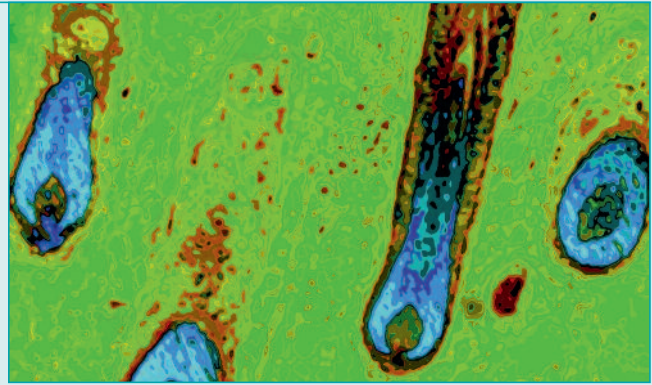


DERMATOLOGIE + ÄSTHETISCHE MEDIZIN

19. Jahrgang ▲ Nr. 5 ▲ November 2018

**SCHWERPUNKTE: KINDERDERMATOLOGIE,
BERICHTE VOM SGD V 2018**



© Anne Kerber

Titelbild: HistoPopArt

KONGRESSBERICHTE

- 4 Bakterielle und virale Hautinfektionen im Kindesalter
Impetigo contagiosa und Hand-Fuss-Mund-Krankheit im Fokus
- 8 Wanzen, Milben, Läuse, Flöhe
Ranking der Quälgeister in und auf der Haut
- 11 Weiterentwicklung bei den Fixkombinationen
Aktuelles zur topischen Aknetherapie
- 12 Infantile Hämangiome
Aktueller Stand der Therapiemöglichkeiten
- 13 Gefässneubildungen – eine Domäne der Laserbehandlung
Welcher Laser bei welcher Gefässanomalie?
- 16 Hidradenitis suppurativa
Zu wenig beachtete schwere Erkrankung
- 18 Atopische Dermatitis
Neues zur Pathogenese und Therapie
- 21 IL-23-Blockade bei Psoriasis
Erster Vertreter einer neuen Klasse von Biologika
- 22 Jubiläumsrede an der 100. Jahresversammlung der SGD V
Erstbeschreibungen dermatologischer Krankheitsbilder
- 24 Pruritus bei Psoriasis
Juckreizlinderung durch systemische Psoriasismedikamente
- 32 Fortgeschrittener und metastasierter heller Hautkrebs
Immuntherapie verdrängt Chemotherapie
- 34 Kutane Mastozytose
Rotbraune Flecken und verwirrlige Symptome
- 35 Mastzellaktivierungssyndrom
Medienhype oder seriöse Medizin?

FORTBILDUNG

- 5 Differenzialdiagnose der analen Bläschen und Papeln
Gruppierte Bläschen im Analbereich – was steckt dahinter?
Von Susanne Gleissner
- 26 **Dermatosen der Intertrigines**
Nach einem Vortrag von Marguerite Krasovec Rahmann anlässlich den Zürcher Dermatologenfortbildungstage im Juni



28 SGML19 Laser & Procedures Zurich



29 Der interessante Fall Palmoplantare Pustulose

FOTOQUIZ

37 Fotos aus der Dermatologiepraxis Wie lautet Ihre Diagnose? Von Marguerite Krasovec Rahmann

PHARMA NEWS

39 Auch die zweite Head-to-Head-Studie bei mittelschwerer bis schwerer Plaque-Psoriasis zeigt: Cosentyx® ist Ustekinumab klar überlegen

PHARMA NEWS

41 Protopic® – Für langfristige Kontrolle bei atopischer Dermatitis