Mohs-Chirurgie

Optimale Radikalität und Ästhetik in der Behandlung von Hauttumoren

Das wichtigste Anliegen in der dermatologischen Tumorchirurgie ist die vollständige Entfernung des Tumors, um den Patienten ein rezidivfreies Überleben zu sichern. Die Erhaltung der Funktion sowie ein ästhetisch ansprechendes Operationsresultat sind weitere wichtige Ziele bei der chirurgischen Entfernung von Tumoren. Die schnittrandkontrollierte Chirurgie, insbesondere die klassische Mohs-Chirurgie, hilft dem Dermatochirurgen wesentlich, diese Ziele zu erreichen. Durch lückenlose Schnittrandkontrolle des exzidierten Tumors kann eine wesentlich tiefere Rezidivrate erzielt werden als mittels herkömmlicher Exzision. Zudem ermöglicht die Mohs-Chirurgie – insbesondere bei klinisch schlecht abgrenzbaren Tumoren oder bei solchen mit histologisch infiltrativem Wachstumsmuster – die Tumorentfernung mit kleinerem Sicherheitsabstand. Dadurch kann oft ein besseres funktionelles und ästhetisches Resultat erzielt werden.

SEVERIN LÄUCHLI

Severin Läuchli

Epitheliale Hauttumoren, insbesondere das Basalzellkarzinom und das spinozelluläre Karzinom, sind die häufigsten malignen Tumoren überhaupt und machen einen grossen Teil der dermatologischen Operationen aus. Da Basalzellkarzinome aber nie metastasieren, können die Patienten durch eine vollständige Exzision dieser Tumoren geheilt werden. Randbildende Tumoranteile im Exzisat führen jedoch in den meisten Fällen zu einem Rezidiv. Beim spinozellulären Karzinom kann eine unvollständige Tumorexzision zudem das besonders an «High-risk-Lokalisationen» nicht unerhebliche Metastasierungsrisiko erhöhen. Für eine totale Exzision werden in der Literatur je nach Tumortyp unterschiedliche Sicherheitsabstände empfohlen. Ein noduläres Basalzellkarzinom soll mit einem Sicherheitsabstand von 4 mm exzidiert werden. Damit können Rezidivraten von weniger als 5 Prozent erzielt werden. Tumoren mit infiltrativem Wachstumsmuster wie etwa das szirrhöse Basalzellkarzinom benötigen allerdings für eine ebenso tiefe Rezidivrate einen Sicherheitsabstand von 13 bis 15 mm. Bei einem Sicherheitsabstand von nur 5 mm kann beim szirrhösen Basalzellkarzinom eine Heilungsrate von lediglich 82 Prozent erzielt werden. Auch beim spinozellulären Karzinom werden Sicherheitsabstände von mehr als 5 mm gefordert.

Neben diesen infiltrativ wachsenden Tumoren bereiten auch die klinisch schlecht abgrenzbaren Tumoren dem Dermatochirurgen oftmals Schwierigkeiten. Dasselbe gilt für Tumoren an Lokalisationen, wo der entstehende Defekt mit einer komplexen Rekon-

Abbildung 1: Die schüsselförmige Exzisionstechnik bei der Mohs-Chirurgie erlaubt die Einbettung des Präparates, sodass der gesamte Schnittrand histologisch untersucht werden kann.

Tabelle:

Indikation für Mohs-Chirurgie bei epithelialen Tumoren

- Tumoren mit infiltrativem Wachstumsmuster (szirrhöse oder mikronoduläre Basalzellkarzinome, perineurale Infiltration)
- Rezidivtumoren
- High-risk-Tumoren (Lokalisation in H-Zone, entdifferenziertes spinozelluläres Karzinom)
- Klinisch schlecht abgrenzbare Tumoren
- Tumoren an anatomisch schwieriger Lokalisation, an der ein minimaler Sicherheitsabstand vorteilhaft ist (Nase, Augenlider, Ohren)
- Tumoren, bei denen der Exzisionsdefekt eine Rekonstruktion mit Lappenplastik erfordert
- Patientenfaktoren: z.B. Immunsuppression

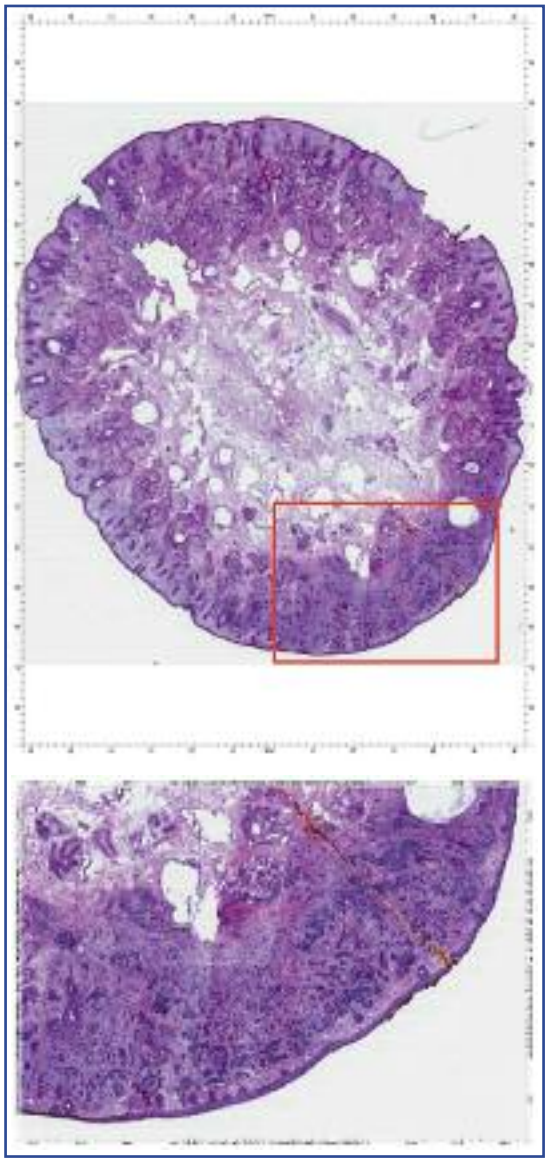

Abbildung 2: Durch die histologische Aufarbeitungstechnik der Mohs-Chirurgie kann der gesamte Schnittrand untersucht werden. Randbildender Resttumor kann durch den Chirurgen gut dreidimensional lokalisiert werden.

struktion wie einer Lappenplastik verschlossen werden muss. Durch schnittrandkontrollierte Exzision können die Rezidivraten bei deutlich kleinerem Sicherheitsabstand bei primären Basalzellkarzinomen auf 1 bis 2 Prozent gesenkt werden. Auch bei szirrhösen und rezidivierenden Basalzellkarzinomen sowie bei spinozellulären Karzinomen lassen sich deutlich reduzierte Rezidivraten erzielen.

Vollständige Schnittrandkontrolle

Bei der konventionellen Aufarbeitung von histologischen Präparaten epithelialer Tumoren im Paraffinschnitt und auch bei der konventionellen Gefrierschnitttechnik werden mehrere Querschnitte des Exzisates mikroskopisch beurteilt («Brotlaib-Technik»). Dadurch kann die Totalität der Exzision streng genommen nur in diesen einzelnen Querschnitten beurteilt werden. Es wird nur etwa 1 Prozent des Schnittrands untersucht. Da Tumoren nicht immer einem geometrisch regelmässigen Wachstumsmuster folgen, können dadurch einzelne Tumorausläufer, die zwischen zwei untersuchten Querschnitten den Rand des Präparates erreichen, verpasst werden. Dies dürfte einer der Hauptgründe für die relativ hohen Rezidivraten nach konventioneller Exzision epithelialer Tumoren sein. Bei der schnittrandkontrollierten Chirurgie werden die Exzisate so eingebettet, dass der gesamte Schnittrand zu 100 Prozent von allen Seiten her untersucht werden kann. Dadurch erhöht sich einerseits die Sicherheit der vollständigen Tumorentfernung, und anderseits werden die üblicherweise in der Tumorchirurgie geforderten Sicherheitsabstände hinfällig. Für die vollständige Schnittrandkontrolle gibt es verschiedene histologische Verfahren.

Klassische Mohs-Chirurgie

Dieses Verfahren wurde 1941 von Frederic E. Mohs erstmals beschrieben. Allerdings wandte er eine Technik an, die heute kaum mehr praktiziert wird. Er fixierte die Tumoren vor der Exzision mit Zinkpaste in vivo, was die histologische Untersuchung unmittelbar nach der Exzision erlaubte. Das heute gebräuchliche Verfahren mit Gefrierschnitten wurde 1970 von Tromovic beschrieben und ist in den Vereinigten Staaten das Standardverfahren für die Behandlung eines Grossteils der epithelialen Tumoren. Der Tumor wird dabei mit knappem Sicherheitsabstand schüsselförmig exzidiert. Das Exzisat kann dann auf dem Objektträger so flachgedrückt werden, dass der gesamte seitliche Schnittrand und die Basis auf einem Schnitt angeschaut werden können. Diese Präparate werden im Gefrierschnitt-Verfahren aufbereitet. Mit einem geübten Histologielaboranten kann der Dermatochirurg schon wenige Minuten nach der Exzision das Präparat in guter Qualität selber beurteilen und allfällige Tumorreste exakt lokalisieren.

Patientenkomfort

Neben der grösstmöglichen Sicherheit, den Tumor bei minimalem Sicherheitsabstand vollständig exzidiert zu haben, bieten die schnittrandkontrollierten Verfahren auch einen grossen Patientenkomfort. Insbesondere bei der klassischen Mohs-Chirurgie können die Tumorexzision, die Sicherstellung der Totalität der Exzision sowie die Defektrekonstruktion an ein und demselben Tag erfolgen. Provisorische Defektdeckungen oder lange Hospitalisationen können so oft vermieden werden. Auch aufwendige Operationen und nachträgliche Nachexzisionen können bei

Abbildung 3: Defektrekonstruktion mittels «bilobed flap» nach Exzision eines Basalzellkarzinoms mit Mohs-Chirurgie.

dieser Methode vermieden werden. Dies ist insbesondere dann wichtig, wenn Exzisionsdefekte mittels Lappenplastiken verschlossen werden. Finden sich nämlich nach Deckung durch eine Lappenplastik noch randbildende Tumoranteile im Exzisat, kann oft aufgrund der Gewebeverschiebung durch die Lappenplastik nicht mehr genau rekonstruiert werden, wo der Resttumor exakt liegt, sodass eine sinnvolle Nachexzision nicht mehr durchgeführt werden kann. Ein weiterer grosser Vorteil dieser Methode ist, dass die Histopathologie durch den Chirurgen selbst beurteilt wird. Dies ist insofern sinnvoll, als die Beurteilung der Gefrierschnitte mit tangentialem Anschnitt einige Spezialkenntnisse und Routine voraussetzt, die sich der Mohs-Chirurg leichter aneignet. Zudem gestaltet dies die Abläufe schneller. Für den Chirurgen ist die Nachexzision um einiges einfacher und präziser auszuführen, wenn er selber ein dreidimensionales Bild von der Ausdehnung und der Lokalisation des Resttumors gewonnen hat.

Verschiedene Verfahren

Neben der klassischen Mohs-Chirurgie, die für den Patienten den grösstmöglichen Komfort und bei vielen Tumoren die besten Resultate liefert, hat auch die in Europa häufig praktizierte Methode der Schnittrandkontrolle am Paraffinschnitt des Präparates, das nach «Tübinger Torte» aufgearbeitet wurde («slow Mohs»), verschiedene Vorzüge. Dabei wird vom Exzisat der gesamte Schnittrand abgetrennt und flach eingebettet sowie die Basis des Präparates separat eingebettet. Das Präparat wird anschliessend in Formalin fixiert und kann 1 bis 2 Tage später als Paraffinschnitt untersucht werden. Der Dermatopathologe kann dem Chirurgen aufgrund dieser lückenlosen Schnittrandkontrolle genau angeben, in welchen Randabschnitten noch Tumorreste vorhanden sind und wo somit eine weitere Exzision vorgenommen werden muss. Dieses Verfahren lässt sich besser in den Routineablauf von kleineren Kliniken einbinden, die kein dermatohistopatholgisches Labor in unmittelbarer Nähe des Operationssaals zur Verfügung haben. Zudem ist die Beurteilung der Paraffinschnitte bei sehr grossen Tumoren und für einige Tumorarten einfacher und zuverlässiger durchführbar. So wird etwa die Exzision des Lentigo-maligna-Melanoms oder des Dermatofibrosarcoma protuberans bei uns normalerweise mit dieser Methode durchgeführt.

Weitere Tumorarten

Während beim malignen Melanom die Nachexzision des Tumors mit einem Sicherheitsabstand von 1 bis 2 cm je nach Tumorstadium zur Standardbehandlung gehört, sind für einige Typen des Melanoms, insbesondere das Lentigo-maligna-Melanom im Gesicht, schnittrandkontrollierte Verfahren zu bevorzugen. An dieser Lokalisation ist es oft von Vorteil, wenn lediglich ein kleinstmöglicher Sicherheitsabstand gewählt werden kann, da sonst aufwendige Rekonstruktionen erfolgen müssen. Zudem sind die oberflächlichen Melanome an dieser Lokalisation oftmals nicht scharf begrenzt, und eine Nachexzision mit fixem Sicherheitsabstand über die klinisch erkennbaren Grenzen des Tumors zeigt gelegentlich immer noch Melanomzellen im seitlichen Schnittrand. Aufgrund der besseren Beurteilbarkeit in den Paraffinschnitten

sowie der grösseren Auswahl an Spezialfärbungen und Immunhistochemie wird für diesen Tumor aber im Allgemeinen das «Slow-Mohs-Verfahren» gewählt.

Grosse Vorteile bringt die schnittrandkontrollierte Chirurgie für die Exzision des Dermatofibrosarcoma protuberans. Dieser Tumor metastasiert nicht, wächst aber lokal extrem infiltrativ. So können sich einzelne Tumorzellstränge um mehrere Zentimeter über den sichtbaren Teil des Tumors hinaus ausdehnen. Selbst bei einer Exzision mit 2 cm Sicherheitsabstand bilden sich Rezidive in bis zu 49 Prozent der Fälle. Durch die schnittrandkontrollierte Chirurgie können primär kleinere Sicherheitsabstände von zirka 1 cm gewählt werden. Danach können gezielte Nachexzisionen erfolgen, falls entsprechende Ausläufer des Tumors entdeckt werden. Aufgrund der besseren Beurteilbarkeit und der Möglichkeit von Spezialfärbungen im Paraffinschnitt wird auch hier eher die «Slow-Mohs-Technik» gewählt.

Ausbildung

Während die Mohs-Chirurgie in den Vereinigten Staaten sehr verbreitet ist und in zahlreichen gut strukturierten Fellowship-Programmen gelehrt wird, wird sie in der Schweiz nur an den dermatologischen Universitätskliniken sowie einigen wenigen ausgewählten spezialisierten dermatologischen Praxen angeboten. Aufgrund der hohen Komplexität der Kooperation zwischen anspruchsvoller Dermatochirurgie und spezieller Dermatohistopathologie ist eine relativ aufwendige Infrastruktur mit Zusammenspiel von Operationssaal und histopathologischem Labor erforderlich. Notwendig ist auch eine solide dermatologische Ausbildung der ausführenden Chirurgen. Da in Europa bis heute keine fixen Fellowship-Programme für Mohs-Chirurgen existieren, hat die Europäische Gesellschaft für Mikrographische Chirurgie (ESMS) mit Sitz in Zürich Kriterien für die Anerkennung von Mohs-Chirurgen festgelegt. Diese umfassen unter anderem die Durchführung von über 100 von einem Mohs-Trainer supervidierten Fällen sowie eine adäquate Ausbildung in Dermatohistopathologie. Auch die Schweizerische Gesellschaft für Mohs-Chirurgie hält sich an diese Vorgaben. Dass diese Methode, die den Patienten einen grossen Gewinn hinsichtlich onkologischer Sicherheit und ästhetischer Zufriedenheit bringt, ausschliesslich von gut ausgebildeten Ärzten durchgeführt wird, die Mitglied einer dieser Gesellschaften sind, liegt letztlich ganz im Interesse der Patienten. ▲

Korrespondenzadresse:
Dr. med. Severin Läuchli
Leiter Dermatochirurgie
Dermatologische Klinik
UniversitätsSpital Zürich
8091 Zürich
E-Mail: severin.laeuchli@usz.ch

Interessenkonflikte: keine