



# ABC der Wundheilung

## TEIL 1: VENÖSE UND ARTERIELLE UNTERSCHENKELGESCHWÜRE

**Unterschenkelgeschwüre sind besonders im Alter sehr häufig und verursachen enorme Kosten. Aufgrund ihrer sehr unterschiedlichen Genese und Rezidivfreudigkeit stellen sie für die Behandelnden eine therapeutische Herausforderung dar. Mit diesem Beitrag startet [medicos] eine mehrteilige Übersicht zum Thema «ABC of wound healing», basierend auf zwölf Veröffentlichungen im BMJ, die auch als Buch erscheinen werden.**

**D**ie häufigste Ursache von Unterschenkelgeschwüren ist die chronische venöse Insuffizienz. Gegen 10 Prozent der Europäer und Nordamerikaner entwickeln eine Venenklappeninsuffizienz. Bei 0,2 Prozent entsteht ein Ulcus cruris venöser Genese. Nicht selten weisen Patienten eine kombinierte arteriell-venöse Gefässerkrankung auf.

### Ursache venöser Unterschenkelgeschwüre

Fast die Hälfte der venösen Ulzera ist auf eine Insuffizienz der oberflächlichen Venen und/oder eine Inkompetenz der Perforansvenen zurückzuführen. Der Anteil der multi-

Tabelle 1:

### Häufigste Risikofaktoren für die Entstehung venöser Ulzera

- Varizen
- tiefe Beinvenenthrombosen
- chronisch venöse Insuffizienz
- verminderte Muskelpumpfunktion
- arteriovenöse Fisteln
- Übergewicht
- Unterschenkelfraktur

faktoriellen Ulzera ist gross. Alle Ursachen, die zu tiefen Venenthrombosen führen, gehäuftes familiäres Auftreten von Varizen oder vorgängige Traumen können Ulzera begünstigen. In *Tabelle 1* sind die häufigsten Risikofaktoren aufgelistet, auf welche über 70 Prozent der chronischen Unterschenkelgeschwüre zurückzuführen sind.

### Klinisches Bild des venösen Ulkus

Die klassische Prädilektionsstelle venöser Ulzera ist der Knöchelbereich. Der Wundgrund ist neben Granulationsgewebe meist von fibrinösen Belägen bedeckt, der Wundrand ist charakteristischerweise unregelmässig mit leicht ansteigenden Kanten. Weitere Vorboten einer chronischen Insuffizienz sind meist gegen Abend vermehrt auftretende Ödeme, Pigmentverschiebungen, Lipodermatosklerose und Atrophie blanche sowie ein venöses Stauungsekzem mit Rötung, Schuppung und Juckreiz.

### Therapie venöser Ulzera

Hauptpfeiler der Behandlung der chronischen Insuffizienz ist die Kompressionstherapie mittels Strümpfen und Verbänden.

Dabei stehen verschiedene Verbandsysteme zur Verfügung, wie elastische Ein- und Mehrlagenverbandsysteme, Kurzzugbinden und elastische Strümpfe. Der Druck muss abgestuft appliziert werden, die höchsten Druckwerte (etwa 40 mmHg) werden im Knöchelbereich gemessen, tiefere Werte (18 mmHg) unterhalb des Kniegelenks. Dadurch wird der hydrostatische Druck in der Extremität erhöht und derjenige in den oberflächlichen Venen gesenkt. Eine der wichtigsten Massnahmen zur Beschleunigung des Heilungsprozesses chronischer Wunden ist das sorgfältige Débridement, das auch der Hausarzt durchführen kann. Zur Verhinderung von Rezidiven muss die venöse Grunderkrankung behoben werden. Wenn die klassischen Behandlungsmethoden versagen, ist eine chirurgische Deckung durch Spalthaut-Transplantation sinnvoll.

Oft sind chronische Wunden durch Staph. aureus, Pseudomonas aeruginosa oder beta-hämolisierende Streptokokken infiziert. Bis zum Vorliegen des Antibiotogramms sollte zu Beginn mit Breitspektrum-Penicillin, Makrolid- oder Chinolon-Antibiotikum behandelt werden, um danach die bakterielle Besiedelung gezielt zu bekämpfen. Topische Antibiotika sollten nicht eingesetzt werden, da diese zu einer Resistenzentwicklung oder Kontaktdermatitis führen können. Ist ein Ulkus mit einem Stauungsekzem assoziiert, sollten stadiengerecht ein topisches Kortikosteroid und ein geeignetes Emolliens eingesetzt werden (siehe *Abbildung*). Bei einer Sekundärinfektion ist eine systemische Antibiotikatherapie erforderlich.

Wie lässt sich ein Rezidiv verhindern? Hilfreich sind Massnahmen wie das Tragen von Kompressionsstrümpfen und eine konsequente Hautpflege. Zudem sollte der Patient die Beine beim Sitzen möglichst hochlagern, die Wadenmuskulatur trainieren und auf eine gesunde Ernährung achten.

### Ursache arterieller Ulzera

Arterielle Beingeschwüre entstehen infolge einer verminderten arteriellen Durchblutung der unteren Extremitäten.

Tabelle 2:

### Häufigste Ursachen eines arteriellen Ulkus

- Atherosklerose
- Diabetes
- Thromboangiitis
- Vaskulitis
- Pyoderma gangraenosum
- Thalassämie
- Sichelzellanämie

Eine Atherosklerose der mittelgrossen und grossen Arterien ist die häufigste Ursache. Diese und weitere in der *Tabelle 2* aufgeführte Ursachen können die Bildung eines Atheroms begünstigen. Wenn zusätzlich eine Hypertonie vorliegt, wird die Intimaschicht der Arterien geschädigt und das arterielle System somit weiter beeinträchtigt. Mit zunehmender Minderdurchblutung kommt es zur Gewebshypoxie und Gewebsschädigung. Thrombotische und atheroembolische Episoden können die Gewebsschädigung und Ulkusetstehung zusätzlich fördern. Oft sind auch scheinbar harmlose Traumen und Druckstellen Auslöser eines arteriellen Ulkus.

Rauchen, Hyperlipidämie, Hypertonie, Diabetes, Übergewicht und Bewegungsarmut sowie kardiovaskuläre Probleme (Myokardinfarkt, Angina pectoris, Apoplexie, Claudicatio intermittens usw.) zählen zu den Risikofaktoren für eine periphere arterielle Verschlusskrankheit (pAVK), die häufig bei Männern über 45 und Frauen über 55 vorkommt.

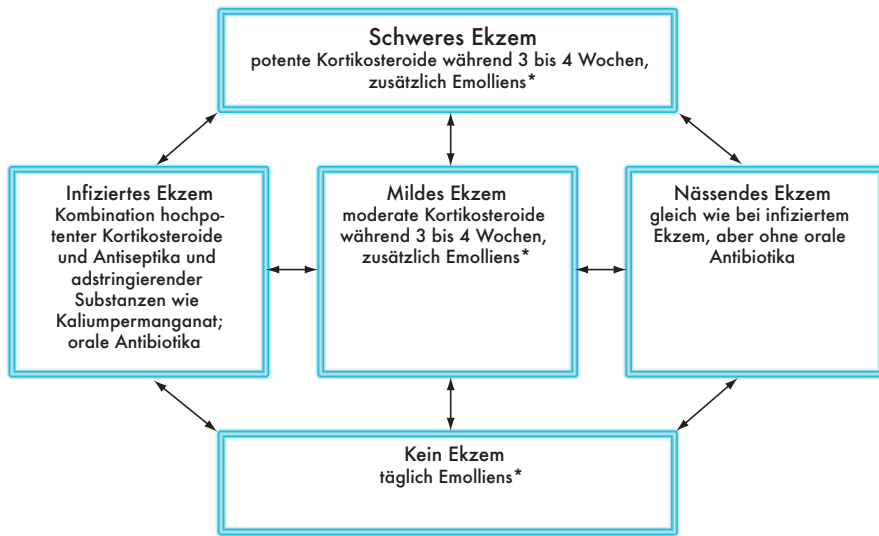
### Klinisches Bild des arteriellen Ulkus

Arterielle Geschwüre treten typischerweise an den Zehen, Fersen und an Knochenvorsprüngen des Fusses auf und präsentieren sich wie «ausgestanzt», mit klar begrenzten Wundrändern und blassem, oft nekrotischem Ulkusgrund ohne Granulationsgewebe. Die umgebende Haut ist meist

Tabelle 3:

### Unterschiede zwischen venösem und arteriellem Ulkus

	venös	arteriell
Ursache	Varizen, tiefe Beinvenenthrombosen venöse Insuffizienz	periphere arterielle Verschlusskrankheit intermittierende Claudicatio und/oder Ruheschmerz
Lokalisation	Knöchelbereich	Zehen, Fuss, Fersen
Wundrand	unregelmässig	«ausgestanzt»
Wundbett	meist Fibrinbeläge	meist variierende Menge Fibrin und Nekrosen
Exsudatmenge	meist gross	meist wenig
Schmerz	gering, ausser bei Ödem oder Infektion	gross, sogar ohne Infektion
Ödem	meist mit Unterschenkelödem assoziiert	Ödem nicht üblich
assoziiert mit	venösem Ekzem, Athrophie blanche, Lipodermatosklerose, Hämosiderose	throphischer Veränderung, Gangrän
Therapie	Kompressionstherapie als Standard	chirurgische Behebung der arteriellen Insuffizienz, Medikamente limitiert



\* Cremelotion, flüssiges und weisses Weichparaffin (50/50)

Abbildung: Guidelines für das Management verschiedener venöser Ekzeme (Pfeile zeigen mögliche Veränderungsrichtungen eines Ekzemes an).

kühl, haarlos, dünn, spröde und glänzend, mit dunklem Erythem. Die Zehennägel sind verdickt, undurchsichtig und lösen sich manchmal ab. An den Extremitäten kann eine Gangrän vorliegen. Die Ulzera sind von Schmerzen begleitet, seien es Ruheschmerz oder Schmerzen, die distal des verlegten Gebietes beginnen und sich mit fortschreitender Ischämie proximal ausbreiten. Oft ist auch das Geschwür selbst schmerzhaft.

Bei der Inspektion ist der Puls der Arteria dorsalis pedis und der Arteria tibialis posterior oft schwach oder gar nicht tastbar. In den proximalen Beinarterien lassen sich als Zeichen einer Atherosklerose manchmal Gefäßgeräusche auskultieren. Eine um 10 bis 15 Sekunden verzögerte Rückkehr des Kapillarblutes nach einminütigem Hochheben des

ischämischen Beins bis zu 45 Grad (Buerger-Test) weist auf einen Gefäßdefekt hin. Der Knöchel-Arm-Index ist hilfreich beim Identifizieren einer pAVK, wenn die Gefäße zum Beispiel durch Verkalkung (bei Diabetes) nicht zusammengedrückt werden können. Eine Duplex-Sonografie gibt zum Beispiel Aufschluss über Arterienverschlüsse, Stenosen und Bereiche mit diffusen und kontinuierlichen atheromatösen Veränderungen. Die Angiografie ist als präoperative Untersuchungsmethode dazu geeignet, das Gefäßsystem der unteren Extremität direkt zu beurteilen.

### Behandlung des arteriellen Ulkus

Um den Heilungsprozess der Geschwüre zu fördern, muss der periphere Blutfluss gesteigert werden. Bei diffusen Gefässerkrankungen kann dies durch Wiederherstellungschirurgie erreicht werden. Bei Stenosen ist eine Angioplastie indiziert. Operatives Vorgehen ist bei nicht heilendem Ulkus, Gangrän, Ruheschmerz und progredienter Claudicatio gegeben.

Auf das Rauchen sollte verzichtet werden. Eine allfällige Hypertonie, Hyperlipidämie oder ein Diabetes sollten optimal eingestellt werden. Das Schlafen mit erhöhtem Oberkörper kann Linderung verschaffen. Die Patienten sollten eine einfache zu handhabende Fuss- und Beinpflege erhalten und diese konsequent befolgen. Gehen ist hilfreich. Eine Infektion kann das Geschwür schnell verschlimmern, sodass eine systemische Antibiotikatherapie angezeigt ist. Patienten mit Ruheschmerz, fortschreitender Claudicatio oder beidem sowie mit nicht heilendem Ulkus sollten an den Gefäßchirurgen überwiesen werden. Bis zur Operation kann eine Analgesie mit Opioiden erforderlich sein. Ein Débridement ist kontraindiziert, da es die Ischämie verstärken und das Ulkus vergrößern kann. Die Wahl der Wundauflage richtet sich nach dem Erscheinungsbild des Geschwürs. Vasokonstriktive Medikamente wie nichtselektive Betablocker sind zu vermeiden.

### Venös-arterielle Ulzera

Recht häufig leiden Patienten an einer Kombination von venösen und arteriellen Gefässerkrankungen, die zu Ulzera-Mischformen führen. Tabelle 3 vergleicht venöse und arterielle Ulzera. Wichtig ist es in solchen Fällen, nur eine sanfte Kompressionstherapie durchzuführen oder auf eine solche ganz zu verzichten.

Gisela Stauber und Regula Patscheider

Literatur:

Joseph E. Grey et al.: ABC of wound healing. Venous and arterial leg ulcers, British Medical Journal 2006; 332: 347–350.

### Patientenguidelines zum Schutz der Unterschenkel und Füße:

- täglich Füße auf Hautrisse, Blasen, Ödeme, Rötung usw. untersuchen
- Symptome beobachten: Verkürzung der möglichen Gehstrecke? Schmerzen beim Ruhen oder nachts? Veränderung der Hautfarbe?
- Feuchthalten der Haut mit geeignetem Pflegemittel
- Barfussgehen unterlassen
- Kontrolle des Schuhwerks: Sitzen die Schuhe richtig oder sind Druckpunkte vorhanden?
- Schuhe vor dem Anziehen auf Fremdgegenstände wie Steinchen überprüfen usw.
- Vermeidung offener Sandalen oder spitz verlaufender Schuhe
- Rauchen unterlassen
- regelmässig Übungen durchführen, die Schmerzen erträglicher machen