Tinea capitis – Update

von Ralph M. Trüeb

Die Tinea capitis ist definiert als eine durch Dermatophyten der Gattungen *Trichophyton* oder *Microsporum* verursachte Erkrankung des behaarten Kopfes. Die Erreger der Tinea capitis sind mit geografischen Schwerpunkten für einzelne Erreger weltweit verbreitet, wobei über die letzten Jahrzehnte ein Wechsel in der Häufigkeit einzelner Erreger festzustellen ist. Veränderungen im Erregerspektrum sind auf Verbesserungen der allgemeinen Hygiene- und Ernährungsbedingungen, die Zunahme der Kleintierhaltung, die Einführung des Griseofulvin 1958 und die Zunahme des Fremden- und Reiseverkehrs zurückzuführen.

Der Favus setzte einen Meilenstein in der Medizingeschichte, weil an ihm erstmals durch J.L. Schönlein *(Abbildung 1)* der erregerbedingte Ursprung einer Krankheit bewiesen wurde. Seither ist der Favus, verursacht durch *Trichophyton schoenleinii,* bei uns selten geworden, während ein Anstieg der Infektionen mit *Microsporum canis* festzustellen ist. Eine 1999 in Deutschland erhobene epidemiologische Analyse zeigte folgende häufigste Krankheitserreger auf: *M. canis* 54,8, *T. mentagrophytes* 14,7, *T. verrucosum* 8,1, *T. violaceum* 6,1 und *T. tonsurans* 3,8 Prozent. Zoophile, das heisst von Tier auf Mensch übertragene Dermatophytenarten überwogen gegenüber antrophophilen, das heisst von Mensch auf Mensch übertragenen, Spezies. Im Vergleich ergab die im gleichen Jahr durch die ECMM (European Confederation of Medical Mycology) erhobene gesamteuropäische Datenerhebung zur Tinea capitis folgendes Erregerspektrum: *M. canis* 37,9, *T. tonsurans* 23,1, *M. audouinii*

Abbildung 1:
Johann Lukas Schönlein (1793–1864)

Tabelle 1:

Tinea capitis: Infektionsbedingungen

Allgemeine Infektionsbedingungen:

- Menschenansammlungen (anthropophile Spezies):
  Hygienische Verhältnisse
  Ernährungsbedingungen
- Kontakt zu Tieren (zoophile Spezies):
  Kleintierhaltung (Hunde, Katzen, Spieltiere)
  Grosstierhaltung (Rinder, Pferde, Schweine)
- Kontakte mit Erdreich (geophile Spezies)
- Klimaverhältnisse

Spezielle Infektionsbedingungen:

- Kontagiosität und Virulenz der Erreger
- Abwehrstatus des Wirtsorganismus:
  Selbststerilisierungseffekt der Haut und Haare
  Immunologische Abwehrlage

10,8, *T. soudanense* 10,4 und *T. violaceum* 9,7 Prozent. Dabei ist nicht zu übersehen, dass mit *T. violaceum* und *T. soudanense* aus Schwarzfrika oder *T. tonsurans*, das über den Ringkampfsport aus den USA nach Deutschland importiert wurde, typische Einwanderungspilze mit an der Spitze der einheimischen anthropophilen Erreger stehen. Bei der Infektion spielen neben den Erregern auch allgemeine und spezifische Infektionsbedingungen, die in *Tabelle 1* aufgeführt sind, eine wichtige Rolle.

Die Haare werden durch die Dermatophyten in charakteristischer Weise befallen, was sowohl für das klinische Erscheinungsbild als auch für die Therapie von Bedeutung ist. Die in das Stratum corneum gelangten Pilzsporen dringen über das Infundibulum in den Haarfollikel ein, umscheiden zunächst die Haaroberfläche und penetrieren die Kutikula, um intrapilär unter der Kutikulaschicht abwärts bis zur Keratinisierungszone vorzudringen. Die Art des Haarparasitismus ermöglicht eine Einteilung der Dermatophyten in einen *Endotrich-Typ* mit intrapilärem Wachstum der Pilzfäden, die innerhalb des Haarschafts in Ketten von Sporen zerfallen (Beispiele: *T. tonsurans, T. violaceum, T. soudanense, T. schoenleinii*), und in einen *Ektotrich-Typ:* Beim kleinsporigen Ektotrich-Typ finden sich unorganisierte Sporenhaufen beziehungsweise in Ketten geordnete mikroide Sporen auf der Haaroberfläche (Beispiele: *M. canis, M. ferrugineum, M. audouinii* und *T. mentagrophytes*); beim grosssporigen Ektotrich-Typ finden sich langkettig geordnete, grosse Sporen ausserhalb des Haarschafts (Beispiel: *T. verrucosum*). Bei den Trichophytien mit endotricher Wuchsform finden sich typischerweise kürzere Haarstümpfe als bei den ektotrichen Pilzerkrankungen, die als komedoartige schwarze Punkte sichtbar sind, da die Haare bereits auf Höhe des Follikelausgangs abbrechen.

Klinik

Klinisch unterscheidet man die *oberflächlich-aphlegmasische Tinea capitis*, die *oberflächlich-inflammatorische Tinea capitis*, die *tiefe inflammatorische Tinea capitis* oder das *Kerion Celsi*, und die *Tinea favosa* oder den *Favus*.

Die *oberflächlich-aphlegmasische Tinea capitis* präsentiert sich zunächst als kleinherdige, multifokale Alopezie mit feiner lamellärer Schuppung. Die Herde breiten sich allmählich aus und konfluieren zu polyzyklisch begrenzten alopezischen Arealen. In den wie mit Mehl bestäubt erscheinenden Herden fehlt eine entzündliche Reaktion weit gehend *(Abbildung 2)*.

Abbildung 2: Oberflächlich-aphlegmasische Tinea capitis

Für die *oberflächlich-inflammatorische Tinea capitis* typisch sind entweder die an ein seborrhoisches Ekzem erinnernde Rötung und Schuppung oder scheibenförmige, scharf begrenzte, infiltrierte Herde *(Abbildung 3)*.

Abbildung 3: Oberflächlich-inflammatorische Tinea capitis

Die *tiefe inflammatorische Tinea capitis (Kerion Celsi)* zeigt stark ausgeprägte Entzündungszeichen mit Rötung, starker entzündlicher Infiltration, follikulären Pusteln und Schuppenkrusten. Sie entspricht im Wesentlichen einer tiefen Infektion, bei der die Pilze tief in die Follikel dringen und im Extremfall zur Abszedierung und Knotenbildung mit massiver eitriger Sekretion führen *(Abbildung 4)*. Eine

Abbildung 4: Tiefe inflammatorische Tinea capitis (Kerion Celsi)

nuchale Begleitlymphadenopathie ist typisch. Allgemeinsymptome mit Fieber, Kopfschmerzen und Erbrechen können vorkommen. Die überwiegend immunologisch bedingte, massive, abszedierende Entzündung bedingt nicht selten eine irreversible Zerstörung der Haarfollikel unter Hinterlassung einer herdförmig-vernarbten, permanenten Alopezie.

Während früher die Auffassung vertreten wurde, dass aufgrund des klinischen Bildes Rückschlüsse auf den Erreger gezogen werden können, ist zu betonen, dass Dermatophyten unterschiedlicher Gattungen identische klinische Bilder hervorrufen können, sodass die Einteilung in Mikrosporie und Trichophytie nur unter der Voraussetzung des kulturellen Erregernachweises Gültigkeit hat. Auf die Infektion mit verschiedenen Dermatophyten vermag das Immunsystem mit unterschiedlichen lokalen Reaktionsformen zu antworten. Zudem ist zu beachten, dass durch die Art der Körperhygiene, eine unkritische Anwendung kortikosteroidhaltiger Externa und oft auch durch Selbstbehandlungsversuche mit Externa mit pilzwirksamen Inhaltstoffen das Aussehen einer Mykose verändert werden kann.

Bei der *Tinea favosa (Favus)* finden sich charakteristische, schwefelgelbe, linsengrosse, schüsselförmige, gedellte Schuppenkrusten (Scutulum = Schildchen: *Abbildung 5*), die sich auf einem entzündlich geröteten Grund im und um die Haarfollikel entwickeln und im Zentrum einen oder mehrere Haarschäfte umschliessen. In seiner schwersten Ausprägung führt der Favus zu einem ausgedehnten Haarverlust mit zentral atrophischer Abheilung und peripherem Fortschreiten neuer Scutula. Die starke Krustenauflagerung, Exsudation und oft bakterielle Superinfektion führen zu einem eigenartigen, an Mäuseurin erinnernden Geruch. Unbehandelt kann die Infektion lebenslänglich fortbestehen. Aufgrund der geringen Kontagiosität des Erregers *(T. schoeinleinii)* bedarf es eines jahrzehntelangen Zusammenlebens, um eine Übertragung zu bewirken. Nicht selten wurde der Erreger deshalb in Familien von Generation zu Generation übertragen, weshalb früher die irrtümliche Auffassung bestand, die Erkrankung sei erblich bedingt, ein so genannter *«Erbgrind»*.

Abbildung 5: Favus

Die Anwesenheit von Dermatophyten in der Haut führt zur Immunantwort, die sich durch Intrakutantestung nachweisen lässt. Nach intrakutaner Injektion von Pilzantigenen (Phytine) kann es sowohl zu einer Reaktion vom Sofort- als auch vom Spättyp kommen. Während die diagnostische Bedeutung dieser Reaktionen nur gering ist, kann eine hypererge Reaktionslage im Laufe einer Dermatophytose fern vom Infektionsherd Hauterscheinungen hervorrufen, die allgemein als Id-Reaktion beziehungsweise *Mykid* bezeichnet werden. Klinisch handelt es sich um papulöse Exantheme *(Abbildung 6)*, dyshidrosiforme palmoplantare Eruptionen, anuläre oder seltener nodöse Erytheme und vaskulitische Reaktionen. Derartige Reaktionen können auch während systemischer antimykotischer Behandlung einer manifesten Mykose verstärkt auftreten, vermutlich infolge gesteigerter Antigenfreisetzung bei Abtötung der Keime (Herxheimer-Reaktion). Sie bilden sich spontan zurück, wenn die Mykose unter der Behandlung abheilt.

Abbildung 6: Papulöses Mykid

Diagnostik

Die Diagnose der Tinea capitis gründet auf die klinische Untersuchung und den Nachweis des Krankheitserregers. Erstere umfasst die Inspektion (inkl. freie Haut) und die

Wood-Licht-Untersuchung. Mitbefall der freien Haut kommt häufig vor und ist nicht mit einer Id-Reaktion zu verwechseln. Vor allem der Befall mit M. canis zeichnet sich oft (49%) durch das Vorhandensein gleichzeitig mehrerer Herde auf der glatten Haut aus, weshalb neben der Kopfhaut immer auch die übrige Haut inspiziert werden muss. Der Erregernachweis basiert auf mikroskopischen, kulturellen und gegebenenfalls auch histologischen Untersuchungen. Optimale Resultate ergeben sich aus dem richtigen klinischen Verdachtsmoment und der Gewinnung von Untersuchungsmaterial in geeigneter Weise für die Labordiagnostik.

Sowohl bei epidemiologischen Reihenuntersuchungen als auch zur frühzeitigen Erkennung (ab 6 Tagen nach Infektion) einiger mykotischer Infektionen (Mikrosporie) sowie zur Kontrolle der entsprechenden Therapie wird als diagnostisches Hilfsmittel die *Wood-Lampe* eingesetzt. Es handelt sich um eine Quarzlampe mit Blaufilter, durch das langwellige UV-A-Strahlen (max. 265 nm) hindurchgehen, was bei Untersuchung im abgedunkelten Raum zu einer charakteristischen Hellgrün-gelb-Fluoreszenz pilzbefallener Haut und Haare führt. Die Untersuchung eignet sich speziell, um Kopfhautbefall mit den sich rasch verbreitenden anthropophilen Infektionen mit *M. audouinii und M. ferrugineum* zu ermitteln. Ebenfalls ist Befall mit M. canis an der Fluoreszenz erkennbar, während sich die Untersuchung für Trichophyton-Spezies nicht eignet.

Es gilt, Material sowohl im Bereich der befallenen Haut als auch der Haare in geeigneter Weise zu entnehmen. Bei Verdacht auf Pilzinfektion wird die Haut mit einer in 70-prozentigem Isopropylalkohol getränkten Gaze vorsichtig abgerieben, wobei die sich lösenden Schuppen zunächst nicht für das Präparat verwendet werden. Dann werden vom Rand des erkrankten Bezirkes mit einer sterilen Skalpellklinge fest haftende Schuppen abgenommen. Sind Pusteln vorhanden, werden diese nach oberflächlicher Desinfektion mit einer sterilen Kanüle eröffnet und der Inhalt mit einer sterilen Platinöse gewonnen. Für die Abnahme von Haarmaterial empfiehlt es sich, auch hier die Haut vorher zu reinigen, um oberflächliche Kontaminanten zu entfernen. Mit einer Epilationspinzette werden dann die Haarstümpfe einschliesslich Haarwurzel aus der Haut herausgezogen. Je mehr Haarmaterial gewonnen wird, desto grösser ist die Chance, im Nativpräparat Pilzelemente zu erkennen und den Pilz in der Kultur zu isolieren.

Hinweise auf eine Pilzinfektion lassen sich mittels mikroskopischer Betrachtung des Direktpräparates bereits in kurzer Zeit gewinnen. Sie ermöglicht den direkten Nachweis von Pilzelementen in Hautschuppen und Haaren, ohne dass eine Speziesdiagnostik möglich wäre. Das zu untersuchende Material (Hautschuppen, epilierte Haare) wird auf einen Glasobjektträger gebracht und mit einem Deckglas bedeckt, unter das man anschliessend vom Rande her mittels Pipette eine 15- bis 30-prozentige Kalilauge laufen lässt. Durch die Kalilauge werden die Keratinmassen zum Quellen gebracht, wodurch sie transparenter werden, während die Pilzhyphen und Sporen unverändert bleiben. Kurzfristiges leichtes Erwärmen über einer Bunsenbrennerflamme beschleunigt die Auflösung der Zellverbände. Der Zusatz von 40-prozentigem Dimethylsulfoxyd (DMSO) erlaubt eine beschleunigte Untersuchung auch ohne Erwärmen des Präparates, was gleichfalls sein schnelles Austrocknen verhindert. Die Beurteilung der Präparate erfolgt mit dem Hellfeldmikroskop bei 16- und 40-facher Objektivvergrösserung. Durch die Beifügung eines Farbstoffes, zum Beispiel Laktophenol-Baumwollblau *(Abbildung 7)* zur Kalilauge beziehungsweise Kongorot zu SDS (Natriumdodecyllaurylsulfat *[Abbildung 8]*), können die Pilzelemente angefärbt werden. Spezielle diagnostische Hinweise ergeben sich aus der Untersuchung von Haaren durch die Lagerung von Hyphen und Sporen, entweder innerhalb des Haarschafts (endotrich) oder aussen auf der Kutikula (ektotrich).

Abbildung 7: Direkter Pilznachweis: Endotriche Lagerung von Pilzsporen (Laktophenol-Baumwollblau)

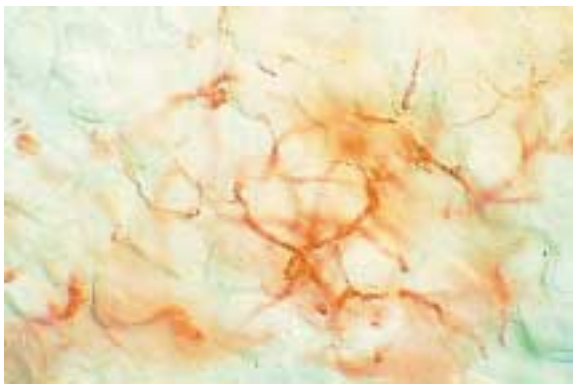

Abbildung 8: Direkter Pilznachweis: Hyphen (Kongorot)

Während das Direktpräparat nur eine Aussage über die Anwesenheit von Pilzen erlaubt, dient die Kultur der Bestimmung der Pilzspezies. Sie ist die sicherste und empfindlichste Methode zum Nachweis einer Pilzinfektion, auch bei negativem Direktpräparat. Zum Nachweis oder Ausschluss einer Mykose sollten in jedem Fall auch mehrere Nährböden beimpft werden. Hierzu eignen sich der international übliche Sabouraud-Agar oder der in Deutsch-

land häufig verwendete Kimmig-Agar. Diese befinden sich entweder in Kunststoffpetrischalen oder Schrägagarröhrchen. Nach entsprechender Inkubation bei Zimmertemperatur oder im Brutschrank (optimale Wachstumsbedingungen für Dermatophyten bietet ein Brutschrank mit 25–26 °C; für T. verrucosum beträgt die Temperatur 37 °C) erlauben die Wachstumsform (Koloniengrösse und Kolonienoberflächenstruktur, Beschaffenheit des Randes) und die Farbtönug (Pigmentbildung) der Kulturen eine erste makroskopische Zuordnung *(Abbildung 9)*. Während Hefen und Schimmel innerhalb weniger Tage wachsen, ist für Dermatophyten ein Zeitraum von bis drei Wochen anzunehmen. T.-verrucosum-Kolonien können auch dann noch sehr klein sein. Die anschliessende mikroskopische Beurteilung der Kultur orientiert sich an der Form der Hyphen und der Grösse, Form und Anordnung der Konidien (von den Hyphen äusserlich abgeschnürte, vegetative, asexuelle Sporen). Weitergehende Untersuchungen, die nicht zuletzt notwendig sind, wenn es gilt, beispielsweise die Spezies T. mentagrophytes und T. rubrum zu differenzieren, erfolgen durch Beurteilung des biochemischen Verhaltens.

In der Diagnostik der Tinea capitis nimmt die Biopsie eine Randstellung ein und ist der Abklärung unklarer Fälle entzündlich-vernarbender Kopfhauterkrankungen vorbehalten. Typischerweise findet sich eine an neutrophilen Granulozyten reiche follikuläre und perifollikuläre Entzündung bis hin zur Ausbildung einer abszedierenden Follikulitis mit Follikelruptur. Intrafollikulär finden sich je nach Wuchsform der Pilze innerhalb des Haarschafts (endotrich) oder auf der Haarschaftoberfläche (ektotrich) PAS-positive Pilzelemente *(Abbildung 10)*. Ihr Fehlen schliesst eine Mykose nicht aus.

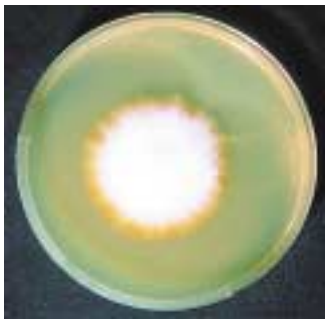

Abbildung 9: Pilzkultur (Sabouraud)

Pharmakotherapie

Während es schwierig war, vor der Einführung von Griseofulvin im Jahr 1958 Infektionen zum Beispiel mit *M. audouinii* zu heilen, blieb als einziger Ausweg die Spontanheilung während der Pubertät abzuwarten. Die Beobachtung, dass *M.-audouinii-Infektionen* während der Pubertät abheilten, hat dazu geführt, fungistatische Verbindungen im Sebum oder Haar Erwachsener für diese Spontanheilung verantwortlich zu machen (Selbststerilisierungseffekt). Die Selbstheilungstendenz der tiefen Trichophytie, aber auch stark entzündlicher Verlaufsformen der Mikrosporie (Kerion Celsi), weist auch auf den Einfluss immunologischer Vorgänge hin. Mit zunehmender Entzündungsreaktion, wie sie besonders die zoophilen Erreger auslösen, nimmt die Spontanremission zu, aber gleichzeitig auch das Risiko einer irreversiblen entzündlichen Zerstörung von Haarfollikeln. Demgegenüber halten die durch anthropophile Trichophyten, speziell *T. schoenleinii* (Favus) ausgelösten Infektionen über Jahrzehnte an. Aus diesen Gründen ist heute generell eine frühzeitige Diagnose und Therapieeinleitung stets angezeigt. Unter diesen Bedingungen erstaunt die grosse Regenerationsfähigkeit der Haare immer wieder.

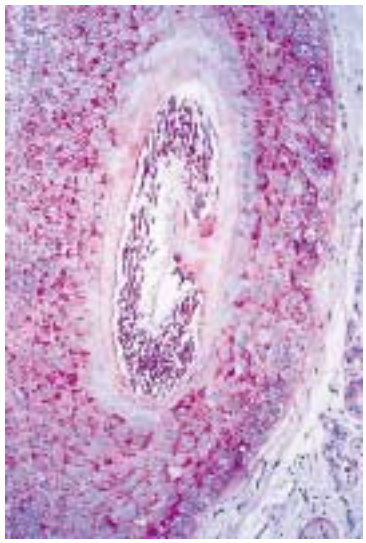

Abbildung 10: Histologischer Nachweis von Pilzelementen (PAS-Färbung)

Ausnahmslos hat der möglichst frühzeitigen Diagnose einer Tinea capitis die systemische antimykotische Therapie zu folgen. Zur peroralen Therapie der Tinea capitis stehen Antimykotika dreier Substanzklassen zur Verfügung: Griseofulvin, die Azole Fluconazol und Itraconazol und das Allylamin Terbinafin. Die kulturelle Identifikation des Erregers ist sowohl für das Therapieprotokoll als auch aus epidemiologischen Gründen (Umgebungsabklärung, Hygienemassnahmen) relevant. Die Dosierungsempfehlungen und Begleitmassnahmen finden sich in *Tabelle 2*.

Der Behandlungserfolg wird vier, sechs und acht Wochen nach Beginn der Therapie klinisch und kulturell beurteilt. Eine Abschlussuntersuchung hat nochmals acht Wochen nach Ende der Therapie zu erfolgen.

Umgebungsabklärung und Hygienemassnahmen

Bei anthropophilen Infektionen sollten Kontaktpersonen auf Erkrankung oder asymptomatisches Trägertum untersucht werden, bei zoophilen Infektionen Haustiere untersucht und durch den Veterinärmediziner saniert werden. Bei Mikrosporie erweist sich die Wood-Licht-Fluoreszenz sowohl für die Untersuchung befallener Kleintiere als auch für Reihenuntersuchungen (z.B. Schulklassen) als nützlich, weil es damit leicht gelingt, Tiere oder eine grosse Anzahl Personen in kurzer Zeit zu untersuchen. Selbst einzelner Haarbefall bei Mikrosporien lässt sich im Wood-Licht an einer charakteristischen Hellgrün-gelb-Fluoreszenz erkennen, unter der Einschränkung, dass diese auch fehlen kann. Falls bei einer Tinea capitis die Fluoreszenz fehlt, sollte dessen ungeachtet in erster Linie an eine Trichophytie gedacht werden. Zur Untersuchung von Kontaktpersonen, wie Familienmitgliedern, auf asymptomatisches Trägertum eignet sich folgende Vorgehensweise: Jede Kontaktperson bürstet sich den Haarboden an verschiedenen Stellen mit einer individuellen Zahnbürste und schickt diese in der entsprechend bezeichneten Originalpackung einem mykologischen Labor, wo ein Abklatsch der Zahnbürste auf entsprechenden Nährboden angefertigt wird. Pragmatischerweise kann auch so vorgegangen werden, dass asymptomatische Kontaktpersonen (z.B. Mütter erkrankter

Tabelle 2:

Tinea capitis: Therapie

Systemische antimykotische Therapie in jedem Fall angezeigt:

- «Goldstandard»: Griseofulvin (ultramikronisiert) 15 mg/kg/Tag
  Griseofulvin (mikronisiert) 15–25 mg/kg/Tag
  während 8 bis 12 bzw. bis 16 Wochen*
- Neuere systemische Antimykotika:
  Triazole: Fluconazol 6 mg/kg/Tag 6 Wochen
  «Pulstherapie»: 8 mg/kg 1 x wöchentlich 8 bis 12 Wochen*
  Itraconazol 5 mg/kg/Tag 4 bis 6 Wochen*
  Kinder: 10 bis 20 kg Körpergewicht: eine100-mg-Kapsel jeden 2. Tag;
  20 bis 36 kg: 100 mg tägl.; 36 bis 50 kg: 200 mg tägl.; > 50 kg 2 x 200 mg tägl.
  Allylamin: Terbinafin 6 mg/kg/Tag 4 bis 8 Wochen*
  Kinder: < 20 kg: 62,5 mg (1/2 Tablette zu 125 mg) täglich;
  20 bis 40 kg: 125 mg (1 Tablette zu 125 mg) täglich;
  > 40 kg: 250 mg (1 Tablette zu 250 mg) täglich**
- Topische antimykotische/sporozide Therapie als unterstützende Begleitmassnahme:
  Shampoobehandlung: Jod-Povidon, Seleniumdisulfid, Ketoconazol
- Antimykotische Lokalanwendungen:
  Ciclopiroxolamin
  Imidazole: Clotrimazol, Econazol, Miconazol, Ketoconazol
  Allylamine: Terbinafin

Steroide bei starker Entzündung: Prednison 1 mg/kg/Tag während 2 Wochen (kontrovers)

Systemische Antibiotika nur bei Nachweis einer sekundären bakteriellen Infektion:

- Makrolid-Antibiotika
- Staphylokokkenwirksame Penizilline

Umgebungsabklärung und Hygienemassnahmen:

- Erfassung und Behandlung asymptomatischer Träger (anthropophile Spezies)
- Sanierung infizierter Haustiere (zoophile Spezies)
- Desinfektion/Entsorgung kontaminierter Gebrauchsgegenstände

* Generell kürzere Behandlungsdauer für endotriche *Trichophyton*-Spezies und längere Behandlungsdauer beziehungsweise

**Dosisverdoppelung von Terbinafin für ektotriche *Microsporum*-Spezies

Anmerkung: Für Itraconazol und Fluconazol sind Suspensionen erhältlich (geeignet für Kinder)

Kinder) gleichzeitig eine sporozide Shampoobehandlung zum Beispiel mit Jod-Povidon durchführen. Kinder mit floriden anthropophilen Dermatophyten- und *M.-canis*-Infektionen sollten vom Besuch der Schule ferngehalten werden. Da für die Übertragung von Dermatophyten auch der indirekte Kontakt über kontaminierte Gegenstände von Bedeutung sein kann, sind auch Desinfektionsmassnahmen und die Entsorgung entsprechender Gebrauchsgegenstände (z.B. Haarbürste, Kamm) in Betracht zu ziehen. ●

Literatur:

Trüeb R.M.: Haare. Praxis der Trichologie. Steinkopff Darmstadt, 2003: 296–307.

Bildquellennachweis:

Abbildung 1 bis 4, 6 bis 10: Trüeb R.M. Haare. Praxis der Trichologie. Steinkopff Darmstadt, 2003.

Abbildung 5. Archiv der Dermatovenerologischen Klinik, Ljubljana, Slowenien

Interessenkonflikte: keine

Korrespondenzadresse:
Prof. Dr. med. Ralph M. Trüeb
Leitender Oberarzt
Dermatologische Klinik und Haarsprechstunde
UniversitätsSpital Zürich
Gloriastrasse 31
8091 Zürich
E-Mail: Ralph.trueeb@usz.ch