

# Peeling – medizinische und kosmetische Indikationen

## GESICHTS- UND DÉCOLLETÉVERJÜNGUNG DURCH CHEMISCHES PEELING UND KOMBINATIONEN

von Petra Becker-Wegerich und Myriam Wyss

**Peeling ist eine immer häufiger eingesetzte Methode in der ästhetischen Dermatologie. Ziel ist es, durch ein präzises Abschälen der Haut eine Regeneration von Dermis und Epidermis zu erreichen. Die Indikationen reichen je nach Tiefe des Peelings über aktinisch geschädigte Haut, aktinische Keratosen, Lentiginos seniles, Pigmentstörungen, feine Fältchen, störende Schwangerschaftsstreifen, Verhornungsstörungen wie Keratosis pilaris bis zu leichter bis mittelschwerer Akne und Aknenärbchen.**

Angewendet werden alpha- und beta-Hydroxysäuren, deren Abkömmlinge, sowie Trichloressigsäure (TCA), Vitamin-A-Säure und Kombinationen davon. Das weiteste Indikationsspektrum besitzt die Trichloressigsäure, welche in verschiedenen Konzentrationen und in Kombination mit anderen Peelingsubstanzen eingesetzt wird. Behandelt werden Gesicht, Hals, Décolleté und Extremitäten, wobei die Anwendungsmöglichkeiten von der oberflächlichen bis in die tiefere Hautschicht reichen. Die Tiefe des Peelings hängt einerseits von der gewählten Peelingsubstanz und der Konzentration, insbesondere vom Gehalt der freien Säure und deren pH-Wert ab. Andererseits sind Auftragechnik und Einwirkzeit, Anwendungshäufigkeit und Vorbehandlung der Haut weitere Parameter. Neben dem individuellen Wunsch der Patientin sind Hauttyp und -zustand beziehungsweise Hauterkrankung, aber auch Lokalisation und Dicke wichtige Entscheidungsgrundlagen, ob unbehaarte Kopfhaut, Gesicht, Hals oder Décolleté glatt geschält werden sollen.

### Indikationen

In der Hand des erfahrenen Dermatologen lassen sich aktinisch geschädigte Haut, aktinische Keratosen, Lentiginos seniles, Pigmentstörungen, feine Fältchen, leichte bis mittelschwere Akne, Aknenärbchen, Verhornungsstörungen wie zum Beispiel Keratosis pilaris und störende Schwangerschaftsstreifen behandeln.

### «Lunch Time Peeling»

Oberflächliche Peelings werden mit alpha-Hydroxysäuren durchgeführt (engl. alpha Hydroxy Acid; AHA), welche auch Fruchtsäuren genannt werden. Bei der chemisch einfachsten und am meisten eingesetzten alpha-Hydroxysäu-

**D**ie ersten Peelingmethoden reichen 3500 Jahre zurück. Solche nichtinvasiven chemischen Schälbehandlungen der Haut werden heute in der ästhetisch korrektiven Dermatologie immer öfter eingesetzt. Je nach Eindringtiefe lassen sich aktuelle, chemische Peelingmethoden in oberflächliche, mitteltiefe und tiefe Peelings einteilen, wobei ein fließender Übergang besteht.

re handelt es sich um Glykolsäure (2-Hydroxyessigsäure), welche dank ihrer geringen Molekülgrösse das beste Penetrationsvermögen aufweist (Tabelle 2). Oberflächlich wirkende Peelinglösungen mit 20- bis 70-prozentiger AHA sind indiziert bei oberflächlichen Hyperkeratosen und Hyperpigmentierungen, Hautalterung, Akne, Lentiginos solares und Grobporigkeit der Haut (Tabelle 1 und Tabelle 3). Die häufigste Indikation ist eine leichte bis mittelschwere Akne (Abbildungen 4a und 4b).

Nach einem vierwöchigen Cremeprogramm zur Vorbereitung der Haut wird Glykolsäure gleichmässig mit einem Pinsel beginnend an der Kinnregion im Uhrzeigersinn auf die Gesichtshaut aufgetragen. Das Einsetzen des

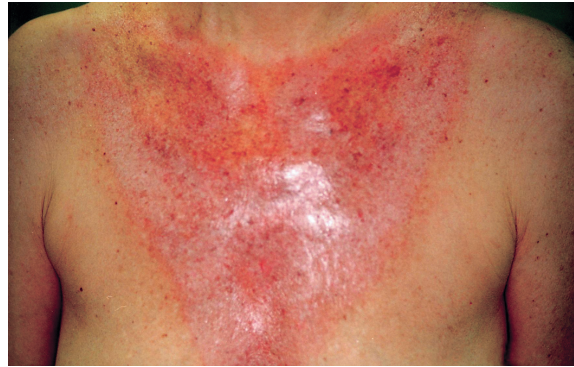

Abbildung 1a: Trichloressigsäure-Behandlung eines sonnengeschädigten Décolletés mit unterschiedlichen Pigmentierungen und aktinischen Fältchen. Nach Applikation einer oberflächlichen Peelinglösung (15-prozentige TCA) stellt sich der «Frost» ein.

Tabelle 1:  
Peelingebenen der Haut

Peelingtiefe	Hautstruktur
Oberflächliches Peeling (Soft Peeling, Weekend Peeling)	Epidermis
Mitteltiefes Peeling	Epidermis bis Stratum papillare der Dermis
Tiefes Peeling	Epidermis bis Stratum reticulare der Dermis

Tabelle 2:  
Substanzen für das chemische Peeling

- alpha- und beta-Hydroxysäuren
- Trichloressigsäure
- Vitamin-A-Säure und -Derivate

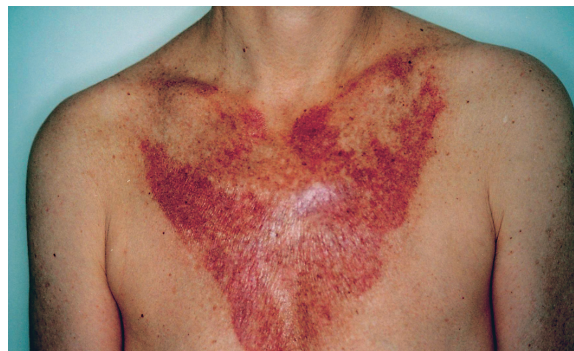
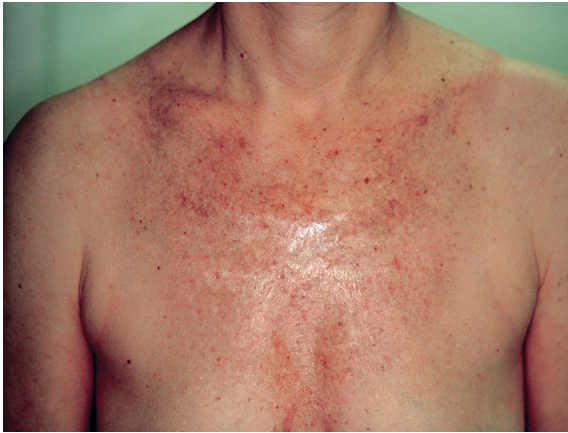
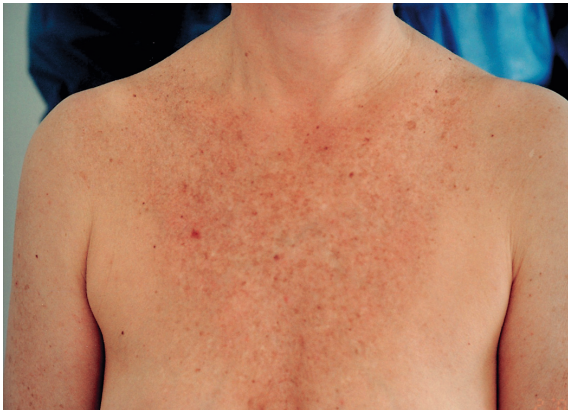Abbildung 1b: Drei Tage nach einem «Weekend Peeling» sieht das Décolleté recht mitgenommen aus. Die gepeelte Haut färbt sich kastanienrot und beginnt sich zu schälen.

Tabelle 3:  
Peelingindikationen

Hautveränderung	Hautschicht	Peelingsubstanz
Rauhe trockene Haut Lentiginos	Sehr oberflächlich	AHA 20–25% Jessner-Lösung Resorcin 20–30% TCA 10–15% Salicylsäure 10–15%
Aktinische Keratosen Hautalterung Lentiginos Hyperpigmentierungen Melasma Akne comedonica Verhornungsstörungen mit Hyperkeratosen Grobporige Haut Striae distensae	Oberflächlich	AHA 50–70%  Jessner-Lösung Resorcin 40–50% TCA 15–30%
Kleine Närbchen Kleine Fältchen Aktinische Keratosen Lentiginos	Stratum papillare	AHA 50–70% TCA 35–50% Kombinationspeelings



**Abbildung 2a:** Décolleté mit sonnengeschädigter Haut vor der Peelingbehandlung: Aktinische Keratosen, Lentiginen solares und flache seborrhoische Keratosen



**Abbildung 2b:** Décolleté nach der ersten Peelingbehandlung: Deutliche Aufhellung und Minimierung der Präkanzerosen und Lentiginen solares.

Brennens der Haut und die Rötung bestimmen den Zeitpunkt der Neutralisation der Säure. Diese erfolgt durch Auftragen einer als Lauge wirkenden Natriumbicarbonatlösung. Danach wird die Haut mit Eiswasser gekühlt beziehungsweise abgewaschen. Es folgt eine Nachbehandlung mit rückfettenden, heilungsfördernden Kühlsalben. Dauer und genaue Zahl der oberflächlichen Peelingbehandlungen sind immer sehr individuell und müssen von Patient zu Patient bestimmt werden. Um ein erfolgreiches Resultat zu erzielen, können oberflächliche Peelings mehrere Male angewendet werden.

#### «Weekend Peel» und «Easy Peel»

Wünschen die Patienten mehr Wirkung ohne lang anhaltende Heilungsphase, kommt das «Weekend Peel» in Frage, bei welchem kein Arbeitsausfall in Kauf genommen werden muss (Abbildung 1a). Eingesetzt wird dabei 15- bis 25-prozentige Trichloressigsäure. Die Behandlung

kann 3- bis 4-mal im Abstand von acht bis zehn Tagen wiederholt werden. Dabei kann ein Verschwinden von aktinischen Keratosen, flachen Hyperkeratosen und UV-induzierten Pigmentstörungen (Melasma, Chloasma) erreicht werden (Tabelle 3 und Abbildungen 1 und 2). Die Hautstruktur verbessert sich, grosse Poren ziehen sich langsam zusammen. Zudem lassen sich bei Akne vulgaris Komedomen und Papeln behandeln. Pigmentflecken im Rahmen von Hormonstörungen oder Schwangerschaft hellen sich meist schon nach zwei bis drei Anwendungen auf.

Der Schälereffekt beim «Weekend Peel» tritt nach massivem Erythem nach drei Tagen ein. Es zeigt sich eine kastanienbraune Farbe der Haut, die sich am vierten Tag gänzlich zu schälen beginnt (Abbildung 1b). Legt man den Wochenendbeginn mit dem Schälbeginn zusammen, kann die Patientin mit einem deckenden Make-up am Montag wieder zur Arbeit gehen. Diese Peelingstärke ist auch für die Décolletéregion optimal durchführbar (Abbildung 2a). So erreicht man nach 3- bis 4-maligen Peelingbehandlungen in zehntägigen Abständen ein ebenmäßiges Hautrelief (Abbildung 2b, Resultat nach einmaligem Peeling). Ein häufiges Problem in der Praxis sind aktinische Keratosen (Präkanzerosen) im Bereich der männlichen Glatze. Hier lässt sich mit dem Easy-Trichloressigsäure-Peeling (15% TCA) eine Glatzensanierung durchführen. Es werden so viele Schichten der Peelinglösung aufgetragen, bis im Bereich der Keratosen eine einheitliche Weissfärbung zu beobachten ist. Unter Umständen können bis zu fünf Schichten erforderlich sein. Eine vorher durchgeführte Abrasion mittels CO<sub>2</sub>-, Erbium-Laser oder Schmirgelpapier beschleunigen den Vorgang. In diesem Falle ist aber eine Oberflächenanästhesie nötig. Um die Tiefe des Peelings zu detektieren, kneift man die Haut etwas mit den Fingern. Eine hierbei leichte Faltenbildung zeigt an, dass man in der Papillarschicht ist und jetzt nach Weissfärbung die Postpeeling-Creme einmassiert werden kann. Das Schälen der Haut tritt hier erst nach einer Woche ein und zieht sich über mehr als vier bis fünf Tage hin. Zur Erzielung eines besseren Schälereffektes wird oft Vaseline aufgetragen. Die nächste Behandlung kann frühestens zwei Wochen nach Abschluss des vorausgegangenen Schälvorgangs angesetzt werden.

#### Mitteltiefe und tiefe Peelingverfahren brauchen länger

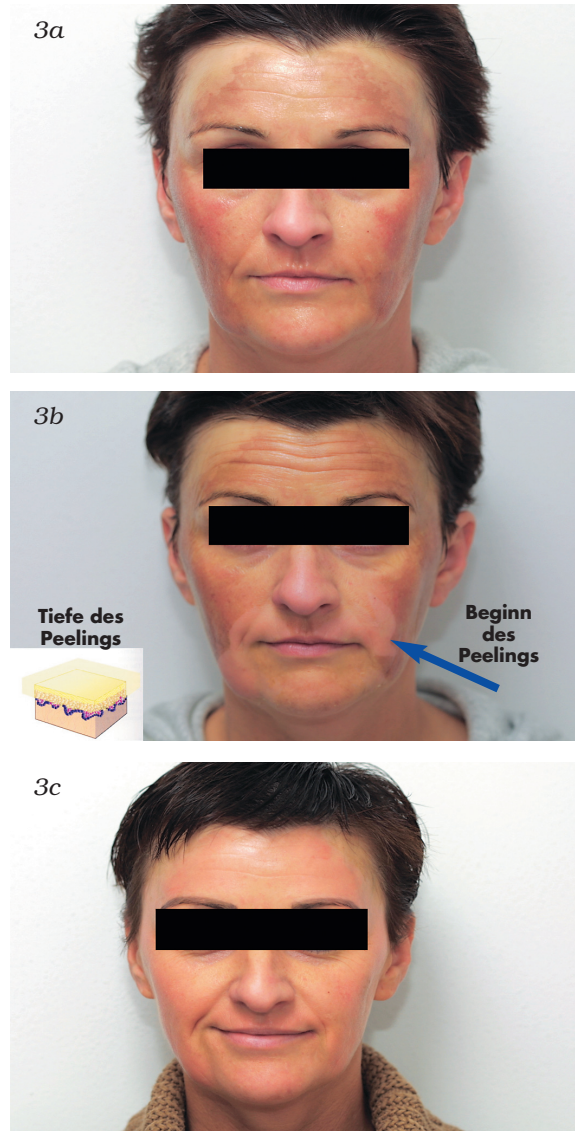
Beim mitteltiefen Peeling (Eindringtiefe über 0,45 mm) dringen Chemikalien wie 35- bis 50-prozentige Trichloressigsäure in tiefere Hautschichten vor (Tabellen 1 bis 3). Nach dem Auftragen zeigt die Haut eine gleichmässige Weissfärbung, den so genannten Frost. Hier kommt es zu einer Koagulation der Proteine bis in die tieferen Schichten (epidermale und dermale Proteine). Sehr gute Resultate erzielt man mit mitteltiefen bis tiefen Trichloressigsäure-Peelings (35%–50%) bei Präkanzerosen auf

sonnengeschädigter Haut, Lentiginen, Aknenarben, aber auch bei Falten. Bei diesen Peelings dauert die Neubildung der Haut etwa zehn Tage, und die Rötung kann bis zu sechs Monaten persistieren. Wie bei allen Peelingverfahren müssen während drei bis sechs Monaten strikte Sonnenschutzmassnahmen eingehalten werden. Sollten nach dem Peelingverfahren noch präkanzerotische Stellen sichtbar sein, ist ein operatives Vorgehen (Probebiopsie) zur Diagnosesicherung erforderlich. Seltene Nebenwirkungen der mitteltiefen Peelings können Hyper-, Hypopigmentierungen und Teleangiektasien sein. Zusätzlich können Milien, persistierende Rötung und sehr selten Narben auftreten.

Tiefe Trichloressigsäure-Peelings können auch nur an bestimmten ästhetischen Einheiten des Gesichtes eingesetzt werden, wie zum Beispiel perioral zur Behandlung störender Falten in Kombination mit anderen Peelinglösungen oder Laserablation und Dermasanding. Die Patienten erhalten eine Prämedikation (Benzodiazepin). Zunächst wird Jessner-Lösung (Resorcin 14 g, Salicylsäure 14 g, Milchsäure 14 g, 95-prozentiges Ethanol q.s. ad 100 ml) appliziert, was ein gleichmässigeres und tieferes Eindringen der Trichloressigsäure-Lösung zur Folge hat. Unter Auftragen der Jessner-Lösung zeigt sich ein gleichförmiger, gesprenkelter Frost, der dann nach Auftragen von 35-prozentiger Trichloressigsäure in einen dichten weissen Frost übergeht. Nach wenigen Minuten folgt eine Rötung der Haut und Schwellung, mit Höhepunkt nach 48 Stunden. Zudem bilden sich kastanienbraune Krusten, die sich nach sieben bis acht Tagen ablösen. Dann blasst die Rötung ab, und Make-up kann aufgetragen werden, um restliche Spuren zu verdecken. Vor der Behandlung wird immer eine Herpesprophylaxe eingeleitet. Nach der Behandlung können Antiphlogistika (Schmerzmittel) verabreicht werden. Auf die geschälte Haut werden mehrmals am Tag Kochsalzumschläge aufgelegt, und der Detritus wird sorgsam einmal täglich vom Dermatologen mit einer Pinzette entfernt. Danach folgen antibiotische und rückfettende Salbenbehandlungen.

### **Schwangerschaftsstreifen und Verhornungsstörungen schonend mit einem Easy-Peel-Sandabration-Kombinationsverfahren behandeln**

Bei Schwangerschaftsstreifen und Verhornungsstörungen wird eine 15-prozentige Trichloressigsäure-Lösung in dreiwöchigen Abständen über insgesamt vier Behandlungen angewendet. Eine Stunde vor Behandlung appliziert man eine lokalanästhetika-haltige Creme oder Lösung. Direkt vor dem Peeling wird eine Abrasion mit sterilisiertem Wegwerf-Schmirgelpapier durchgeführt. Die Peelinglösung wird 6 bis 24 Stunden je nach Lokalisation der Streifen unter einer Okklusivfolie belassen und am nächsten Morgen entfernt. Im Busen- und Hüftbereich darf keine Tiefenbehandlung durchgeführt werden. Kleine oberflächliche

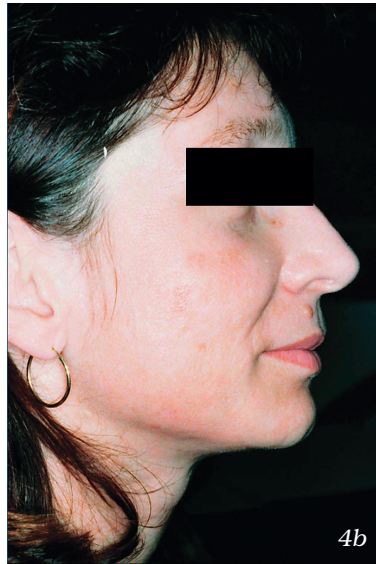
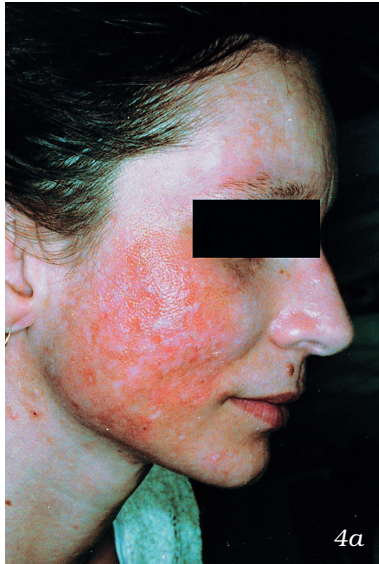
**Abbildung 3: Behandlung eines Melasmas**  
3a vorher, 3b 2 Tage und 3c 5 Tage nach einem TCA-Peeling (30%).

Die Bilder wurden freundlicherweise von Frau Prof. N. Schürer zur Verfügung gestellt.



**Peelingutensilien**



**Abbildung 4:**  
Behandlung der Akne mit sichtbaren Akneeffloreszenzen und Närbchen.

4a vor einem TCA-Peeling (30%)  
4b Resultat nach zweimaligem TCA-Peeling (30%): Abflachung der Narben, feinere Poren und Rückbildung der Akne.

Die Bilder wurden freundlicherweise von Frau Prof. N. Schürer zur Verfügung gestellt.

Streifen werden einmal im Monat behandelt. Es sind in der Regel insgesamt zwei bis drei Sitzungen erforderlich. Bereits längere Zeit bestehende, breite, tiefe und atrophische Streifen benötigen acht bis zehn Sitzungen. Die Heilungsphasen dauern hier allerdings etwas länger, dafür lassen sich Schwangerschaftsstreifen an den Oberschenkeln und am Bauch so behandeln, dass sie kaum mehr sichtbar sind.

### **Keratosis follicularis**

Die Keratosis follicularis ist eine zwar harmlose Verhornungsstörung der Haarfollikel der Oberarm- und seitlichen Oberschenkelhaut, die sich wie ein Reibeisen anfühlt. Wenn sich jedoch die Betroffenen dadurch ästhetisch beeinträchtigt fühlen oder genug haben vom wirkungslosen Eincremen keratolytischer und fetthaltiger Externa, dann kann mit der Peeling-Dermasanding-Methode eine deutliche Besserung des Hautbildes erzielt werden. Die Betroffenen können so endlich mal wieder ärmellose T-Shirts tragen. Die Peelingbehandlung wird in Abständen von zwei Wochen 4- bis 5-mal wiederholt.

### **Der Schlüssel zum Peelingserfolg**

Der sichere Weg eines erfolgreichen Peelings liegt in der Patientenauswahl und in der korrekten Vorbehandlung der Haut. Im Aufklärungsgespräch wird eine realistische Erwartungshaltung geschaffen. Ebenso wichtig ist die Anpassung der Peelingmethode an den individuellen Hautbefund und die Minimierung möglicher Komplikationen durch eine sachgerechte Nachbehandlung.

Für viele Frauen, die keine plastisch-chirurgischen Eingriffe durchführen lassen wollen, stehen mit den verschiedenen Peelingmethoden Alternativen zur Verfügung. Oft können so frühzeitige invasive Eingriffe vermieden oder aufgeschoben werden.

Chemische Peelings für einen glatten, samtigen und gleichmässigen Teint, Botulinumtoxin A für die Behandlung der Mimikfalten und das Auffüllen der tiefen Nasolabialfalten mit einer biologisch abbaubaren Hyaluronsäure stellen immer häufigere Kombinationsmethoden dar. So steht dem erfahrenen ästhetischen Dermatologen eine nebenwirkungsarme Palette an wenig invasiven Therapien zur Verfügung, um ein ästhetisch zufrieden stellendes Resultat in der Gesichts- und Décolletéregion zu erzielen. ●

Anschrift der Verfasserinnen:

**Dr. med. Petra Becker-Wegerich**

c/o Praxis Dr. Myriam Wyss

Dorfstr. 94

8706 Meilen

E-Mail: Petra.Becker-Wegerich@hin.ch

Internet: www.laserepilation.ch

Literatur:

1. Schürer N.Y.: Nichtinvasive Chemical Peelings, in: Hautalterung, Hrsg. Krutmann J., Diepgen T. Springer-Verlag, Berlin, Heidelberg, 2003; 6: 99-132.
2. Ditre C.M. et. al.: Effects of Alpha-Hydroxy-acids on photoaged skin: A pilot clinical histological and ultrastructural study. J Am Acad Dermatol 1996; 34: 187-195.
3. Deprez P.: Easy-Peel for the treatment of Stretch Marks, Int J Cosm surg and ästh Dermatol 2000; 2 (3): 201-204.