

# IL-17-Inhibition bewährt sich bei Psoriasis

## Aktuelle Daten bestätigen starke, lang anhaltende Wirksamkeit

Mit den IL-17-Inhibitoren werden so gute Abheilquoten wie noch nie bei Psoriasis erreicht. Aktuelle Studienauswertungen, die beim EADV vorgestellt wurden, bestätigen die Effizienz und langfristige Wirksamkeit dieser Substanzklasse.

Das Zytokin Interleukin (IL) 17A ist eines der wichtigsten proinflammatorischen Zytokine in der Pathogenese der Psoriasis. Es aktiviert Keratinozyten und führt zu Hyperproliferation und Produktion von antimikrobiellen Peptiden, Zytokinen und Chemokinen, die weitere Immunzellen aktivieren, was insgesamt zu einer sprunghaften Ausbreitung entzündlicher Vorgänge bei Psoriasis führt (Abbildung 1).

Als erster Vertreter der Substanzklasse der IL-17-Inhibitoren wurde Secukinumab zugelassen, das sowohl gegenüber TNF $\alpha$ -Blockern als auch gegenüber Biologika der zweiten Generation wie dem IL-12/IL-23-Inhibitor Ustekinumab seine Überlegenheit demonstrierte. Als Late-breaker wurde beim EADV die Auswertung der SCULPTURE-Studie nach einer Beobachtungszeit von 4 Jahren vorgestellt (1). Wie Dr. Robert Bisonette aus Montreal (CDN) berichtete, hat diese Untersuchung gezeigt, dass Secukinumab bei Patienten mit mittelschwerer bis schwerer Plaquesoriasis über den gesamten Zeitraum zuverlässig wirkt und ein günstiges Sicherheitsprofil aufweist. Nach 1 Jahr gelang es mit Secukinumab, bei 68,5 Prozent der Patienten ein PASI-90-Ansprechen (PASI: Psoriasis Area Severity Index) zu erreichen, das

heisst, Hautläsionen waren nahezu vollständig abgeheilt. Dieser hohe Prozentsatz wurde bei 66,4 Prozent der Patienten über 4 Jahre aufrechterhalten (Abbildung 2). 43,8 Prozent wiesen in dieser Studie nach einem Jahr eine komplett symptomfreie Haut auf (PASI-100-Ansprechen). Auch dieses ungewöhnlich gute Ergebnis blieb über 4 Jahre bestehen. Am Ende der Nachbeobachtung traf dies noch für 43,5 Prozent der Patienten zu. Ein PASI-75-Ansprechen wurde nach 4 Jahren von 88,5 Prozent der Patienten erreicht. Auch bei dieser Langzeitstudie wies Secukinumab weiterhin ein günstiges Sicherheitsprofil auf; es wurden keine neuen Sicherheitssignale beobachtet.

### Auch an schwierig zu behandelnden Arealen effektiv

Obwohl der Kopf nur 10 Prozent der Körperoberfläche ausmacht, ist er am häufigsten von psoriatischen Läsionen betroffen, sowohl zu Beginn als auch im weiteren Verlauf der Erkrankung. In einer Studie an 1220 Patienten mit Psoriasis wies ein Viertel der Patienten die ersten Läsionen an der Kopfhaut auf. Der Befall der Kopfhaut ist besonders stigmatisierend, Patienten werden durch das Schuppenrieseln belastet. Auch in Studien ist dokumentiert, dass der Kopfhautbefall eine hohe psychische Belastung darstellt, Betroffene leiden auch oft an quälendem Juckreiz. Bei Kopfhautbefall droht sogar eine psoriatische Alopezie, die jedoch in der Regel reversibel ist, wenn adäquat behandelt wird.

Neue Daten am EADV zeigen jetzt, dass Secukinumab auch bei Kopfhautbefall zu rascher und anhaltender Linderung führt (2). In die doppelblinde, plazebokontrollierte Studie wurden 102 Patienten mit mittelschwerem bis schwerem Befall der Kopfhaut eingeschlossen und über einen Zeitraum von 12 Wochen mit Secukinumab oder Plazebo behandelt. Die Wirksamkeit der Therapie wurde anhand des Prozentsatzes an Patienten ermittelt, welche eine 90-prozentige Verbesserung in einem standardisierten Fragebogen zur Evaluation von Kopfhautveränderungen, dem Psoriasis Scalp Severity Index (PSSI), erreichten. Zudem wurde die Wirksamkeit der Therapie nach Gesamteinschätzung der Prüfarzte im Investigators Global Assessment untersucht: Hier wurde der Anteil der Patienten bestimmt, die Werte von 0 oder 1 erreichten, das heisst, keinen oder kaum einen Befall aufwiesen.

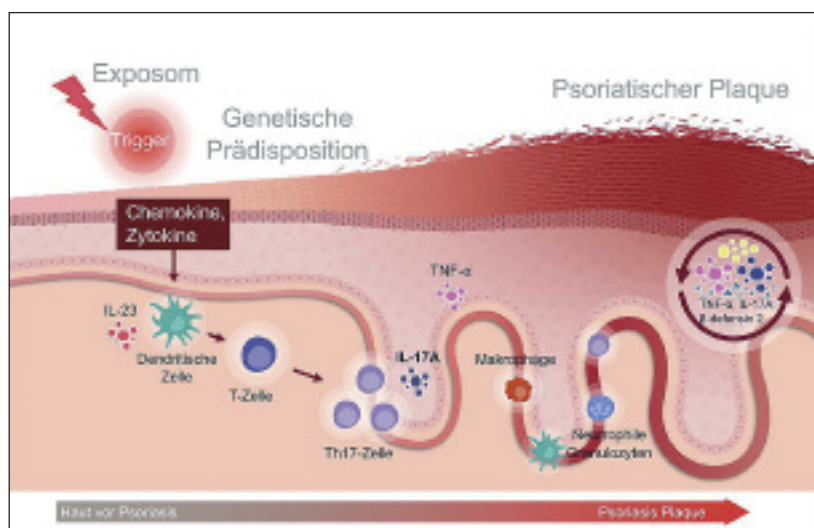


Abbildung 1: Eine genetische Disposition, äussere Auslöser und immunologische Faktoren sind an der Entstehung der Psoriasis beteiligt, wobei IL-17A eine Schlüsselrolle bei entzündlichen Vorgängen spielt. Grafik: Lilly

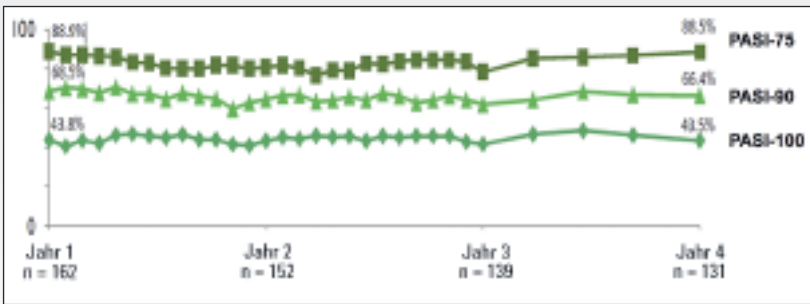


Abbildung 2: PASI-Ansprechen über 4 Jahre bei Therapie mit Secukinumab

Grafik: Novartis

Zu Studienbeginn wiesen die Teilnehmer im Mittel einen PSSI-Score von 34,1 in der Secukinumabgruppe und von 33,9 in der Placebogruppe auf. Nach einer Behandlungszeit von 12 Wochen erreichten signifikant mehr Patienten ein PSSI-90-Ansprechen, wenn sie mit Secukinumab behandelt wurden: Dies gelang bei 52,9 Prozent in der Verumgruppe, dagegen nur bei 2,0 Prozent der Placebogruppe ( $p < 0,001$ ). Ähnlich positiv schnitten die mit Secukinumab behandelten Patienten nach Einschätzung der Prüfer ab: 56,9 Prozent der mit Secukinumab behandelten im Vergleich zu 5,9 Prozent der mit Placebo behandelten Patienten erreichten Werte von 0 oder 1; auch dieser Unterschied war statistisch hochsignifikant ( $p < 0,001$ ).



## Take Home Messages

- Mit IL-17-Blockern werden die bis heute höchsten Abheilungsraten bei Patienten mit Psoriasis erreicht.
- Aktuelle Daten zeigen, dass nach vier Jahren Therapie mit Secukinumab 66,4 Prozent der Patienten eine fast vollständige Abheilung der Hautläsionen (PASI 90) erreichen.
- Auch bei dieser langen Anwendung zeigten sich keine aktuellen Sicherheits-signale.
- IL-17-Inhibitoren sind zudem bei einem Befall der Kopfhaut und bei palmoplantarer Psoriasis aktiv.
- Der zweite Vertreter, Ixekizumab, stellt in der IXORA-S-Studie derzeit seine Überlegenheit versus Ustekinumab unter Beweis.

### Erste Studie speziell zur Psoriasis palmoplantaris

Zudem wurde beim EADV die erste Studie mit Secukinumab vorgestellt, die speziell Patienten mit palmoplantarer Psoriasis untersuchte; dies ist zudem die längste Studie, die bisher zu dieser schwierig zu behandelnden Region durchgeführt wurde (3). Hier wurde die Therapie mit 2 Dosen Secukinumab (300 und 150 mg) im Placebovergleich evaluiert. Primärer Endpunkt war das Behandlungsergebnis nach 18 Monaten.

Mit der hohen Dosis von Secukinumab erreichten 39,4 Prozent der Patienten nach bereits 16 Wochen eine Abheilung der palmoplantaren Läsionen nach Einschätzung der Prüfer, ermittelt im palmoplantar Investigator's Global Assessment (ppIGA). Die beim EADV als E-Poster präsentierten Daten zeigen, dass bei nahezu 60 Prozent der Patienten eine vollständige bis fast vollständige Abheilung der palmoplantaren Symptomatik in Woche 80 erreicht wurde.

Patienten, die Psoriasis an diesen Körperbereichen aufweisen, sind oftmals hinsichtlich der Ausübung alltägli-

cher Aktivitäten stärker eingeschränkt als Patienten mit einer Psoriasis in anderen Körperregionen. Die kürzlich vorgestellten Studienergebnisse zeigen, dass Secukinumab auch in diesen schwierig zu behandelnden Regionen effektiv ist.

### Neuer IL-17-Hemmer erhält EU-Zulassung

Ixekizumab ist der zweite IL-17-Inhibitor, der kürzlich die europäische Zulassung erhielt. In der IXORA-S-Studie wurde Ixekizumab bei 136 Patienten mit schwerer Psoriasis mit 166 Patienten verglichen, die den IL-12/IL-23-Hemmer Ustekinumab erhielten (4). Primärer Studienendpunkt war das Erreichen eines PASI-90-Ansprechens nach 12 Wochen. Diesbezüglich war Ixekizumab Ustekinumab signifikant überlegen: 73,9 Prozent der mit Ixekizumab behandelten Patienten im Vergleich zu 41,8 Prozent der mit Ustekinumab behandelten Patienten erreichten diesen Endpunkt ( $p < 0,001$ ). Ähnlich positiv schnitt Ixekizumab beim Erreichen eines PASI-75-Ansprechens ab, selbst wenn Einflussfaktoren wie Gewicht, betroffene Hautregion und Krankheitschwere einbezogen wurden. 37,1 Prozent der Patienten in der Ixekizumab-Gruppe erreichten eine vollständige Abheilung der Haut (PASI 100) im Vergleich zu 14,5 Prozent in der Ustekinumab-Gruppe ( $p < 0,001$ ). Signifikante Unterschiede zwischen beiden Gruppen zeigten sich schon nach einer Behandlungszeit von nur zirka 2 Wochen und blieben bis zum Studienende erhalten. Bezüglich Juckreiz und Verträglichkeit bestand kein signifikanter Unterschied zwischen den Gruppen.

«Heute ist die echte Herausforderung nicht, ein Biologikum zur Psoriasisbehandlung mit Etanercept zu vergleichen, sondern mit Ustekinumab», erklärte Prof. Kristian Reich aus Hamburg (D). Seines Erachtens ist es aber für eine endgültige Beurteilung der Unterschiede in der Wirksamkeit der Therapeutika zu früh, da aus früheren Studien bekannt ist, dass Ustekinumab erst nach etwa 24 Wochen seine maximale Wirksamkeit erreicht.

### Starke Wirksamkeit bei Kopfhautpsoriasis

Ausserdem präsentierte Reich in Wien Daten zur Wirksamkeit von Ixekizumab bei Kopfhautpsoriasis aus der Phase-III-Studie UNCOVER-3 (5). Die insgesamt 1346 Patienten wurden in der Induktionsphase bis Woche 12 doppelverblindet auf Ixekizumab alle 2 beziehungsweise alle 4 Wochen, Etanercept oder Placebo eingestellt. Die Patienten der Etanercept-Gruppe durchliefen nach Woche 12 eine Auswaschphase über 4 Wochen, ehe sie die Dosis der Erhaltungsphase von Ixekizumab mit 80 mg alle 4 Wochen erhielten. Die Teilnehmer der Placebogruppe wurden nach der Induktionsphase alle 4 Wochen mit 80 mg Ixekizumab behandelt. Auch hier zeigte sich eine starke Wirksamkeit des IL-17A-Inhibitors im Vergleich zu Etanercept: In beiden Ixekizumab-Gruppen erreichten über 77 Prozent der Patienten innerhalb von 12 Wochen einen Psoriasis Scalp Severity Index von 90 (PSSI 90), also eine fast vollständige Erscheinungsfreiheit hinsichtlich der Kopfhaut. Diese hohen Ansprechraten hielten auch in der Erhaltungsphase an: 80 Prozent der kontinuierlich mit Ixekizumab behandelten Patienten erreichten nach 60 Wochen einen PSSI 90, mehr als 75 Prozent einen PSSI 100.

Susanne Kammerer

Quelle: Sessions FC04 «Free communications in therapy» u. «Late breaking news», beim 25. Jahreskongress der European Academy of Dermatology and Venereology (EADV), 29. September und 1. Oktober 2016 in Wien.

**Referenzen:**

1. Bisonette R: Secukinumab Demonstrates Sustained High Efficacy and a Favorable Safety Profile in Moderate to Severe Psoriasis Patients Through 4 Years of Treatment (extension of SCULPTURE Study). Vortrag D3T01.1J beim EADV 2016.
2. Lebwohl M.: Secukinumab is efficacious in clearing moderate-to-severe scalp psoriasis: 12 week results of a randomised phase IIIb study. Vortrag FC04.09 beim EADV 2016.
3. Gottlieb A et al.: Secukinumab shows significant efficacy in difficult-to-treat palmoplantar psoriasis: 1.5 year data from the GESTURE study. E-Poster P2076 beim EADV 2016.
4. Reich K: Efficacy and safety of ixekizumab compared to ustekinumab in patients with moderate-to-severe plaque psoriasis: A randomized head-to-head trial. Vortrag D3T01.1K beim EADV 2016.
5. Reich K: Sustained response with ixekizumab treatment of scalp psoriasis in patients with moderate-to-severe psoriasis: Results from a Phase 3 trial (UNCOVER-3). Vortrag FC04.01 beim EADV 2016.