

# Aktuelles vom EAU-Jahreskongress: Prostatakarzinom im Fokus

Interview mit Dr. Jean-Luc Fehr, Zürich

**Etliche Veranstaltungen am Jahreskongress der European Association of Urology (EAU) befassen sich mit den aktuellen Entwicklungen rund um die Diagnose und Behandlung des Prostatakarzinoms. Eine Einordnung dieser Daten für die Praxis im Gespräch mit dem Urologen Dr. Jean-Luc Fehr, Zentrum für Urologie, Klinik Hirslanden, Zürich.**

**Herr Dr. Fehr, was ist die wichtigste Erkenntnis, die Sie aus Mailand mitgebracht haben?**

**Dr. Jean-Luc Fehr:** Jeder besucht natürlich vorrangig Veranstaltungen zu den Themen, die ihn besonders interessieren, insofern lag mein Hauptaugenmerk auf Diagnostik und Therapie des Prostatakarzinoms. Aber da das häufig ist, ist es auch für Allgemeinpraktiker und Internisten eine relevante Problematik. Der Stellenwert der

DaVinci-Technologie ist jetzt nach bald zehnjähriger Datenerfassung gut beurteilbar. Eine wichtige Frage bleibt bei den Kriterien der Active Surveillance (aktive Überwachung) zur Vermeidung einer Übertherapie.

**Dann beginnen wir doch mit der Diagnostik. Was tut sich da?**

Immer mehr zeichnet sich die Bedeutung des MRI ab. Das multimodale oder multiparametrische MRI wird zunehmend ak-

zeptiert als Staginguntersuchung mit detaillierteren Aussagen über Tumorlokalisation, Tumolvolumen und Risiko der Kapselinfiltration. Diese Eigenschaften erlauben es zunehmend, den Tumor in ein signifikantes oder insignifikantes Karzinom zu unterteilen. Wir wollen ja nicht alle Prostatakarzinome operieren, sondern nur jene, die später zu klinisch relevanten Problemen oder Einschränkungen der Lebensqualität und Lebenserwartung führen. Dies war bisher schwer einzuschätzen. Ausserdem hat sich aus diesen Erkenntnissen die MRI-gezielte Prostatabiopsie entwickelt.

**Was bedeutet das in der Praxis?**

Wir stehen vor einem Paradigmenwechsel; mehr und mehr wird die konventionelle TRUS-Prostatabiopsie (transrektal ultraschallgestützt) in den Hintergrund treten und als primäre Abklärung ein multiparametrisches MRI vorgenommen. In einem weiteren Schritt kann dann bei Nachweis

einer pathologischen Signalstörung die MRI-gezielte Prostatabiopsie erfolgen. Eine weitere Entwicklung, welche wir in unserem Zentrum bereits eingeführt haben und die ebenfalls am Kongress vorgestellt wurde, ist die gezielte Biopsie der Prostata im Ultraschall, wobei das MRI-Bild mit einem 3-D-Ultraschallbild fusioniert wird. Gesamthaft kommen wir mit weniger Biopsien aus, da wir dank MRI gezielt nur den suspekten Herd punktieren. Ausserdem können wir bei einem unauffälligen MRI-Befund gegebenenfalls auf eine Biopsie verzichten.

**Wo können diese MRI-gestützten Untersuchungen derzeit bereits gemacht werden?**

Hier stehen wir noch vor einer grossen Herausforderung. Zwar gibt es in etlichen Zentren ein Drei-Tesla-MRI-Gerät, mit dem diese Aufnahmen möglich sind. Aber noch sind nicht so viele Radiologen mit einem multiparametrischen MRI genügend vertraut. Das ist nicht nur eine Bildgebung, sondern umfasst verschiedenste Messungen und Kurven (siehe *Abbildungen*).

Damit dieses Verfahren in den Leitlinien der Kliniken Eingang finden kann, müssen die Radiologen in den nächsten zwei bis drei Jahren in Konsensuskonferenzen Kriterien definieren, und weitere Studienergebnisse müssen die Zuverlässigkeit der Methode belegen.

**Hat denn das MRI nur Auswirkungen auf die Diagnostik?**

Auch für die Operationsplanung und während der Operation ist das MRI wichtig. Dabei handelt es sich um die «Landkarte» des Chirurgen. Die Lokalisationswahl für Schnellschnittuntersuchungen und das Ausmass der Gefässnervenschonung sind davon abhängig. Indirekt führt dies zu einer maximalen Schonung der für die Potenz entscheidenden Nerven- und Gefässstrukturen.

Des Weiteren werden neue Therapieoptionen möglich, nämlich die fokalen Therapien von Prostatakarzinomherden. Weltweit laufen dazu Studien, noch sind das aber keine etablierten Therapien. Ob mit hochfokussiertem



Jean-Luc Fehr

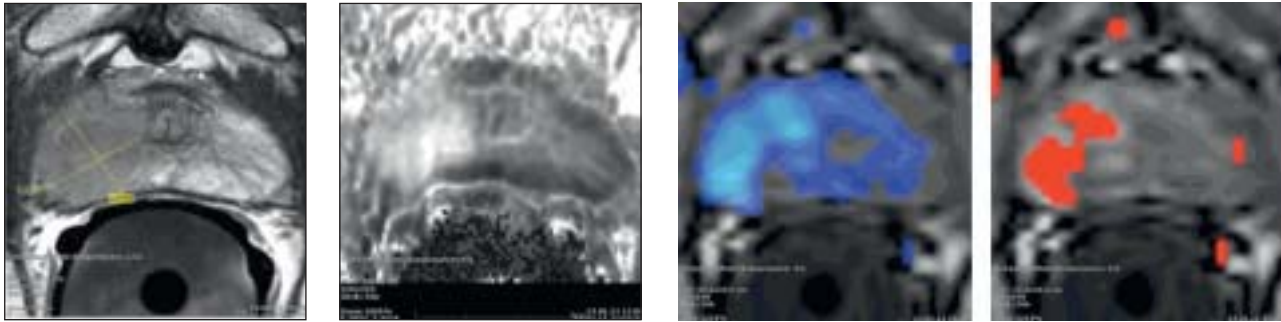


Abbildung 1–4: Bilder eines multiparametrischen MRI der Prostata mit Endorektalspule: 1: gelb markiert das Tumoreal im T2-gewichteten Bild; 2: hell erscheinendes Tumoreal bei der Diffusionsuntersuchung; 3 und 4: Einfließen (blau) und Ausfließen (rot) des Kontrastmittels.

Ultraschall, mit Kryoablation, Brachytherapie, Cyberknife oder Laserenergie – wir werden dann in selektionierten Fällen nicht mehr die gesamte Prostata, sondern nur einen Quadranten oder einen Hauptbefund angehen. Welche Energie dafür am besten geeignet ist, ist Gegenstand zahlreicher Studien. Die in 80 Prozent vorhandene Multifokalität der Prostatakarzinome ist diesbezüglich ein problematischer Faktor und kann zu repetitiven Behandlungen führen.

Dies als kleinen Ausblick, wohin wir uns in den nächsten fünf bis zehn Jahren bewegen könnten.

#### Welche Verfahren sind zurzeit relevant?

Jetzt am Kongress im Vordergrund waren Mitteilungen über technische Verfeinerungen der DaVinci-Prostatektomie; die offene Operation ist kaum mehr ein Thema. Die roboterunterstützte Prostatektomie ergibt im mittelfristigen onkologischen Verlauf identische Resultate wie der offene Eingriff, hinsichtlich Erektion, Kontinenz, Blutverlust, Komplikationsrate und Rehabilitation jedoch ist der minimalinvasive Eingriff dem offenen Eingriff überlegen. Dennoch ist – vor der Verfahrenswahl – die Erfahrung des Operateurs mit seinem Team in erster Linie für das Resultat ausschlaggebend.

#### Was wird sonst noch mit DaVinci-Technik operiert?

Viele Mitteilungen befassten sich mit den Resultaten der DaVinci-Nierenteilresektion. Diese anspruchsvolle Technik wurde in den letzten vier Jahren perfektioniert. Ziel ist dabei immer, möglichst viel Nierengewebe zu erhalten und bei der Resektion eine möglichst kurze Ischämiezeit der Niere zu haben. Der grosse Nachteil der DaVinci-Technik sind die hohen Kosten. Entsprechend ist sinnvoll, dass diese Technologie wenigen Zentren vorbehalten bleibt, damit die Geräteauslastung hoch ist und die Fallzahlen pro Operateur eine gute Qualität garantieren.

#### Sollte ein Prostatakarzinom besser operiert oder bestrahlt werden?

Diese Frage wurde mit einem prämierten Poster einer schwedischen Studie mit 35000 Patienten diskutiert. Dabei konnte gezeigt werden, dass bei lokalisiertem Prosta-

takarzinom eine radikale Prostatektomie langfristig der Strahlentherapie überlegen ist. Nach 15 Jahren waren mehr Patienten postoperativ geheilt. Allerdings können beide Therapiearten nie genau verglichen werden, da bei der Radiotherapie das initiale Erkrankungsstadium pathologisch nur ungenau definiert ist. Für die individuelle Therapiewahl bleiben Alter und Co-Morbiditäten wichtige Faktoren.




Abbildung 5: Dynamik des Kontrastmittelflusses (wash-in/wash-out) in Tumoreal und in normalem Prostatagewebe.

#### Gibt es Neuigkeiten zum Stellenwert der Medikamente?

Der Stellenwert einer begleitenden Hormonablation bei kurativer Radiotherapie wird gerade genauer untersucht, und die Hormone werden heute etwas zurückhaltender eingesetzt. Diesbezügliche Resultate werden in den nächsten Jahren erwartet.

Der intermittierende Hormonentzug beim fortgeschrittenen Karzinom wird immer wieder diskutiert und ist vertretbar, jedoch nicht bei sehr aggressivem Tumorverlauf mit ausgedehnter Metastasierung. Beim kastrationsresistenten Karzinom zeigt Abirateron (Zytiga) als selektiver

#### Weniger Infekte nach Prostatabiopsie durch Rektalabstrich

Die febrilen Komplikationen bei Biopsien haben stark zugenommen, ein weiteres Argument zur Zurückhaltung bei den Biopsien. War es früher jeder 200., der nach einer Biopsie einen symptomatischen Harnwegsinfekt bekam, so sind es heute bereits 5 Prozent – nicht zuletzt aufgrund der wachsenden Resistenz gegenüber der Standardprophylaxe mit Ciproxin. «Wir machen deshalb seit fünf Monaten vor einer Biopsie einen Rektalabstrich, um die Empfindlichkeit der Keime gegenüber Ciproxin zu überprüfen und bei Bedarf ein anderes Antibiotikum zur Prophylaxe geben zu können», so Dr. Jean-Luc Fehr, Zürich. Eine am EAU vorgetragene state of the art lecture (Prof. Wagenlehner, Gießen) bestätigt, dass durch einen Rektalabstrich und allfälligen Antibiotikawechsel die Inzidenz von Infekten wirksam reduziert werden kann.

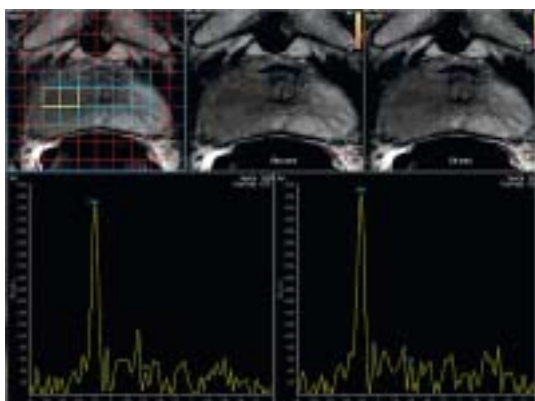


Abbildung 6: H<sup>+</sup>-Spektroskopie

Enzyminhibitor zur Senkung der Androgene und Östrogene eine zusätzliche antiandrogene Wirkung und ist deshalb vielversprechend.

**Was kann man derzeit empfehlen in der Frage des PSA-Screenings?**

Wir haben in der Schweiz noch nie ein Screening propagiert, sondern lediglich eine Früherkennung, zum Beispiel bei Männern, welche mit Miktionsstörungen in die Praxis kommen, oder solchen, die eine Früherkennung oder einen Check up wünschen. Dabei sollte man über die Bedeutung und die weiteren Schritte bei erhöhtem PSA-Wert informieren. Ausserdem sollten junge Patienten, die erkrankte Väter oder Brüder haben, ab dem 45. Lebensjahr

ihre PSA-Werte untersuchen lassen. Ein allgemeines Screening ist jedoch nicht sinnvoll.

**Wie sieht es bei der benignen Prostatahyperplasie aus?**

Diskutiert wird immer wieder die Laserablation versus die transurethrale Prostataresektion. Letztere Methode ist immer noch Standard. Die Laserresektion bietet Vorteile bei den Patienten, die antikoaguliert sind.

**Steinzertrümmerung: Welche Verfahren bieten sich heute an?**

In der Steintherapie gibt es deutliche Verbesserungen. Hier kommen verfeinerte flexible Ureterorenoskope auf den Markt, die in den Harnleiter und das gesamte Nierenbeckenkelchsystem gelangen können, dies unter maximaler Deflexion. Diese erlauben es, auch grössere Steine aus Nierenbecken und Nierenkelchen mit Lasersonden zu zerkleinern und die Fragmente abzuziehen. Die ESWL, welche vor 20 Jahren noch ein Highlight war, ist heute nur mehr eine Randerscheinung. Der Vorteil der endoskopischen Entfernung liegt in der hohen Steinfreiheitsrate. Verglichen mit den starren Endoskopen sind Ureterverletzungen seltener geworden.

Das Interview führte Dr. Christine Mücke.

Quelle Abbildungen: Dres. med. Porcellini/Patak, Radiologisches Institut, Klinik Hirslanden Zürich.

**Kongressnotiz**

**ZEUS: Zoledronsäure verhindert keine Knochenmetastasen**

Der Einsatz von Zoledronsäure wurde als potenzielle Strategie gesehen, um bei Patienten mit nicht metastasiertem Hochrisiko-Prostatakarzinom das Auftreten von Knochenmetastasen zu verhindern. Im Rahmen der ZEUS-Studie wurde dieses Vorgehen in einem prospektiven, kontrollierten Setting untersucht. Die lange erwarteten Daten wurden am EAU 2013 als late breaking abstract präsentiert. Die Ergebnisse waren ernüchternd. Die grosse europäische Studie mit einem Follow-up von 59 Monaten zeigte keinerlei Unter-

schiede zwischen dem Plazebo- und dem Verumarm, in denen bei jeweils rund 13 Prozent der Patienten Knochenmetastasen auftraten. Auch hinsichtlich des Gesamtüberlebens gab es keine Differenzen. Prof. Dr. Manfred Wirth, Direktor der Klinik und Poliklinik für Urologie am Universitätsklinikum Dresden, der die Studie im Plenum des Kongresses präsentierte, wies jedoch auf ein weiteres interessantes Ergebnis der Arbeit hin: «ZEUS hat gezeigt, dass Hochrisikopatienten von einer aggressiven Lokaltherapie profitieren.» Patienten, bei de-

nen eine lokale kurative Therapie versucht worden war, zeigten nämlich in beiden Studienarmen eine signifikant geringere Inzidenz von Knochenmetastasen. Interessanter und unerklärlicher Weise wurden in der Inzidenz von Knochenmetastasen erhebliche Unterschiede zwischen den verschiedenen europäischen Ländern gefunden. Die Inzidenz war in Italien am niedrigsten und in den skandinavischen und Benelux-Staaten am höchsten. **reb**