

*Früherkennung wichtig für optimale Behandlung*

## Skoliosen im Kindes- und Jugendalter

Idiopathische Skoliosen sind nach wie vor der häufigste Grund für Deformitäten der Wirbelsäule bei Kindern und Jugendlichen. Trotz anhaltender Forschung auf diesem Gebiet sind die Ursachen, die zur Entstehung dieser Skoliosen führen, noch immer weitgehend unklar. Da es sich bei der adoleszenten idiopathischen Skoliose um eine Wachstumsstörung der Wirbelsäule handelt, ist eine Früherkennung entscheidend für eine optimale Behandlung.

Daniel Studer

Eine Skoliose bezeichnet eine dreidimensionale strukturelle Deformität der Wirbelsäule. Neben einer seitlichen Abweichung der Wirbelsäule von der Mittellinie muss auf dem koronaren Röntgenbild ein Cobb-Winkel von  $\geq 10^\circ$  vorliegen und klinisch und radiologisch muss eine Rotationskomponente der Wirbelsäule objektivierbar sein (Abbildung 1). Ätiologisch lassen sich seltene angeborene (kongenitale) von viel häufiger vorkommenden erworbenen Deformitäten unterscheiden.

### Kongenitale Skoliosen

Die Prävalenz von kongenitalen Skoliosen liegt bei etwa 1 zu 1000 Lebendgeburten (1). Früh in der Schwangerschaft kommt es dabei zu einer abnormen Entwicklung der Wirbel im Sinne von Formations- und/oder Segmentationsstörungen (2). Ein Formationsfehler beschreibt dabei einen in der Form nicht richtig entwickelten Wirbel, z.B. einen Halbwirbel (Hemivertebra). Bei einer Segmentations-

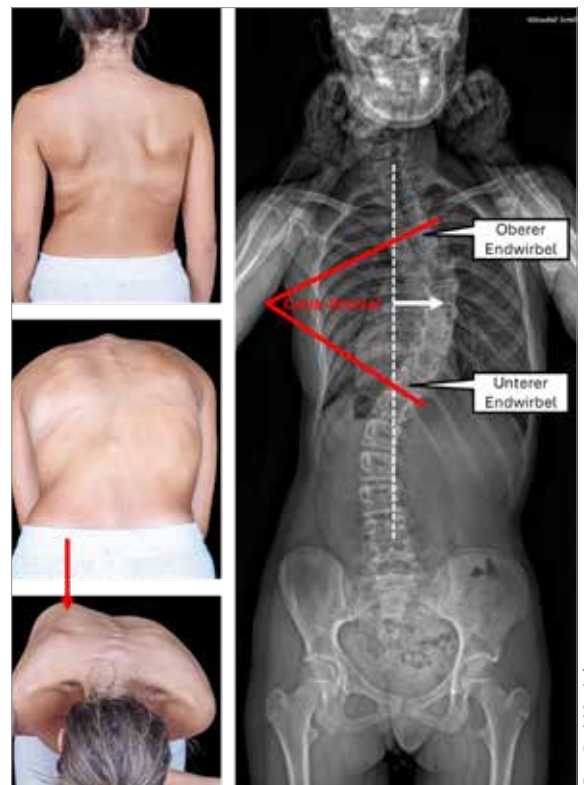
störung sind zwei angrenzende Wirbel nicht oder nur unvollständig durch eine Bandscheibe voneinander getrennt. Die Behandlung von kongenitalen Skoliosen ist abhängig von dem zu erwartenden Progressionsrisiko der Deformität. Milde, nicht progressive Formen bedürfen, abgesehen von einer regelmässigen Beobachtung bis zum Wachstumsabschluss, keiner gezielten Massnahmen. Eine Korsett-

Therapie ist bei kongenitalen Skoliosen meist insuffizient, da nicht genügend hohe Kräfte zur äusseren Wachstumslenkung der angeborenen Fehlbildungen generiert werden können. Gewisse Konstellationen, z.B. ein segmentierter Halbwirbel mit einer kontralateralen Segmentationsstörung (sog. «contralateral bar») haben ein sehr hohes Progressionsrisiko ( $> 10^\circ$  pro Jahr) und sollten früh im Kleinkindalter operativ adressiert werden (Abbildung 2) (3).



Daniel Studer

(Foto: zVg)



(Foto: Daniel Studer)

Abbildung 1: Die Abbildung zeigt die klinischen Fotos und das posteroantere (pa) Röntgenbild der Wirbelsäule einer Jugendlichen mit einer idiopathischen Adoleszenzskoliose. Die Deformität der Wirbelsäule ist typischerweise im thorakalen Bereich rechtskonvex. Klinisch zeigen sich ein leichter Hochstand der rechten Schulter, eine Prominenz der rechten Scapula, eine Asymmetrie der Taille und die deutliche Rotationskomponente (roter Pfeil) in nach vorne gebeugter Position. Auf dem Röntgenbild lässt sich das Ausmass der Krümmung mit dem Cobb-Winkel definieren. Dieser wird durch eine Tangente an die Deckplatte des oberen Endwirbels und eine Tangente an die Bodenplatte des unteren Endwirbels definiert. Der weisse Pfeil zeigt die Abweichung der Wirbelsäule von der Mittellinie (gestrichelte Linie).

**Erworbene Skoliosen**

**Idiopathische Skoliosen**

Die idiopathischen Skoliosen machen den mit Abstand grössten Anteil von Deformitäten der Wirbelsäule bei Kindern und Jugendlichen aus. Sie lassen sich, abhängig vom Zeitpunkt der Diagnosestellung, unterteilen in

- infantile (< 4. Lebensjahr),
- juvenile (4.–9. Lebensjahr) und
- adoleszente (≥ 10. Lebensjahr) Formen.

Die adoleszente idiopathische Skoliose (AIS) ist dabei mit > 80% am häufigsten, weshalb in der Folge hauptsächlich darauf eingegangen werden soll. Die Inzidenz von AIS liegt bei 2–4%, wobei Mädchen deutlich öfter betroffen sind als Knaben, insbesondere bei therapiebedürftigen Deformitäten mit einem Cobb-Winkel > 20–25° (4).

Allen idiopathischen Skoliosen liegt eine Wachstumsstörung zugrunde. Anhand von Magnetresonanztomografie-(MRT)-Untersuchungen konnte ein disproportionales Wachstum der vorderen und hinteren Wirbelsäulenstrukturen nachgewiesen werden (5). Die Ursachen, die zu dieser Wachstumsstörung führen, sind multifaktoriell und weiterhin weitgehend unbekannt (idiopathisch). Entsprechend bleibt die AIS eine Ausschlussdiagnose. Anhand der Anamnese, der klinischen Untersuchung und der Bildgebung müssen wir andere Ursachen einer vorliegenden Skoliose ausschliessen und gleichzeitig das Risiko für eine Zunahme der Deformität und die optimale Wahl der adäquaten therapeutischen Massnahmen definieren.

**Anamnese**

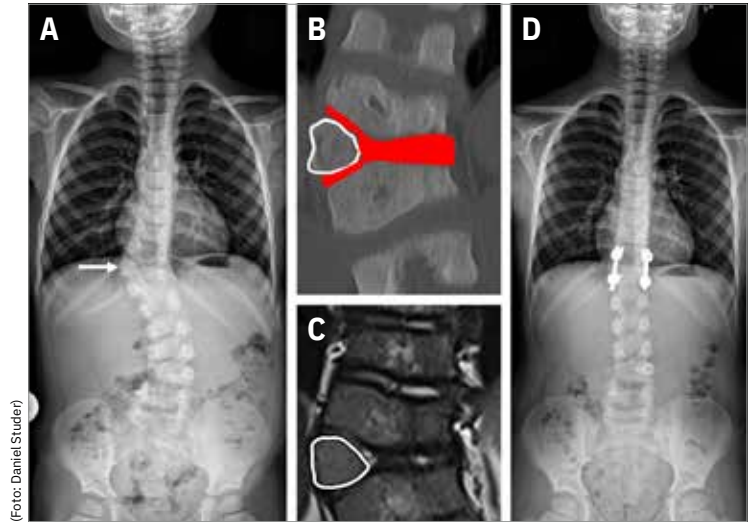
Eine vollständige Anamnese sollte die familiäre Vorgeschichte von Skoliosen, allfällige Rückenschmerzen, neurologische Auffälligkeiten sowie Informationen zur körperlich-biologischen Reife und zu sportlichen Aktivitäten berücksichtigen (6).

Ein familiär gehäuftes Vorkommen sowie Ergebnisse von Untersuchungen an Zwillingen bestätigen eine genetische Komponente in der Pathogenese von AIS. Dementsprechend lohnt es sich, bei bekannter Skoliose auch nach Geschwistern zu fragen, um eine allfällig ebenfalls vorliegende oder beginnende Deformität nicht zu verpassen.

Jugendliche mit AIS haben eine höhere Prävalenz von Rückenschmerzen, und die Intensität der Beschwerden scheint mit dem Ausmass der Deformität der Wirbelsäule zu korrelieren (7). Dennoch sehen wir auch immer wieder Patienten mit fortgeschrittener AIS ohne Rückenschmerzen, weshalb dieses Kriterium zwar unbedingt erfragt, für sich allein aber kritisch beurteilt werden muss.

Neurologische Beschwerden, wie ausstrahlende Schmerzen oder Blasen- und Darmentleerungsstörungen, sind untypisch für die AIS und rechtfertigen eine weiterführende Diagnostik, insbesondere bei gleichzeitig objektivierbaren neurologischen Auffälligkeiten.

Im Wissen, dass es sich bei AIS um eine Wachstumsstörung handelt, hängt das Progressionsrisiko hauptsächlich vom Ausmass der bestehenden Krümmung und dem noch vorhandenen Wachstumspotenzial der Wirbelsäule ab. Folglich



(Foto: Daniel Studer)

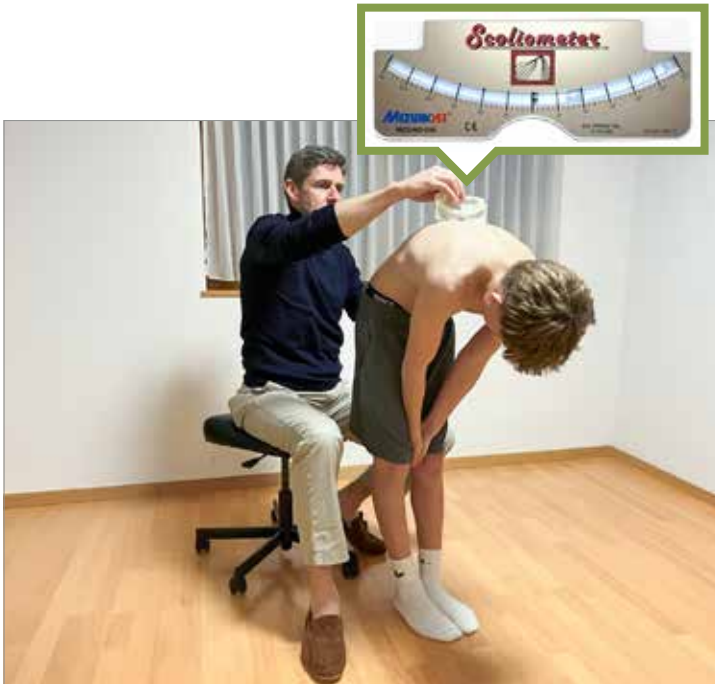Abbildung 2: Bild (A) zeigt ein Ganzwirbelsäulen-Röntgenbild eines 3-jährigen mit kongenitaler Skoliose mit einem akzessorischen, segmentierten Halbwirbel BWK 11/12 rechts (weisser Pfeil). Bild (B) zeigt einen koronaren CT-Schnitt auf Höhe des Halbwirbels (weiss umrahmt). Die Bandscheibe zu den angrenzenden Wirbeln ist Y-förmig als Ausdruck, dass der Halbwirbel segmentiert und nicht knöchern mit einem der angrenzenden Wirbel verwachsen ist. Bild (C) zeigt den gleichen Ausschnitt in der MRT-Untersuchung. Bild (D) zeigt das Röntgenbild der Wirbelsäule nach erfolgter Resektion des Halbwirbels und instrumentierter Fusion der beiden angrenzenden Segmente. Der Eingriff erfolgte im Alter von knapp 4 Jahren.

sollten mit der Anamnese möglichst viele Informationen zur individuellen biologischen Reife erfragt werden. Während der Stimmbruch bei den Knaben nur eingeschränkt aussagekräftig ist, bietet die Menarche bei den Mädchen ein sehr gutes Kriterium. Als Faustregel darf ab der ersten Regelblutung von einem Restwachstum der Wirbelsäule von zwei Jahren ausgegangen werden.

Bisher gibt es keinen Nachweis dafür, dass sportliche Aktivitäten die Entstehung von AIS fördern. Es gibt jedoch Hinweise, dass bestimmte Sportarten, vor allem klassisches Ballett und Kunstturnen, mit einer höheren Prävalenz von AIS verbunden sind. Es ist allerdings unklar, ob diese Aktivitäten zur Entwicklung von AIS beitragen oder ob Jugendliche, die für AIS prädisponiert sind, eher dazu neigen, diese Sportarten auszuüben (8). Jedenfalls besteht kein Grund dafür, sportliche Aktivitäten, auch wenn diese asymmetrisch sind (z.B. Racket-Sportarten), bei AIS zu verbieten.

**Klinische Untersuchung**

Die knöchern-biologische Reife weicht in der Pubertät oft vom chronologischen Alter ab. Entsprechend müssen auch bei der klinischen Untersuchung sämtliche Parameter, die Rückschlüsse über die individuelle Reife erlauben, erfasst werden. Dies beinhaltet neben Dokumentation von Grösse und Gewicht auch die Beurteilung der Tanner-Stadien. Die Untersuchung selbst sollte ohne Kleider in Unterwäsche erfolgen und vorzugsweise dynamisch mit der Beurteilung des Gangbildes beginnen. Neben der Erkennung möglicher Beinlängendifferenzen und/oder Dreh- und Achsenfehler



(Foto: Daniel Studer)

Abbildung 3: Das Bild zeigt die klinische Untersuchung der Wirbelsäule im sogenannten Vorneigetest nach Adam. Der Patient wird aufgefordert, bei geschlossenen Füßen und gestreckten Beinen die Hände zwischen den Knien einzuklemmen und den Blick gerade auf die Füße zu richten. Mit dem Skoliometer (kleines Bild) kann so das Ausmass einer allfälligen Rotationskomponente (Rippenbuckel im Bereich der Brustwirbelsäule oder Lendenwulst im Bereich der Lendenwirbelsäule) objektiviert werden.

der Beine erlaubt das Gehen auf den Zehenspitzen und den Fersen sowie das ein- und beidbeinige Hüpfen auch eine Einschätzung der motorisch-koordinativen Fähigkeiten. Für die anschliessende statische Untersuchung ist ein gerade ausgerichtetes Becken die Grundvoraussetzung für eine aussagekräftige Beurteilung der Wirbelsäule. Allfällige Beinlängendifferenzen sollten durch das Unterlegen von Brettchen unter das kürzere Bein oder durch eine Untersuchung der Wirbelsäule im Sitzen kompensiert werden.

Die AIS zeigt ein typisches Muster mit thorakal rechtskonvexer Hauptkrümmung. Bei der Inspektion der Wirbelsäule sollte entsprechend auf Asymmetrien der Taille und des Schultergürtels (i.d.R. Schulterhochstand rechts) und eine Prominenz der rechten Scapula geachtet werden. Auch Abweichungen des Lots und allfällige Hautveränderungen, insbesondere sogenannte Mittelliniendefekte (als möglicher Hinweis für eine spinale Dysraphie), sollten erkannt werden. Eine zumindest cursorische neurologische Untersuchung, inklusive Testung der Bauchhautreflexe, sollte Teil jeder Wirbelsäulenbeurteilung sein.

Die wichtigste Massnahme im klinischen Alltag und auch im Rahmen von Screening-Untersuchungen ist die Beurteilung der Wirbelsäule bei nach vorne gebeugtem Oberkörper. Mit dem nach Adam benannten Vorneigetest lässt sich die Rotationskomponente (Rippenbuckel im Bereich der Brustwirbelsäule und Lendenwulst im Bereich der Lendenwirbel-

säule) vorzugsweise mit einem Skoliometer objektivieren (Abbildung 3). Bei einem Rotationswert  $> 5^\circ$  sollte, vor allem bei noch relevantem Wachstumspotenzial der Wirbelsäule, eine weiterführende Abklärung erfolgen.

### Diagnostik

Bei klinischem Verdacht einer Skoliose sollte als Erstes ein konventionelles Röntgenbild der Wirbelsäule anteroposterior (ap) und seitlich im Stehen (unter Einfluss der Schwerkraft) und, zur Minimierung der Strahlenbelastung, vorzugsweise mit einem EOS(Electro-Optical System)-Röntgensystem gemacht werden. Die MRT-Untersuchung ist nicht die Modalität der ersten Wahl und sollte der präoperativen Abklärung oder bei neurologischen Auffälligkeiten in der Anamnese und/oder der klinischen Untersuchung vorbehalten bleiben.

### Behandlung von AIS

Selbstredend sollte, wenn immer möglich, ein konservativer Behandlungspfad verfolgt werden. Leichte, asymptomatische Deformitäten bis zu einem Cobb-Winkel von  $20^\circ$  bedürfen, abgesehen von regelmässigen Kontrollen bis zum Wachstumsabschluss, keiner gezielten Therapie. Eine Wachstumslenkung mittels Korsetts ist gemäss international geltenden Richtlinien bei Krümmungen mit einem Cobb-Winkel von  $25-40^\circ$  oder nachgewiesener Progression ab einem Cobb-Winkel von  $20^\circ$  indiziert. Primäres Ziel der konservativen Behandlung von AIS ist dabei das Verhindern einer Zunahme der bestehenden Deformität und nicht deren nachhaltige Korrektur. Dies muss, insbesondere im Zusammenhang mit der bei Adoleszenten oft schlecht akzeptierten Korsett-Therapie, klar kommuniziert werden. Trotz der inzwischen grossen Anzahl Skoliose-spezifischer physiotherapeutischer Behandlungsansätze bleibt deren Einfluss auf die Evolution der Deformität wissenschaftlich unklar und die Evidenz beschränkt sich auf die Wirksamkeit der Korsette. Trotzdem beinhalten die meisten etablierten Behandlungsprotokolle neben der Korsett-Therapie auch eine Form von Skoliose-spezifischer Physiotherapie.

Krümmungen von einem Cobb-Winkel  $> 40^\circ$  lassen sich mit den gängigen Korsett-Typen meist ungenügend kontrollieren. Zudem kommt es bei Deformitäten dieses Ausmasses auch bei abgeschlossenem Wachstum in zwei Drittel der Fälle schwerkraftbedingt zu einer zwar langsamen, aber stetigen Progression, sodass in aller Regel ab einem Cobb-Winkel von  $50^\circ$  die Empfehlung für eine Operation im Sinne einer Korrekturspondylodese abgegeben wird. Eine absolute Indikation zur Operation besteht zwar formell erst ab einem Cobb-Winkel von  $80-90^\circ$  aufgrund der bei dieser Ausprägung erhöhten Mortalitätsrate. Da der Goldstandard der operativen Korrektur jedoch nach wie vor einer langstreckigen instrumentierten Versteifung der betroffenen Wirbelsäulenanteile entspricht, wird die Empfehlung zur Operation früher gestellt, in der Absicht, die bestehende Krümmung unter Einschluss möglichst weniger Segmente (Wirbel) bestmöglich korrigieren und gleichzeitig ein Maximum an Funktion/Beweglichkeit erhalten zu können (Abbildung 4).

**Neuromuskuläre Skoliosen**

Eine zweite grosse Gruppe der erworbenen Skoliosen beinhaltet die neuromuskulären Skoliosen. Diese sind Folge einer Grunderkrankung der Muskulatur (z.B. Morbus Duchenne) oder des Nervensystems (z.B. Cerebralparese). Die Komplexität dieser Skoliosen liegt in der Tatsache, dass die Deformität der Wirbelsäule nur eines von vielen weiteren gesundheitlichen Problemen darstellt. Die neuromuskulären Skoliosen sind oft rasch progredient und lassen sich mit Korsetten deutlich schlechter kontrollieren als idiopathische Deformitäten. Gleichzeitig zeigen sie ein signifikant höheres Risikoprofil bei der Notwendigkeit operativer Massnahmen, die in der Regel langstreckige Korrekturingriffe vom oberen Bereich der Brustwirbelsäule bis zum Becken umfassen. Die Zumutbarkeit dieser Eingriffe muss deshalb interdisziplinär beurteilt werden.

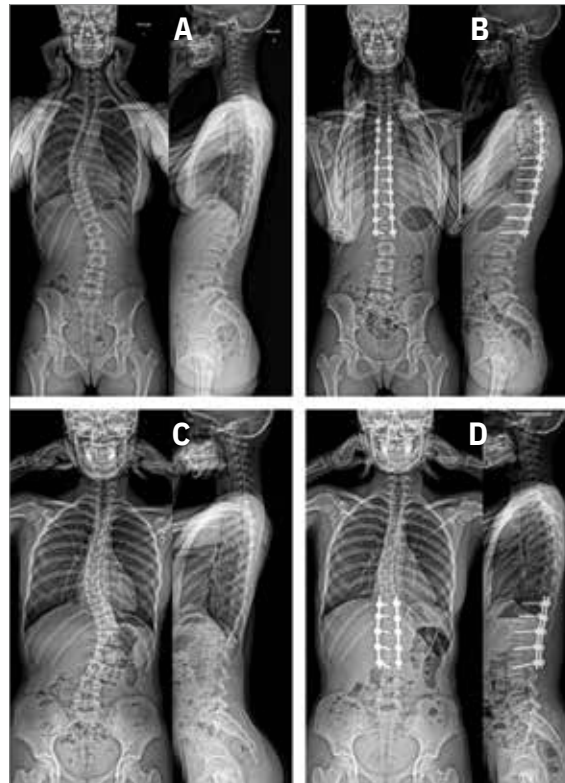
**«Early Onset Skoliosen»**

2015 ist man von der rein Ätiologie-basierten Einteilung von Skoliosen teilweise abgekommen und hat den Begriff «Early Onset Skoliose» (EOS) eingeführt (9). Dieser beinhaltet sämtliche Deformitäten der Wirbelsäule vor dem 10. Lebensjahr, unabhängig von deren Ursache. Der Grund für diese Einteilung liegt darin, dass es sich bei EOS nicht um ein isoliertes Problem der Wirbelsäule handelt. Durch das ebenfalls beeinträchtigte Wachstum des Thorax kann es auch zu respiratorischen Einschränkungen kommen. Unbehandelt, aber auch mit frühzeitigen Korrekturspondylodese ist die Mortalität bei EOS erhöht, weshalb diese Deformitäten konservativ und operativ wachstumslenkend adressiert werden müssen. Die konservativen Therapieansätze zielen in der Regel darauf ab, Zeit bis zur Notwendigkeit einer operativen Wachstumslenkung mit verlängerbaren Implantaten zu gewinnen. Erfreulicherweise sind unterdessen motorisierte Implantate verfügbar, die in regelmässigen Abständen mit einer Fernsteuerung durch die Haut ohne Narkose verlängert werden und die zuvor notwendigen repetitiven Verlängerungsoperationen (i.d.R. alle 6 Monate) in Vollnarkose in den meisten Fällen ersetzen können.

**Zusammenfassung**

Eine Skoliose bezeichnet eine dreidimensionale strukturelle Deformität der Wirbelsäule. Im Wachstum sind die meisten Skoliosen auf eine Wachstumsstörung der Wirbelsäule weitgehend unbekannter Ursache zurückzuführen und werden in der grossen Mehrheit der Fälle ab dem 10. Lebensjahr diagnostiziert und als idiopathische Adoleszentenskoliosen bezeichnet. Das Ziel der konservativen Therapie ist das Verhindern einer weiteren Zunahme der bestehenden Deformität, wobei bei Krümmungen mit einem Cobb-Winkel von 25–40° eine Wachstumslenkung mit Korsetten empfohlen ist. Eine nachhaltige Korrektur einer bestehenden Deformität der Wirbelsäule kann nur auf operativem Weg erreicht werden. Der Goldstandard dafür ist weiterhin eine meist von dorsal durchgeführte instrumentierte Korrekturspondylodese.

Besonders wichtig ist in diesem Zusammenhang die Früherkennung von Skoliosen. Während dies bei nicht idiopathi-



(Foto: Daniel Studer)

Abbildung 4: Bilder (A) und (B) zeigen die anteroposterioren (ap) und seitlichen Röntgenbilder der ganzen Wirbelsäule vor (A) und nach (B) einer dorsal instrumentierten Korrekturspondylodese vom 4. Brust- bis zum 1. Lendenwirbel bei fortgeschrittener thorakal rechtskonvexer idiopathischer Adoleszentenskoliose (AIS). Die Abbildungen (C) und (D) zeigen die Röntgenbilder der Wirbelsäule einer Patientin mit AIS mit thorakolumbalen Hauptkrümmungen vor (C) und nach (D) einer selektiv dorsal instrumentierten Korrekturspondylodese vom 11. Brust- bis zum 3. Lendenwirbel.

schen Deformitäten aufgrund der oft schon frühen Manifestation kaum ein Problem ist, sehen wir bei den idiopathischen Skoliosen nach wie vor teilweise schon stark fortgeschrittene Deformitäten, die häufig nur noch operativ adäquat adressiert werden können. Umso wichtiger ist es deshalb, durch eine Früherkennung die therapeutischen Möglichkeiten und das entsprechende Outcome zu optimieren. Dies erfordert neben dem Verständnis für dieses nicht so seltene Krankheitsbild vor allem die Bereitschaft, im Rahmen von Routineuntersuchungen zu Beginn und während der Adoleszenz die Wirbelsäule zu beurteilen (Vorneigetest nach Adam) und im Zweifelsfall eine weiterführende Abklärung durch einen Spezialisten zu veranlassen. □

Korrespondenzadresse:  
**PD Dr. med. Daniel Studer**  
 Leitender Arzt und Team-Leiter Wirbelsäule  
 Orthopädische Abteilung  
 Universitäts-Kinderspital beider Basel (UKBB)  
 Spitalstrasse 33  
 CH-4031 Basel  
 Daniel.Studer@ukbb.ch

Referenzen:

1. Wang F et al.: Prevalence of congenital scoliosis in infants based on chest-abdomen X-ray films detected in the emergency department. *Eur Spine J.* 2021 Jul;30(7):1848-1857. doi:10.1007/s00586-021-06779-3
2. Peng Z et al.: Advances in the diagnosis and treatment of congenital scoliosis. *Eur J Med Res.* 2025;30(1):683. doi:10.1186/s40001-025-02943-3
3. Grabala P et al.: A Comprehensive Review of Diagnosis, Management, and Surgical Decision-Making in Pediatric Spinal Deformity-An Expanded Narrative Review. *J Clin Med.* 2025;14(22):8085. doi:10.3390/jcm14228085
4. Weinstein et al.: Adolescent idiopathic scoliosis. *Lancet.* 2008;371(9623):1527-1537. doi:10.1016/S0140-6736(08)60658-3
5. Guo X et al.: Relative anterior spinal overgrowth in adolescent idiopathic scoliosis. Results of disproportionate endochondral-membranous bone growth. *J Bone Joint Surg Br.* 2003;85(7):1026-1031. doi:10.1302/0301-620x.85b7.14046
6. Studer D: Clinical investigation and imaging. *J Child Orthop.* 2013;7(1):29-35. doi:10.1007/s11832-012-0461-8
7. Thérroux J et al.: Back Pain Prevalence Is Associated With Curve-type and Severity in Adolescents With Idiopathic Scoliosis: A Cross-sectional Study. *Spine (Phila Pa 1976).* 2017;42(15):E914-E919. doi:10.1097/BRS.0000000000001986
8. Newman M et al.: Associations Between Physical Activity and Adolescent Idiopathic Scoliosis: A Systematic Review and Meta-analysis. *Arch Phys Med Rehabil.* 2023;104(8):1314-1330. doi:10.1016/j.apmr.2023.01.019
9. El-Hawary R et al.: Early Onset Scoliosis - Time for Consensus. *Spine Deform.* 2015;3(2):105-106. doi:10.1016/j.jspd.2015.01.003