

S3-Leitlinie «Aktinische Keratose und Plattenepithelkarzinom der Haut»

Was ist neu?

Im Januar 2023 hat das Leitlinienprogramm Onkologie die aktualisierte S3-Leitlinie «Aktinische Keratose und Plattenepithelkarzinom der Haut» publiziert. Im Rahmen der Überarbeitung wurden das Spektrum der topischen Arzneimittel durch neu zugelassene Präparate erweitert und zwei Kapitel zur Behandlung von Cheilitis actinica und Morbus Bowen neu hinzugefügt. Für die chirurgische Therapie bei Plattenepithelkarzinom präsentieren die Leitlinienexperten einen Algorithmus zur Vorgehensweise unter Berücksichtigung spezieller Risikofaktoren.

Das Plattenepithelkarzinom der Haut ist nach dem Basalzellkarzinom der häufigste maligne Hauttumor, und aktinische Keratosen, die Vorstufen, kommen noch wesentlich öfter vor. Im letzten Jahrzehnt wurde eine deutliche Zunahme an aktinischen Keratosen beobachtet. Als Ursache gilt neben ätiologischen Faktoren, wie einer dauerhaften UV-Exposition, der demografische Wandel mit einem höheren Anteil der älteren Bevölkerung.

Therapie bei aktinischer Keratose

Zur Behandlung bei aktinischer Keratose stehen ablativ und physikalische sowie topisch arzneimittelgestützte Verfahren zur Verfügung. Die Wahl einer geeigneten Therapiestrategie richtet sich nach patienten- und läsionsspezifischen Faktoren sowie nach der klinischen Beschaffenheit und der Grösse der betroffenen Hautregionen. Allgemein empfehlen die Leitlinienexperten Kombinationstherapien aus verschiedenen Verfahren, da so die Vorteile der jeweiligen Optionen genutzt und durch unterschiedliche Wirkmechanismen Synergieeffekte erzielt werden können.

MERKSÄTZE

- ▶ Die topisch-medikamentöse Therapie der aktinischen Keratose wurde um Kaliumhydroxid 5% Lösung, 5-Fluorouracil 4% Creme und Tirbanibulin 1% Salbe ergänzt.
- ▶ Bei der Cheilitis actinica sollte eine Behandlung der gesamten Lippenregion angestrebt werden.
- ▶ Die chirurgische Therapie bei Plattenepithelkarzinom soll entsprechend dem in der Leitlinie präsentierten Algorithmus erfolgen.
- ▶ Für die Systemtherapie bei einem lokal fortgeschrittenen oder metastasierten Plattenepithelkarzinom wird primär eine Immuntherapie mit einem für diese Indikation zugelassenen PD-1-Hemmer empfohlen.

Im Rahmen der ablativen und physikalischen Verfahren kann für einzelne oder multiple aktinische Keratosen jetzt neu Kaliumhydroxid 5% Lösung angeboten werden. Dabei handelt es sich um ein chemisch-destruktives Lokaltherapeutikum, das auch keratolytische Eigenschaften aufweist. Dieses Präparat nimmt eine Zwischenstellung zwischen den physikalisch/chemischen Lokalverfahren und den topisch-medikamentösen Therapien ein. Kaliumhydroxid 5% Lösung ist eine Option für Patienten ohne signifikante Risikofaktoren mit einzelnen, kleinen und gut isolierten Läsionen ohne Anzeichen einer Feldkanzerisierung.

Das Spektrum der topisch-medikamentösen Verfahren wurde im Rahmen der Aktualisierung erweitert. So steht neben 5-Fluorouracil 5% Creme nun auch 5-Fluorouracil 4% Creme als vergleichbar wirksame Option zur Verfügung. Diese Creme wird zur Behandlung bei aktinischen Keratosen im Kopf-Hals-Bereich empfohlen. Sie ist mit einer besseren lokalen Verträglichkeit verbunden und muss trotz der geringeren Dosierung nur 1-mal täglich aufgetragen werden.

Als weiteres neues topisches Arzneimittel wird Tirbanibulin (Klisyri®) 1% Salbe zur Behandlung einzelner oder multipler aktinischer Keratosen sowie bei Feldkanzerisierung empfohlen. Bei Tirbanibulin handelt es sich um einen dualen Inhibitor, der die intrazelluläre Tyrosinkinase Src hemmt, die in aktinischen Keratosen vermehrt exprimiert wird, und zudem die Tubulinpolymerisation blockiert. Tirbanibulin hemmt Src deutlich spezifischer und in geringeren Konzentrationen als die bisherigen Multikinaseinhibitoren und weist deshalb ein günstigeres Nebenwirkungsprofil auf. Die mit Tirbanibulin erzielten Abheilungsraten sind mit denen bereits zugelassener topischer Arzneimittel vergleichbar.

Therapie bei Cheilitis actinica

Die Therapie bei Cheilitis actinica wurde als eigenständiges Kapitel in die aktualisierte Fassung der S3-Leitlinie aufgenommen. Die Behandlung sollte unter Berücksichtigung des klinischen Bildes, der Risikofaktoren, der Komorbiditäten, der Lebenserwartung und des Patientenwunsches erfolgen.

Tabelle:

Therapieverfahren bei Cheilitis actinica

Ablative Verfahren

Chirurgische Verfahren

- ▲ Vermilionektomie (chirurgisch)
- ▲ Lip-Shave

Laserverfahren (ablative)

- ▲ CO₂-Laser
- ▲ Erbium:YAG-Laser

Kryochirurgie

Chemisches Peeling

Arzneimittelgestützte Verfahren

Topisch-medikamentöse Verfahren

- ▲ Diclofenac-Natrium 3%
- ▲ 5-Fluorouracil 5% Creme
- ▲ Imiquimod 5% und 3,75% Creme

Photodynamische Therapie (PDT)

- ▲ Rotlicht-PDT (ALA, MAL)
- ▲ Patch-PDT (Pflasterapplikation) (ALA)
- ▲ Tageslicht-PDT (MAL)

ALA: 5-Aminolävulinsäure (amino-levulinic acid), MAL: Methylaminolävulinat, YAG: Yttrium-Aluminium-Granat

Vor der Auswahl einer geeigneten Behandlungsoption ist eine Biopsie zur diagnostischen Absicherung und zum Ausschluss eines invasiven Plattenepithelkarzinoms erforderlich.

Für die Therapie bei Cheilitis actinica stehen nahezu alle Optionen zur Verfügung, die auch bei der aktinischen Keratose angewendet werden können (Tabelle). Aufgrund des häufigen Befalls grosser Lippenbereiche raten die Leitlinienexperten möglichst zu einer Behandlung der gesamten Lippenregion.

Bei flächigem Befall wird eine operative Entfernung, beispielsweise mittels Vermilionektomie mit histologischer Aufarbeitung und Angaben zum Resektionsstatus empfohlen. Des Weiteren kann eine Behandlung mit ablativen Laserverfahren (CO₂, Erbium:YAG [YAG: Yttrium-Aluminium-Granat]) an-

geboten werden. Für eine Beurteilung des Nutzens nicht ablativer Laserverfahren oder der Kryochirurgie reicht die Datenlage derzeit nicht aus. Von einem chemischen Peeling raten die Experten derzeit ab, da bis anhin ein Nachweis für den Nutzen fehlt.

Als topisch-medikamentöses Verfahren kann Diclofenac-Natrium 3% Gel (Solareze® und Generika) angewendet werden. Für eine evidenzbasierte Empfehlung von 5-Fluorouracil und Imiquimod 5% Creme (Aldara® 5%) oder Imiquimod 3,75% Creme (Zyclara®) liegen derzeit keine ausreichenden Daten vor.

Zu den weiteren empfohlenen Optionen gehören eine photodynamische Therapie (PDT) mit Rotlicht und 5-Aminolävulinsäure (ALA) oder deren Methylester (Methylaminolävuli-

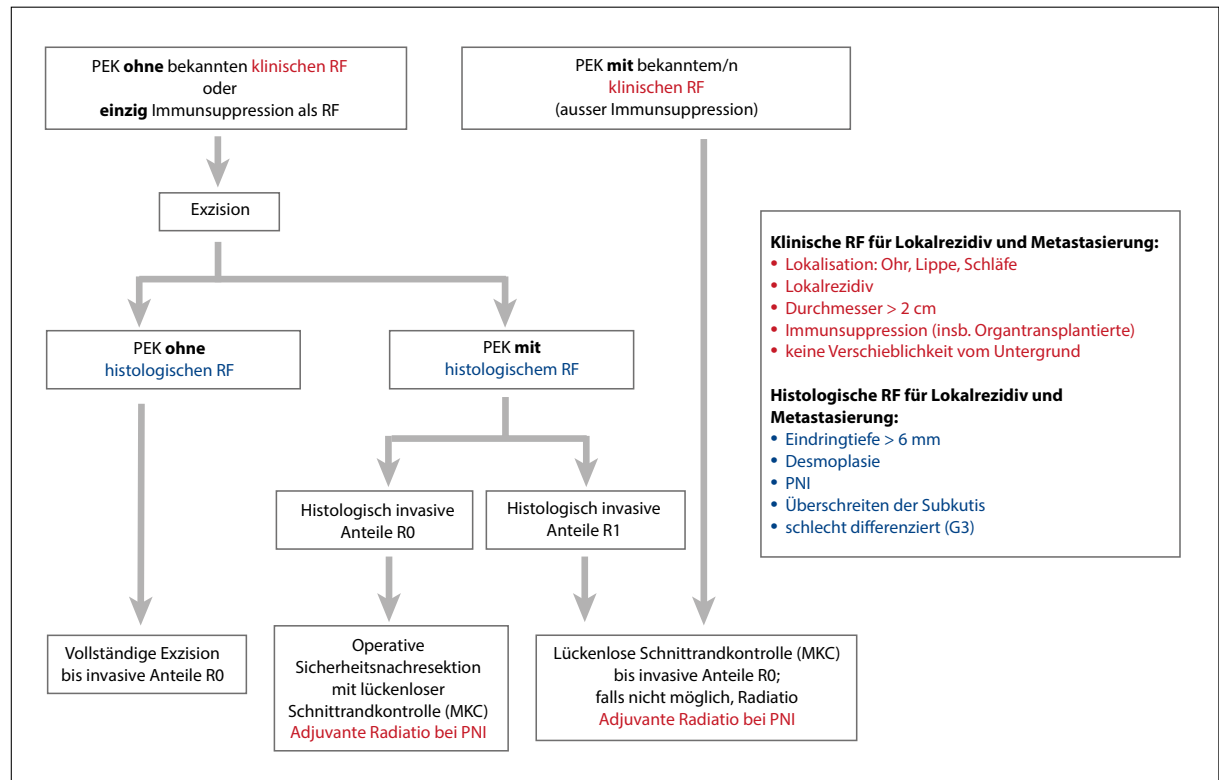


Abbildung: Algorithmus der chirurgischen Therapie des invasiven Plattenepithelkarzinoms (PEK) der Haut (Pfeile: «sollte erfolgen», RF: Risikofaktor, PNI: perineurale Invasion, MKC: mikroskopisch kontrollierte Chirurgie)

nat, MAL) sowie MAL in Kombination mit natürlichem oder simuliertem Tageslicht (day light; MAL-dlPDT).

Therapie bei Plattenepithelkarzinom in situ (Morbus Bowen)

Die Behandlung bei Morbus Bowen wurde ebenfalls neu in die Leitlinie aufgenommen. Auch hier ist zur Absicherung der Diagnose eine Biopsie zum Ausschluss eines invasiven Plattenepithelkarzinoms, einer anderen Neoplasie oder einer entzündlichen Dermatose erforderlich.

Für einzelne Läsionen empfehlen die Experten eine operative Entfernung mittels flacher Abtragung oder einer Komplettexzision. Des Weiteren können Kryochirurgie und ablativ Laserverfahren angeboten werden. Als topisch-medikamentöse Option empfehlen die Experten 5-Fluorouracil 5% Creme. Für immunkompetente Personen eignet sich auch Imiquimod 5% Creme.

Eine PDT mit Rotlicht sollte zur Behandlung bei Morbus Bowen in 2 Therapiezyklen innerhalb von 4 Wochen erfolgen. Zur Penetrationsverstärkung kann den Patienten eine Vorbehandlung mit ablativen fraktionierten Laserverfahren oder Microneedling angeboten werden.

Therapie bei invasivem Plattenepithelkarzinom

Die chirurgische Entfernung eines Plattenepithelkarzinoms gilt als Therapie der ersten Wahl. Dabei ist bei einem Tumor mit hohem Potenzial zur lokalen Infiltration eine andere Vorgehensweise erforderlich als bei einem Tumor mit geringem Potenzial. Für die Operationsplanung sollten daher Informationen über Risikofaktoren des Plattenepithelkarzinoms vorliegen. Dazu gehören Rezidiv, Tumordurchmesser > 2 cm, Lokalisation an Ohr, Lippe oder Schläfe, Immunsuppression und Hinweis auf perineurale Invasion sowie keine Verschieblichkeit vom Untergrund. Für die chirurgische Therapie des Primärtumors empfehlen die Experten eine Vorgehensweise entsprechend dem neu erarbeiteten Algorithmus (*Abbildung*).

Eine postoperative Radiotherapie sollte nicht generell, sondern nur bei Vorliegen von Risikofaktoren für ein lokales oder lokoregionäres Rezidiv wie einer R1- oder R2-Resektion (bei fehlender Möglichkeit der Nachresektion) oder ausgedehntem Lymphknotenbefall vorgenommen werden. Des Weiteren empfehlen die Experten eine adjuvante Radiotherapie bei Perineuralscheideninfiltration (PNI) oder gegebenenfalls auch bei knappem Resektionsrand. Eine Empfehlung für

die Kombination einer adjuvanten Radiotherapie mit einer Systemtherapie ist aufgrund der aktuellen Datenlage nicht möglich.

Systemtherapie im fortgeschrittenen Stadium

Bei Metastasierung oder lokal fortgeschrittenen Plattenepithelkarzinomen, die mit chirurgischen oder strahlentherapeutischen Verfahren nicht ausreichend kontrolliert werden können, kommt eine systemische Behandlung in Betracht. Die Indikation dazu sollte in einem interdisziplinären Tumorboard gestellt werden.

Für die betroffenen Patienten empfehlen die Experten neu primär eine Immuntherapie mit einem PD-1-Inhibitor (PD-1: programmed cell death protein 1) wie Cemiplimab (Libtayo®) oder Pembrolizumab (Keytruda®). Bei Fortschreiten der Erkrankung unter der PD-1-Blockade oder bei Kontraindikationen gegen diese Form der Immuntherapie steht eine gegen EGFR (epidermal growth factor receptor) gerichtete Therapie oder eine Chemotherapie zur Verfügung.

Nachsorge und Prävention

In den aktualisierten Empfehlungen zur Nachsorge weisen die Experten darauf hin, dass auch bei geringem Rezidivrisiko nicht auf eine Nachsorge verzichtet werden kann. So soll bei allen Patienten mit einem Plattenepithelkarzinom der Haut – beispielsweise auch mit einer Tumordicke von $\leq 2,0$ mm ohne Vorliegen weiterer Risikofaktoren – aufgrund der möglichen Entwicklung von sekundären Hauttumoren eine Nachsorge erfolgen. Die Nachsorgeuntersuchungen werden in risikoadaptierten Intervallen angeboten. ▲

Petra Stölting

Quelle: Leitlinienprogramm Onkologie (Deutsche Krebsgesellschaft, Deutsche Krebshilfe, AWMF): Aktinische Keratose und Plattenepithelkarzinom der Haut, Langversion 2.0, 2022, AWMF-Registernummer: 032/022OL

S3-Leitlinie Aktinische Keratose und Plattenepithelkarzinom der Haut



https://www.rosenfluh.ch/qr/s3_ll_aktinische-keratose