

Die schmerzende Schulter

Optionen für die Hausarztpraxis

Das Schultergelenk erlaubt ein überragendes Bewegungsausmass und ist beteiligt bei allen Bewegungen des Arms. Dadurch ist es aber anfällig für Überlastungs- und Strukturschäden. Die konservativen wie operativen Therapiemöglichkeiten sind vielfältig. Der vorliegende Artikel soll für den Allgemeinarzt eine Übersicht sowie pragmatische Behandlungs- und Diagnosepfade zum Umgang mit der schmerzenden Schulter bieten.

Jan Hennings

Das Glenohumeralgelenk stellt ein Kugelgelenk mit drei Freiheitsgraden dar. Funktionell ist dieses zusammen mit dem «subakromialen Nebengelenk», dem Akromioklavikular-(AC-)Gelenk sowie dem sogenannten Schulterblatt-Thorax-Gelenk eine Einheit (Abbildung 1). Die artikulierenden Gelenkpartner sind das Caput humeri sowie die Cavitas glenoidalis, wobei der Kopfdurchmesser fünfmal grösser ist als jener der Pfanne. Die Bursa subacromialis und die Bursa subcoracoidalis sind am reibungslosen Zusammenspiel der Gleitschichten mitbeteiligt.

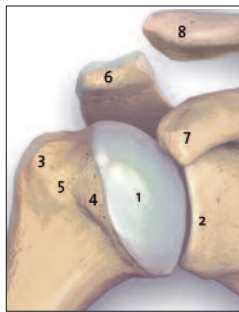


Abbildung 1: Knöcherner Anatomie des Schultergelenks:

- 1 – Caput humeri
- 2 – Cavitas glenoidalis
- 3 – Tuberculum majus
- 4 – Tuberculum minus
- 5 – Sulcus intertubercularis
- 6 – Acromion
- 7 – Processus coracoideus
- 8 – Pars lateralis der Clavicula

Passive und aktive Stabilisatoren

Die passive Stabilität des Gelenks wird durch die Gelenkklappe (Labrum glenoidalis) sowie die glenohumeralen Bänder erzeugt. Die Gelenkklappe umgibt zirkulär die knöchernen Pfanne und vergrössert die Gelenkfläche; zusätzlich erzeugt sie durch Unterdruck einen stabilisierenden Adhäsionseffekt (Suction-cup-Effekt). Die glenohumeralen Ligamente sind Verstärkungszügel der Gelenkkapsel und umspannen den Humeruskopf.

Die Rotatorenmanschette besteht aus vier Muskeln, die mit ihren Sehnen am Humeruskopf ansetzen und ihn zentrieren: die Subskapularissehne, die Supraspinatussehne sowie die Infraspinatus- und die Teres-minor-Sehne. Durch dieses Zu-

sammenspiel wird eine gleichmässige Belastung des Gelenks gesichert, wobei sich die Arbeitsrichtung der Muskeln aus ihrem anatomischen Verlauf ableiten lässt (Tabelle 1).

Eine Übersicht über häufige Differenzialdiagnosen des schmerzenden Schultergelenks stellt Tabelle 2 dar. Eine genaue Zuordnung der Beschwerden zur Ursache ergibt sich mitunter erst aus dem klinischen Verlauf. Die Unterscheidung zwischen struktureller und funktioneller sowie degenerativer und traumatischer Ätiologie ist wichtig, um möglichst zielgerichtet erste diagnostische und therapeutische Behandlungsschritte abzuleiten. Gleichzeitig wird der Zeitrahmen der Dringlichkeit für weitere Massnahmen determiniert, um ein optimales Versorgungsergebnis zu erzielen.

Fehlhaltungen registrieren

Das detailgetreue Anamnesegespräch zum erstmaligen Auftreten, zu Charakter und Verlauf der geklagten Symptome steht am Anfang der Diagnostik. Bei der Inspektion sollte auf Fehlhaltungen des Schultergürtels und der Wirbelsäule geachtet werden. Insbesondere der sternosymphyseale Haltungstypus («Schulternach-vorne-Zieher») ist für ein funktionelles Impingement-Syndrom prädisponiert, da der subakromiale Gleitraum dauerhaft eingeeengt wird. Aber auch Hyperkyphosen der Brustwirbelsäule sowie Hyperlordosen der Halswirbelsäule wirken durch dauerhafte Fehlbelastung negativ auf den gesamten Schultergürtel.

Eine orientierende Untersuchung des aktiven Bewegungsumfanges kann durch den Nacken- und Schürzengriff erfolgen, wobei zur Verlaufsbeobachtung die Angabe des Endpunkts hilfreich ist (z.B. Schürzengriff bis L5). Das genaue Erfassen des Bewegungsausmasses des Schultergelenks erfolgt nach der Neutral-Null-Methode unter Angabe der Bewegungsrichtung (z.B. Abduktion/Adduktion 100-0-45°).

MERKSÄTZE

- ▶ Die Differenzialdiagnostik von Schulterschmerz ist auch für erfahrene Untersucher anspruchsvoll, und die Behandlungsmethoden sind vielfältig.
- ▶ Haltungskorrektur, Muskeltraining sowie gezielte Infiltrationen stellen bei degenerativen Veränderungen die Basistherapie dar.
- ▶ Strukturelle Schäden können meist in arthroskopischer Technik adressiert werden.

Zeigetest zur groben Zuordnung

Bei Aufforderung des Patienten, den Schmerz anzuzeigen, finden sich häufig zwei Angaben: Ein schmerzendes, symptomatisches Schulterreckgelenk (AC-Gelenk) wird punktuell mit dem Zeigefinger angezeigt; eine Entzündung des subakromialen Gleitraums oder der Sehnen wird flächig mit der gesamten Hand angedeutet (Abbildung 2).

«Frozen shoulder» stets ausschliessen

Die retraktile Kapsulitis (frozen shoulder) beginnt in der Regel plötzlich ohne erkennbare Ursache und ist durch eine sehr

Tabelle 1:

Anatomie und Funktion der Rotatorenmanschette

Muskel/Funktion	Ursprung	Ansatz
M. subscapularis Innenrotation	Fossa subscapularis	Tuberculum minus, Crista tuberculi minoris
M. supraspinatus Abduktion	Fossa supraspinata	Tuberculum majus (proximale Facette)
M. infraspinatus Aussenrotation	Fossa infraspinata	Tuberculum majus (mittlere Facette)
M. teres minor Aussenrotation	Margo lateralis scapulae	Tuberculum majus (distale Facette)

Tabelle 2:

Differenzialdiagnostik Schulterschmerz

Gewebe	Ursache
Kapsel	Retraktiler Kapsulitis (frozen shoulder), Kapselkontrakturen (z.B. GIRD), Instabilität durch Hyperlaxizität, Synovialitis, Distorsion
Bursa	Fehlbelastung (subakromial, subkorakoidal), Entzündung, Kalk
Sehnen der RM	Kalkeinlagerung, Überlastungsschäden, Dysbalancen, Trainingsfehler (Kraftsport), Rupturen
Labrum	Ruptur mit Instabilität
Bizepssehne	Entzündung, Instabilität, Ruptur
Muskel	Distorsionen, Dysbalancen, Muskelfaserrisse, Verkalkungen
Knorpel	Chondromalazie, Arthrose, Ödem, Gelenkkörper

schmerzhafte Entzündung und Verdickung der Gelenkkapsel gekennzeichnet. Häufig sind Frauen mittleren Alters betroffen. Hierbei findet sich als typisches klinisches Zeichen eine Einschränkung der passiven Aussenrotation bis hin zu einer deutlichen Innenrotationskontraktur. Strukturelle Ursachen sollten jedoch durch bildgebende Diagnostik ausgeschlossen werden.

Wichtige Funktionstests

Ein standardisierter Untersuchungsablauf der Schulter hilft, keine wesentliche Pathologie zu übersehen. Das Provozieren eines Entzündungsschmerzes im subakromialen Gleitraum erfolgt durch Tests, die auf einer durch den Untersucher bedingten Einengung des Gleitraums durch den Humeruskopf beruhen (Neer-Test, *Abbildung 3a*). Das Testen der Rotatorenmanschette ergibt sich aus der entsprechenden Funktionsrichtung des Muskels, die gegen den Widerstand der Hand des Untersuchers getestet wird: der M. subscapularis gegen Innenrotation, der M. supraspinatus gegen Abduktion, der M. infraspinatus und der M. teres minor gegen Aussenrotation (*Abbildung 4*). Das Vollbild einer Insuffizienz der Aussenrotatoren äussert sich im sogenannten Hornblower-Zeichen (*Abbildung 4*).

Eine Testung auf Instabilität erfolgt durch das Ausüben einer dezentrierenden Kraft durch den Untersucher, wobei diese in unterschiedliche Richtungen erfolgen muss. Der anteriore Apprehensionstest (*Abbildung 5a*) prüft durch Ventralisierung des Humeruskopfes auf eine anteriore Instabilität; der

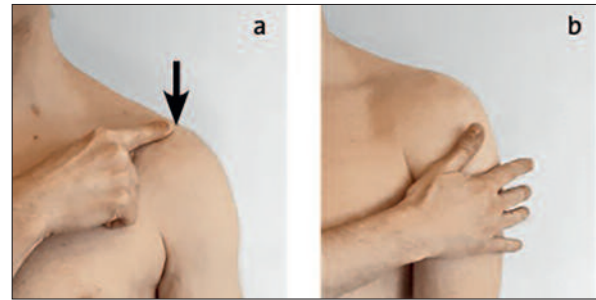


Abbildung 2: Einfinger-Zeigetest, a) punktuell Anzeigen eines schmerzenden AC-Gelenks; b) flächiges Anzeigen einer Entzündung des subakromialen Gleitraums oder der Sehnen

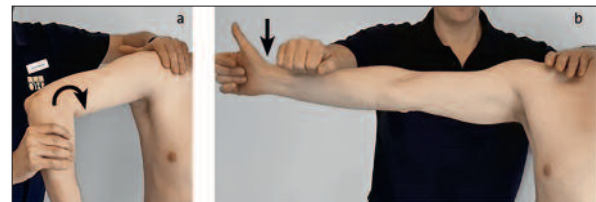


Abbildung 3: a) Impingementtest nach Neer durch forcierte Abduktions-Innenrotations-Bewegung; b) Krafttest der SSP-Sehne nach Jobe durch Halten des Armes in der Horizontalen gegen den kaudalisierenden Druck der Untersucherhand



Abbildung 4: Hornblower-Test: Patient soll beidseits die Hand zum Mund führen; bei kompletter Insuffizienz der Aussenrotatoren (Infraspinatus- und Teresminor-Sehne) fällt der Arm in die Innenrotation, und kompensatorisch wird die Schulter abduziert. Häufig steht dann der

Ellenbogen oberhalb der Handebene; in diesem Beispiel rechts pathologischer Befund (**).

Jerk-Test (dorsaler Apprehensionstest, *Abbildung 5b*) prüft auf eine dorsale Instabilität.

Wichtig bei allen Testungen sind der Seitenvergleich und die maximale muskuläre Entspannung des Patienten. Abschliessend sollte eine orientierende Untersuchung der Halswirbelsäule (Rotation, Seitneigung, periphere Sensomotorik) erfolgen, um gezielt nach radikulären und pseudoradikulären Symptomen zu fahnden.

Bildgebende Diagnostik

Die Röntgendiagnostik stellt als Basisdiagnostik die knöchernen Strukturen dar und dient dem Nachweis eines Kalkdepots, dem Fraktur- und Arthroseausschluss sowie in der sogenannten y-Aufnahme dem Erfassen von knöchernen bedingten Einengungen des subakromialen Gleitraums durch einen Akromionsporn oder kaudalen Osteophyten des AC-Gelenks. Die Sonografie als erweiterte Basisdiagnostik stellt Entzündungen der Bursa subacromialis, versteckte Kalkdepots sowie Rupturen der Rotatorenmanschette dar.

Als erweitertes Diagnostikum dient die Magnetresonanztomografie (MRT) – es werden zusätzlich chondrale, labrale und tendinöse Strukturen dargestellt. Insbesondere bei traumatischen Pathologien, die mit starken Schmerzen, deutlichen periartikulären Schwellungen sowie blockierenden Bewegungseinschränkungen einhergehen, ist die zeitnahe

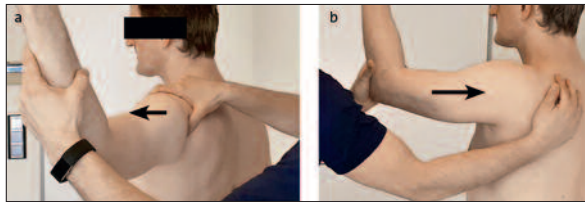


Abbildung 5: a) Anteriorer Apprehensionstest (Arm in Abduktions-Aussenrotations-Position und ventralisierender Schub auf den Humeruskopf von dorsal durch Untersucherhand); b) Jerk-Test (über den Patientenellenbogen Schub des Humeruskopfes nach dorsal, Untersucherhand auf Scapula als Hypomochlion)

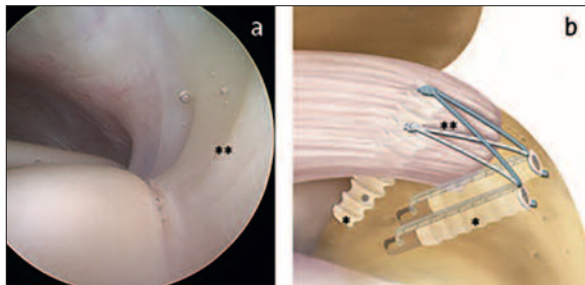


Abbildung 6: a) Intakte Unterfläche der SSP-Sehne mit glatter Schleimhaut (**), b) Schema einer Naht mit Knochenankern (*) sowie Fadenmaterial (**)

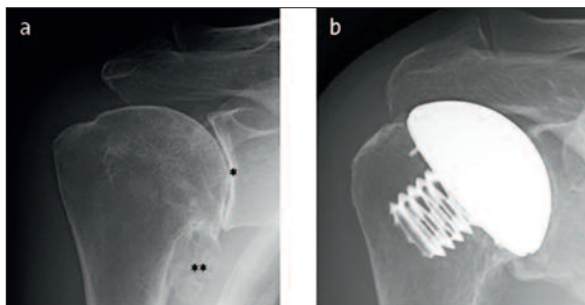


Abbildung 7: a) Schwere Omarthrose mit aufgehobenem Gelenkspalt (*) und Osteophyten (**); b) minimalinvasiver Teilersatz durch Humeruskopfprothese

MRT-Diagnostik obligat. Die Computertomografie dient der weiteren Feindiagnostik von ossären Veränderungen.

Konservative Therapie

Die konservative Therapie umfasst alle Massnahmen, die der Antiphlogistik und der Analgesie dienen. In der akuten Schmerzphase kommen das modifizierte Schema PECH (Pause, Eis, Compression, Hochlagerung bzw. Schonung) sowie bei schlanken Patienten Salbenumschläge mit Diclofenac zur Anwendung. Zur systemischen Medikation werden die klassischen nicht steroidal Antirheumatika (NSAR) unter Beachtung von Kontraindikationen verschrieben, wobei langfristige Dauereinnahmen vermieden werden sollten.

Eine effektive schmerzlindernde Massnahme bei allen entzündlichen Ursachen stellt die lokale Infiltration eines Kortisonpräparats dar (z.B. Dexmethason). Insbesondere akute Entzündungsschmerzen der Bursa subacromialis sprechen auf eine subakromiale Infiltration gut an. Ebenso kann durch gezielte, am besten sonografisch gestützte Infiltration in das AC-Gelenk ein symptomatisches, schmerzhaftes Schulterergelenk erfolgreich therapiert werden. Allerdings sollten nicht

mehr als drei Kortisoninjektionen über einen Zeitraum von drei Monaten verabreicht werden.

Muskuläre Dysbalancen oder reduzierte Dehnungsfähigkeiten der tendomuskulären Einheiten und der Kapsel werden durch den Physiotherapeuten behandelt, wobei stets die Motivation und die Anleitung des Patienten zur Eigenübung erfolgen sollten. Zentrierende Übungen der Rotatorenmanschette (z.B. Trainieren der Innen- und Aussenrotation gegen Widerstand am Theraband) sind sehr wirksam. Ausserdem sollte insbesondere bei funktionellen Problemen der Patient zur Korrektur seiner Haltung angehalten werden («Rucksackübung», d.h. der Patient sollte seine Schulterblätter nach unten-hinten ziehen). Das Verwenden eines Kinesiotapes ist insbesondere bei muskulär bedingten Schmerzen sowie Myogelosen hilfreich.

Operative Therapie

Bei Schmerzen, die auf einer dauerhaften Einengung des subakromialen Gleitraums beruhen, kann in arthroskopischer Technik dieses Engpasssyndrom beseitigt werden. Bei einer Dekompression werden knöcherne Engpässe abgetragen, wie zum Beispiel ein hakenförmiges Akromion oder ein AC-Gelenk-Osteophyt bei Arthrose. Grosse Kalkdepots, die sich typischerweise in der Sehnenoberfläche befinden und diese verdrängen, können unter arthroskopischer Sicht ausgeräumt werden.

Eine Labrumruptur entwickelt sich typischerweise im Rahmen einer traumatisch bedingten Schulterluxation. Aufgrund des somit aufgehobenen Stabilisierungseffekts besteht insbesondere bei jungen Patienten mit Überkopfbelastungen eine über 90-prozentige Wahrscheinlichkeit einer Reluxation binnen eines Jahres. Die arthroskopische Reposition und Refixation des meist fehlvernarbten Labrums restabilisieren das Gelenk. Rupturen der Rotatorenmanschette sind meist degenerativer Natur und betreffen prinzipiell jeden Sehnenanteil. Durch den Funktionsverlust entstehen Schmerzen und Kraftverlust sowie konsekutiv eine Arthrose (Cuff-Arthropathie). Kleinere Rupturen können initial durch muskuläres Training kompensiert werden; grössere Rupturen werden häufig symptomatisch und zeigen einen progredienten Verlauf. Im Rahmen einer Arthroskopie können die Sehnenenden wieder genäht und knöchern reinsertiert werden (Abbildung 6). Die Nachbehandlung ist jedoch langwierig und beträgt in der Regel 3 bis 6 Monate.

In der modernen Schulterprothetik gilt das Prinzip der Natürlichkeit unter Bewahren des Intakten. Nur das Gewebe, welches durch die Arthrose irreversibel zerstört ist, wird ersetzt – weniger ist also mehr (Abbildung 7). Ein Ersatz des zerstörten Humeruskopfes erfolgt minimalinvasiv durch eine Humeruskopfprothese, wobei der Knochen dauerhaft in das Implantat einwächst. Bei der anatomischen Schulterprothese wird zusätzlich die Gelenkpfanne ersetzt. ▲

Dr. med. Jan Hennings
Abteilung für Unfallchirurgie und Orthopädie Park-Klinik
Manhagen
D-22927 Grosshansdorf

Interessenlage: Der Autor hat keine Interessenkonflikte deklariert.

Diese Arbeit erschien zuerst in «Der Allgemeinarzt» 8/2018. Die leicht bearbeitete Übernahme erfolgt mit freundlicher Genehmigung von Verlag und Autor.