

Überdiagnostik vermeiden!

Funktionsstörungen der Schilddrüse

Schilddrüsenpatienten sind in der Allgemeinarztpraxis häufig. Für Hausärzte gibt es bis heute aber keine umfassenden Empfehlungen oder generelle Leitlinien. Einige Entitäten wie Schilddrüsenvergrößerungen, unkomplizierte Schilddrüsenadenome und Hypothyreosen sind jedoch relativ leicht zu erkennen und zu behandeln.

Detmar Jobst

Das Schilddrüsenvolumen hat allgemein abgenommen – seit 1989, als die gesetzliche Jodierung von Speisesalz eingeführt wurde. Weniger Schilddrüsenvergrößerungen stehen jedoch mehr Hypothyreosen gegenüber. Ausserdem entdecken und behandeln Ärzte heute häufiger Adenome, obwohl sie tendenziell kleiner und seltener hyperfunktionell sind. Die Inzidenz von Schilddrüsenkarzinomen ist nicht gestiegen. Einige Therapieindikationen sind im Wandel, etwa die Dauertherapie von Schilddrüsenknoten, für die keine Evidenz vorliegt.

Schilddrüsendiagnostik beim Hausarzt

Für die Schilddrüsendiagnostik sind richtungsweisende Beschwerden und körperliche Befunde des Patienten ausschlaggebend. Thyreogene Knoten, deutliche Strumen und/oder manifeste Hyperthyreosen lenken relativ schnell auf die richtige Spur (Tabelle 1). Die Zeichen einer Hypothyreose lassen sich hingegen weniger deutlich erkennen. Erst durch konkretes Nachfragen sind sie von anderen körperlichen oder seelischen Störungen wie einer depressiven Erkrankung abgrenzbar. Im Fall der Hotelangestellten (vgl. Fallbeispiel) passen

Fallbeispiel

Ausgangssituation: Eine 22-jährige Hotelangestellte klagt über Haarausfall, Müdigkeit, häufiges Schwitzen und gelegentliches Druckgefühl am Hals. Wegen einer leichten Blutungsanämie, die sich unter Eisengabe normalisierte, war sie schon früher beim Arzt. Nun denkt sie, ihre Schilddrüse sei krank. Die Patientin wirkt müde und überarbeitet. Sie stellen einen normalen Ruhepuls, dichte Haupthaare auf intakter Kopfhaut und ein unauffälliges Reflexniveau fest. Es besteht kein Tremor. Die Schleimhäute sind gut durchblutet.

Weiterer Verlauf: Die 22-Jährige mit normalem Tastbefund und unauffälligem TSH arbeitet jetzt in einem anderen Betrieb. Ihr bisheriger Arbeitgeber hatte sowohl die Arbeitszeitordnung als auch die Arbeitsplatzbeschreibung seiner Mitarbeiterin missachtet. Der Arbeits- und Zeitstress brachte die beklagten Symptome mit sich.

MERKSÄTZE

- ▶ Eine Bestimmung des TSH (nicht fT3 oder fT4) ist sinnvoll bei richtungsweisenden Beschwerden oder Befunden.
- ▶ Eine SD-Sonografie ist nur indiziert bei Lokalbefunden und/oder auffälligem TSH.
- ▶ Kleine Schilddrüsenknoten nicht behandeln, sondern zeitlich begrenzt beobachten!
- ▶ Zurückhaltung bei diagnostischen Patientenwünschen!
- ▶ Im Kontakt mit der Nuklearmedizin klären (falls möglich), ob und warum eine Szintigrafie geplant ist!
- ▶ Hypothyreosen, unkomplizierte Knoten und einfache Schilddrüsenvergrößerungen können in der Hausarztpraxis in Eigenregie, andere Schilddrüsenkrankungen in Kooperation mit Spezialisten behandelt werden.

die Symptome aber weder zu einer Unter- noch zu einer Überfunktion: Bei der Untersuchung erscheinen die Halsweichteile nahe der Trachea nicht verdickt, tasten sich weich und sind auch beim Schluckakt nicht knotig.

Die nächste – und vorerst einzige – diagnostische Massnahme ist, wie in unserem Fallbeispiel, die Bestimmung des Thyreoidea-stimulierenden Hormons (TSH). Nur wenn auch ein Tastbefund oder lokale zervikale Beschwerden vorliegen, sollte sich – unabhängig vom TSH – eine Sonografie der vorderen Halsabschnitte anschliessen (2, 3).

Sonografische Befunde führen häufig zu weiterer unnötiger Diagnostik – vor allem wenn sich ein Adenom oder mehrere kleine Geschwulste mit einem Durchmesser von ≤ 1 cm zeigen. Auch vergrösserte oder asymmetrische Schilddrüsenlappen sowie unklare Befunde und auf Diagnostik drängende Patienten verleiten zu weiteren Schritten.

Mit der Verbreitung der bildgebenden Sonografiegeräte, die auch Hausarztpraxen diagnostisch bereichern, ist die Entdeckung von Schilddrüsenknoten häufig geworden. Anfang der 2000er-Jahre hat die Initiative Papillon bei 17 Prozent der

Tabelle 1:

Typische Symptome und Befunde bei Hyperthyreose (nach [1]):

- ▲ Palpitationen (Gefühl des unruhigen Herzschlags)
- ▲ Ruhe- und Schlaflosigkeit
- ▲ Hitzegefühl, Wärmeunverträglichkeit
- ▲ häufige Stuhlgänge, teils durchfällig
- ▲ heisse oder feuchtheisse Handflächen
- ▲ feinschlägiger Tremor
- ▲ Hyperreflexie und/oder verbreiterte Reflexzonen
- ▲ hoher Ruhepuls bzw. Tachykardie
- ▲ Antriebslosigkeit, Müdigkeit
- ▲ physische Kältegefühle
- ▲ verdickte Haare und Nägel, raue Haut, Veränderung der Stimme
- ▲ Obstipationsneigung
- ▲ Gewichtszunahme
- ▲ frühere Phase von Hyperthyreose und/oder zervikalen Schmerzen

weiblichen und bei 11,5 Prozent der männlichen gesunden Erwerbstätigen Knoten über 0,5 cm Durchmesser im sonografischen Screening (mit 7,5-MHz-Schallkopf) entdeckt (4). Sensitive 13-MHz-Schallköpfe decken noch kleinere Knoten und demnach mehr Adenome auf. Die meisten dieser Befunde sind ohne Krankheitswert und beeinträchtigen die Patienten erst, wenn sie entdeckt und thematisiert werden. Daher sollten zuerst ein Tastbefund oder richtungsweisende Beschwerden vorliegen, damit die Sonografie begründet ist. Wie man mit sonografischen Befunden in der Hausarztpraxis verfährt, zeigt *Tabelle 2*. Bei richtungsweisenden und beeinträchtigenden Patientenbeschwerden ist ein entschiedeneres Vorgehen erforderlich.

Weitere Diagnostik

Für die weitere Diagnostik von proliferierenden Knoten, die deutlich grösser sind als 1 cm Durchmesser, von suspekten Knoten (unregelmässig begrenzt, fehlender Halo, Mikrokalk, Echoarmut u.a.) oder manifester Hyperthyreose sind die Kollegen der Endokrinologie oder der Nuklearmedizin zuständig. Radionuklidzintigrafien beantworten die Frage,

ob eine Autonomie oder ein autonomes Adenom («heisser» Knoten) vorliegt. Sie zeigen auch speicherndes, ektopes Schilddrüsengewebe sowie Speicherdefekte («kalte» Knoten) an. Kalte Knoten sind häufiger karzinomatös als normal speicherndes Schilddrüsengewebe. Schilddrüsenkarzinome sind jedoch mit einer jährlichen Inzidenz von 9,2 je 100 000 (w) und 3,8 je 100 000 (m) Einwohnern selten. Ihr Anteil betrug 2014 nur 1,8 Prozent (w) und 0,9 Prozent (m) an allen Karzinomarten (5).

Bei normalem TSH lässt sich die Frage nach einer Hyperthyreose/Autonomie schon ausreichend verneinen. Ebenfalls keine Szintigrafie ist angezeigt bei einer Unterfunktion/Hashimoto-Thyreoiditis oder bei sonografisch unveränderten Knoten im Verlauf. Amerikanische HNO-Ärzte beschrieben dies schon 2010 (6): «Mit Ausnahme der Beurteilung, ob eine Feinnadelbiopsie wegen eines heissen Knotens bei einem hyperthyreoten Patienten angebracht ist, hat man die Isotopenszintigrafie zum diagnostischen «initial workup» von Schilddrüsenknoten aufgegeben.»

Für die Deutsche Gesellschaft für Nuklearmedizin gelten hingegen eigene Indikationen zur Szintigrafie mit Tc-99m-Perchnetat oder Jod-123-Natriumiodid (*Tabelle 3*). Nicht selten drängen Patienten mit diffusen Beschwerden, wie erwähnt, auf eine «richtige» Schilddrüsendiagnostik. Hausärzte lesen dann mit Staunen in manchem nuklearmedizinischen Befundbericht, dass auch in erkennbar schilddrüsengesunden Fällen die Antikörpertiter, die Tumormarker und sogar die Spurenelemente bestimmt wurden. Manchmal wurde zudem eine Szintigrafie trotz regelrechter sonografischer Ausgangslage vorgenommen, und es erfolgte ein Behandlungs- und Wiedervorstellungsvorschlag. Radiologische und nuklearmedizinische Untersuchungen und Behandlungen verursachen jedoch ungefähr die Hälfte unserer atomaren und ionisierenden Umgebungsstrahlung (8), die ihrerseits zu einer Krebserkrankung führen kann. Die Indikation sollte deshalb nicht der Patient, sondern der überweisende (Haus-) Arzt stellen.

Globus nervosus: Klossgefühl im Hals

Zu Unrecht wird vermutet, dass eine Schilddrüse mit normaler Funktion Auswirkungen auf die Psyche haben könnte. Es ist auch nicht sicher erhärtet, dass leichte Abweichungen im TSH dazu führen könnten. Hingegen kommt es bei psychischer Belastung neben anderen Körpersymptomen wie

Tabelle 2:

Massnahmen bei sonografischen Befunden

Befunde	Massnahmen
therapiebedürftige Schilddrüsenvergrösserung bei normalem TSH	Jodidgabe für maximal 2 Jahre, sonografische Wachstumskontrolle in 1/2 bis 1 Jahr
Knötchen ≤ 1 cm («Inzidentalome», rund 50% aller Befunde!) bei normalem TSH	falls kein Wachstum bei einer sonografischen Kontrolle nach rund 1/2 Jahr: nicht therapieren, Sonokontrolle nach einem weiteren Jahr.
grössere Knoten oder Wachstum bei normalem TSH	weitere Beobachtung, ggf. Punktion oder Zytologie, ggf. Therapie
unklare Morphologie, grössere oder komplexe Knoten	weitere Diagnostik, ggf. Punktion, ggf. Zytologie, Therapie
grössere Zysten	Sonokontrolle, ggf. Punktion, ggf. Zytologie
unregelmässiges Parenchym, ggf. mit Knoten	FT4 (nicht FT3) bei auffälligem TSH, Anti-TPO, ggf. TRAK

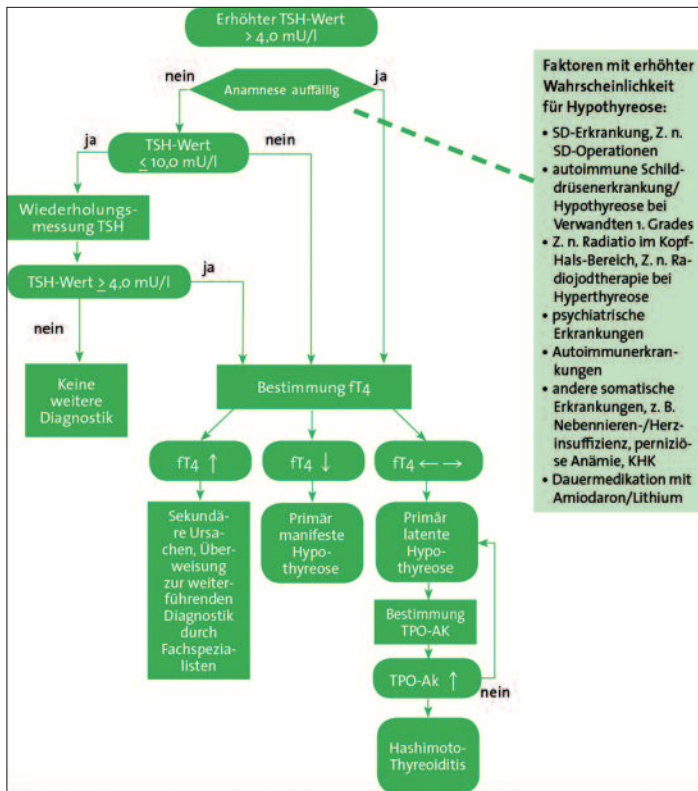


Abbildung: Diagnostischer Algorithmus bei Verdacht auf Hypothyreose

Magendruck, Kopfschmerzen oder Herzsensationen häufiger zu einem Klossgefühl im Hals. Der sogenannte Globus nervosus verursacht funktionelle Schluckbeschwerden und Druckgefühle im Kehlkopfbereich, die aber nicht thyreogen erklärt werden können.

Mehr Diagnostik als nur die TSH-Bestimmung und eine lokale körperliche Untersuchung vorzunehmen bedeutet für den Arzt, auch die Verantwortung für (die häufigen) zervikale(n) Zufallsbefunde an der Schilddrüse zu übernehmen. Sie haben jedoch nichts mit dem somatoformen Krankheitsbild des Globus nervosus zu tun. Eine somatische Abklärung sollte gegebenenfalls durch einen HNO-Arzt erfolgen (9).

Tabelle 3:

Indikationen zur Szintigrafie (7)

- ▲ tastbare und/oder sonografisch abgrenzbare Herdbefunde (Knoten ≥ 1 cm)
- ▲ Verdacht auf fokale oder diffuse Autonomie bei manifester oder latenter Hyperthyreose
- ▲ diagnostisch unklare Fälle in der Abklärung eines M. Basedow gegen eine chronisch lymphozytäre Thyreoiditis oder ein Marine-Lenhart-Syndrom*
- ▲ zur Dokumentation des Therapieerfolgs nach definitiver Therapie (postoperativ, nach Radiojodtherapie einer Autonomie)
- ▲ ggf. im Verlauf unbehandelter fokaler Autonomien

* gleichzeitiges Auftreten einer Knotenstruma (mit oder ohne Autonomie) und einer immunogenen Hyperthyreose Basedow

Erhöhtes TSH in der Hausarztpraxis

Den Jodgehalt von Speisesalz in Deutschland kontrolliert die Lebensmittelüberwachung (in der Schweiz die Eidgenössische Ernährungskommission, EEK). Dieser Wert liegt zwischen 15 und 25 µg/kg (in der Schweiz seit 1. Januar 2014 von 20 auf 25 mg/kg angehoben). Mit steigender Jodversorgung nimmt auch die Inzidenz der Hashimoto-Thyreoiditis zu, eine der wesentlichen Ursachen der Hypothyreose.

Zur Unterfunktion der Schilddrüse können auch erbliche Ursachen, die Behandlung mit Amiodaron und Lithium, die Bestrahlung und die Operation der Schilddrüse, schwere körperliche oder psychiatrische Erkrankungen oder andere Immunopathien führen (10).

In einer sächsischen epidemiologischen Studie von 2008/09 lag die Jahresprävalenz für Hypothyreose in der allgemeinärztlichen Sprechstunde bei 2,0 Prozent, genauer bei 3,0 Prozent (w) und 0,9 Prozent (m) (10). Für TSH-Werte über 4 mU/l empfiehlt die DEGAM-Leitlinie «Erhöhtes TSH in der Hausarztpraxis» einen diagnostischen Algorithmus (vgl. Abbildung) (10).

Therapie

Die Behandlung einer adenomatösen Struma erfolgt mit einer Levothyroxin-Jodid-Kombination, die Therapie der Unterfunktion mit Levothyroxin allein. Für die Ersteinstellung ist ein Bedarf von 1–1,6 µg Levothyroxin/kg Körpergewicht angezeigt. Nach etwa 6 bis 8 Wochen wird die Einstellung erstmals durch eine TSH-Bestimmung kontrolliert. Das TSH sollte für die Substitution bei 1–1,5 mU/l und für die nicht suppressive Therapie bei 0,3–0,8 mU/l liegen (10, 11, 14). Die zusätzliche Gabe von Selen bei Hashimoto-Thyreoiditis ist bislang nicht als wirksam belegt (12).

Überfunktionssymptome mit teilweise oder komplett supprimiertem TSH und erhöhten Werten für fT4 erfordern die Bestimmung weiterer Antikörper, zum Beispiel zur Diagnosestellung einer Immunthyreopathie Basedow. Eventuell muss auch eine Szintigrafie erfolgen. Die weitere Diagnostik und den Behandlungsvorschlag für die Hyperthyreose sollte der Internist für Endokrinologie oder der Nuklearmediziner vornehmen. Die Durchführung der Behandlung auf spezialistischen Rat hin sowie die Verlaufsüberwachung sind in der Hausarztpraxis möglich (vgl. [13]). ▲

Prof. Dr. med. Detmar Jobst
 Institut für Hausarztmedizin
 Medizinische Fakultät der Universität Bonn
 D-53127 Bonn

Interessenlage: Es bestehen keine ideellen, wissenschaftlichen oder wirtschaftlichen Beziehungen zu Arzneimittelherstellern oder Technologieproduzenten, die sich mit Erkrankungen der Schilddrüse befassen.

Literatur in der Onlineversion unter www.arsmedici.ch

Diese Arbeit erschien zuerst in «Der Allgemeinarzt» 17/2018. Die leicht bearbeitete Übernahme erfolgt mit freundlicher Genehmigung von Verlag und Autor.

Literatur:

1. Dietel M et al. (Hrsg.): Harrisons Innere Medizin, 18. Aufl. McGraw-Hill (London), ABW Wissenschaftsverlag (Berlin) 2012, Band 3, S. 3152.
2. Feldkamp J: Klug entscheiden: ... in der Endokrinologie. Dtsch Arztebl 2016; 113(17): A-821/B-696/C-687; <https://www.aerzteblatt.de/archiv/177837/Klug-entscheiden-in-der-Endokrinologie>, letzter Zugriff 31.03.2018.
3. Choosing wisely initiative (2018), <http://www.choosingwisely.org/societies/endocrine-society> (letzter Zugriff 04.04.2018).
4. Schumm-Dräger PM, Feldkamp J: Schilddrüsenkrankheiten in Deutschland. Präz Gesundheitsf 2007; 2: 153-158; http://www.jodmangel.de/broschuerenbestellung/pdf/11553_2007_77_OnlinePDF.pdf.
5. Robert-Koch-Institut: Krebs in Deutschland für 2013/2014: Schilddrüse, 11. Ausg. Zentrum für Krebsregisterdaten/Gesellschaft der Epidemiologischen Krebsregisterdaten in Deutschland, Berlin, 2017; https://www.krebsdaten.de/Krebs/DE/Content/Publikationen/Krebs_in_Deutschland/kid_2017/kid_2017_c73_schilddruese.pdf?__blob=publicationFile, letzter Zugriff 02.04.2018.
6. Bomeli SR et al.: Evaluation of a thyroid nodule. Otolaryngol Clin North Am 2010; 43(2): 229-238.
7. Dietlein M et al.: Schilddrüsenszintigrafie (Version 4), DGN-Handlungsempfehlung (S1-Leitlinie), Stand 10/2014, AWMF-Registernr. 031-011. Deutsche Gesellschaft für Nuklearmedizin, Göttingen; http://www.nuklearmedizin.de/leistungen/leitlinien/docs/031-011_S1_Schilddruesen_szintigraphie_2014-10.pdf
8. BfS Bundesamt für Strahlenschutz (2015): Strahlenexposition durch medizinische Massnahmen. Salzgitter, 2015; http://www.bfs.de/SharedDocs/Downloads/BfS/DE/fachinfo/ion/medizin.pdf?__blob=publicationFile&v=1 (letzter Zugriff 05.04.2018).
9. Berghändler T, Langewitz W: Globus-Gefühl, Boule pharyngée. Schweiz Med Forum 2005; 5: 264-268; http://https://www.unispital-basel.ch/fileadmin/unispitalbaselch/Bereiche/Medizin/Psychosomatik/Lehre_Forschung/Publikationen/tb_wl_globus.pdf (letzter Zugriff 31.03.2018).
10. Schübel J et al.: Erhöhter TSH-Wert in der Hausarztpraxis, S2k-Leitlinie, AWMF-Register-Nr. 053-046, DEGAM-Leitlinie Nr. 18. Deutsche Gesellschaft für Allgemeinmedizin und Familienmedizin, Hamburg 2016; http://www.degam.de/files/Inhalte/Leitlinien-Inhalte/Dokumente/DEGAM-S2-Leitlinien/053-046_Erhoehter%20TSH-Wert%20in%20der%20Hausarztpraxis/Dokumente%20Homepage_11_2016/053-046l_erhoehterTSHWert_170317.pdf (letzter Zugriff 31.03.2018)
11. Führer D et al.: (2012) Euthyreote Struma mit und ohne Knoten - Diagnostik und Therapie. Dtsch Arztebl Int 2012; 109(29-30): 506-516.
12. Dietz, F: Das Spurenelement Selen und Hashimoto-Thyreoiditis. Systematischer Review, Dissertation, Friedrich-Schiller-Universität Jena, 2014; http://https://www.db-thueringen.de/servlets/MCRFileNodeServlet/dbt_derivate_00037744/Ferdinand_Dietz.PDF, letzter Zugriff 01.04.18.
13. Schott M: Therapie der Hyperthyreose und der thyreotoxischen Krise. In: Schöfl C et al.: (Hrsg.) Sonderheft Endokrinologie Informationen. Thieme, Stuttgart, 2011; <http://www.endokrinologie.net/files/download/endokrinologie-informationen/sonderheft-2011.pdf>, letzter Zugriff 01.04.18.
14. Grufßendorf M: Wie behandelt man heute eine Struma? In: Reincke M et al. (Hrsg.): Sonderheft Endokrinologie Informationen. Thieme, Stuttgart, 2017; <http://www.endokrinologie.net/files/download/endokrinologie-informationen/sonderheft-2017.pdf> (letzter Zugriff 5.04.2018).