

Therapeutisches Spektrum der Varizenbehandlung

Um für Patienten mit Krampfadern die optimale Therapieoption zu wählen, bedarf es der Kenntnis des therapeutischen Spektrums. Im Folgenden ein Überblick über die Bandbreite der aktuellen Möglichkeiten.

Janine Dörffler-Melly

Die konservative oder Kompressionstherapie

Die «konservative» Therapie von Varizen beziehungsweise der chronisch venösen Insuffizienz umfasst medikamentöse und physikalische Massnahmen. Medikamente können gegen die Symptome des Schweregefühls und bis zu einem gewissen Grad gegen Ödeme eingesetzt werden. Es handelt sich hierbei meist um Substanzen mit der Venenwand tonisierender Wirkung, die eine verminderte Flüssigkeitspermeation ins Gewebe bewirken sollen. Die *Tabelle* zeigt eine Liste der in der Schweiz gängigsten Medikamente. Auch topisch angewendete Mittel kommen häufig zur Anwendung (z.B. Lyman Emgel®, HepaGel®, Hirudoid®, Hemeran®).

Die physikalischen Massnahmen sind jedoch bei der konservativen Therapie der chronisch venösen Insuffizienz grundsätzlich wirksamer und stehen daher im Vordergrund. Sie bestehen vor allem aus einer Kompressionstherapie, entweder mit elastischen Binden oder speziell angefertigten Kompressionsstrümpfen definierter Klasse. Bezüglich der korrekten Bandagierung mittels Kurz- oder Langzugbinden sowie der Verwendung von Kompressionsstrümpfen sei auf den Artikel von Reich-Schupke und Stücker verwiesen (1). Der Einsatz von Kompressionsstrümpfen, meistens der Klasse II, für die chronisch venöse Insuffizienz, ober- oder unterschenkellang,

kann in vielen Fällen einer chirurgischen Therapie vorgezogen werden. Die Strümpfe müssen durch genaue Messung der Beinumfangs nach Vorschrift angepasst werden. Sie sind in der Schweiz ab Klasse II krankenkassenpflichtig. Heutzutage bestehen sie aus angenehm zu tragenden Geweben und sind in verschiedenen Farbtönen erhältlich. Die Kompressionstherapie bewirkt durch den definierten Druck von aussen auf das Bein einen erhöhten venösen Abstrom nach proximal durch Erhöhung der Strömungsgeschwindigkeit, wodurch der intravenöse Druck gesenkt und so eine Reduktion oder Verhinderung von Ödemen erreicht wird. Kompressionsstrümpfe sind aber auch nach Varizenoperationen für etliche Wochen aus denselben Gründen einzusetzen und auch, um die Resorption der subkutanen Hämatome zu beschleunigen. In dieser Phase wirken sie auch als Thromboseprophylaxe. Ausserdem werden in der Regel die postoperativen Weichteilbeschwerden durch das Tragen der Kompressionsstrümpfe als deutlich weniger unangenehm empfunden.

Chirurgische Verfahren

Haben sich Patient und Arzt für eine chirurgische Therapie entschieden, muss aufgrund der klinischen und duplexsonografischen Diagnostik die individuell optimale chirurgische Methode gewählt werden. Sprechen wir von einer Stamm- und Seitenastvaricosis der V. saphena magna oder parva, ist klar, dass nicht nur die störenden varikösen Seitenäste entfernt werden sollen, sondern auch der klappeninsuffiziente Stamm als Refluxquelle ausgeschaltet werden muss. Die ältere und klassische Standardmethode hierzu ist die Crossektomie mit Stripping der Stammvene. In den letzten 15 Jahren haben sich daneben neu die endovaskulären Methoden (Laser- oder Radiofrequenzwärmekatheter) erfolgreich etabliert.

Klassische Crossektomie mit Stripping der Stammvene und Phlebektomie

Die Crossektomie ist eine Operation, bei der die oberflächliche Stammvene direkt an der Mündung ins tiefe Venensystem abgehängt wird. Für die Vena saphena magna (VSM) liegt diese Stelle knapp oberhalb der Leiste und für die Vena saphena parva im Bereich der Kniekehle. Aufgrund des an einen Bischofsstab erinnernden Verlaufs der Vene an der Mündungsstelle haben die Franzosen dieselbe als «Crosse» bezeichnet. In der Leistengegend münden ausser der V. saphena magna auch V. circumflexa ilium superficialis, V. epigastrica superficialis, V. accessoria und V. pudenda externa in die V. femoralis communis ein (*Abbildung*). Diese

MERKSÄTZE

- ❖ Nach Indikation zur chirurgischen Therapie kann häufig zwischen der Standardtherapie mit Crossektomie/Stripping und endoluminaler Hitzeverödung gewählt werden.
- ❖ Diese Methoden sind grundsätzlich bezüglich Wirksamkeit und Sicherheit ebenbürtig.
- ❖ Die endoluminalen Verfahren werden in der Regel ambulant und in Lokalanästhesie durchgeführt.

Tabelle:

Venenmedikamente*

Roskastanienpräparate

- ❖ Aesculamed®
- ❖ Reparil®
- ❖ Phlebostasin®

Rutoside:

- ❖ Venoruton®
- ❖ Venodyn®
- ❖ Pur-Rutin®

Diosmin, Hesperidin

- ❖ Daflon®
- ❖ Hemerven®

Calciumdobesilat

- ❖ Doxium®

Weitere

- ❖ Phlebodril® N
- ❖ Glyvenol® (Tribenosid)
- ❖ Mediaven® (Naftazon)
- ❖ Myrtaven® (Myrtocyan)

* Diese Präparate sind gemäss einer Aufstellung und Besprechung der pharma-kritik aufgelistet; für detailliertere Informationen siehe Ritzmann P, pharma-kritik, Jahrgang 22, Nr. 7/2000: 25-28.

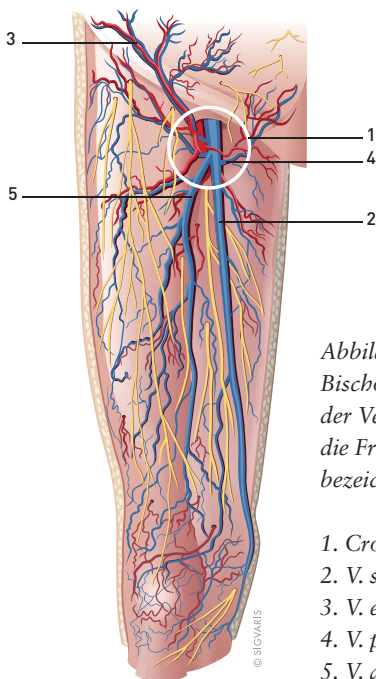


Abbildung: Aufgrund des an einen Bischofsstab erinnernden Verlaufs der Vene an der Mündungsstelle haben die Franzosen diese als «Crosse» bezeichnet.

1. Crosse
2. V. saphena magna
3. V. epigastrica superficialis
4. V. pudenda externa
5. V. accessoria lateralis

einmündenden Äste werden vom gemeinsamen Stamm der V. saphena oder direkt von der V. femoralis abgetrennt und ligiert wie auch die VSM selbst. Sie wird anschliessend mit einem sogenannten Stripper, einer Metallsonde mit Öhr am hinteren Ende, sondiert. Der Stripper wird bis zum unteren Insuffizienzpunkt, häufig am proximalen Unterschenkel, in der Vene vorgeschoben, wo er über einen kurzen Schnitt wieder durch die Haut heraustritt. Die V. saphena wird mit einem Faden am Stripper festgebunden. Durch das Ziehen am Stripper stülpt sich die Vene darüber und lässt sich so über den kleinen Schnitt am Unterschenkel herausziehen (Stripping). Der Schnitt in der Leiste wird zugenäht. Die Seitenäste werden über zirka 2 mm grosse Schnittchen mit Hilfe eines Häkchens Stück um Stück herausgezogen (Miniphlebektomie). Sind zusätzlich insuffiziente Perforansvenen vorhanden, werden diese ebenfalls über solche kleine Schnitte herausgezogen. Bei grösseren Kalibern bedarf es eines grösseren

Schnitts und eventuell einer Ligatur der Perforansvene. Die gesamte Operation wird auch als Radikaloperation bezeichnet. Sie kann in Vollnarkose, Spinal- oder Lokalanästhesie durchgeführt werden. Die Patienten werden bereits am Operationstag mobilisiert. Während der Hospitalisation erhalten sie eine Thromboseprophylaxe. Das Tragen eines Kompressionsstrumpfes, meist der Klasse II, Oberschenkellang, ist in der Regel für 6 bis 8 Wochen erforderlich. Dies dient der Thromboseprophylaxe sowie der Symptomreduzierung, wie früher erwähnt.

Die Rezidivrate nach Crossektomie der V. saphena magna beträgt innerhalb von 5 bis 10 Jahren je nach Studie bis zu 30 Prozent, nach 30 Jahren bis zu 60 Prozent (2). Die meisten Rezidive entstehen dadurch, dass die VSM nicht genügend nahe an der V. fem. communis abgesetzt wurde. Über den zu langen Stumpf und andere dort einmündende Äste finden diese Wiederanschluss an den venösen Strom und können neue Varizen bilden. Es gibt aber auch Hinweise auf die Fähigkeit von endothelialen Venenzellen, eine Neogenese bilden zu können (3). So können sich aus kleineren Ästen über Konfluierung grössere variköse Äste bilden. Weitere Ursachen sind eine doppelt angelegte VSM oder eine Rezidivbildung über den Anschluss oberflächlicher Äste an insuffiziente Perforansvenen, welche die Verbindung vom oberflächlichen zum tiefen System darstellen und ebenfalls mit Klappen ausgestattet sind. Aber auch nicht vollständig entfernte Stammvenenreste sind in bis zu 64 Prozent der Rezidive deren Ursache. Weitere mögliche Komplikationen sind Hämatome, Lymphödeme, Infektion, Gefässperforation und Parästhesien.

Endovaskuläre Methoden

Die seit den Achtzigerjahren entwickelten endoluminalen Hitzeverfahren sind Alternativen zu Crossektomie und Stripping der Stammvenen (V. saphena magna und parva, accessoriae). Anstelle einer Entfernung der Stammvene wird diese durch eine mittels Hitze induzierte Entzündung verschlossen, wonach sich die Vene im Laufe der Zeit zu einem dünnen bindegewebigen Strang («Spaghetti») abbaut. Schon direkt nach dem Eingriff ist der venöse Rückstrom nicht mehr möglich, da das Lumen durch ein sofort entstehendes kontrolliertes Gerinnsel verschlossen ist. Die hitzeinduzierte Entzündung wird durch einen intraluminalen Katheter ausgelöst, der am unteren Insuffizienzpunkt in die Stammvene eingeführt und unter Ultraschallkontrolle bis kurz vor die Crosse vorgeschoben wird. Im Falle des Laserkatheters, zum Beispiel ELvES (Endo Laser Vein System®), ist die Hitzequelle das heisse Laserlicht, welches an der Spitze des Katheters während des langsamen Zurückziehens nach distal impuls-mässig auf die Venenwand einwirkt.

Beim Venefit® (ehemals VNUS Closure Fast®) wird ein Hitzekatheter mit einer 7 cm langen Heizspirale bis vor die Crosse eingeführt. Mittels radiofrequenzgenerierter Hitze von 120°C wird die Entzündung Segment für Segment an der inneren Venenwand ausgelöst. Um die kanülierte Vene, in welcher der Hitzekatheter liegt, wird ein Flüssigkeitskissen mit einem Lokalanästhetikum, einem Antiphlogistikum und Adrenalin injiziert (Tumeszenzanästhesie), welches für das umliegende Gewebe und die Haut gleichzeitig einen Schutz vor der Hitze darstellt, eine vollständige Anästhesie bewirkt

und die Vene komprimiert. Der Katheter wird während 20 Sekunden pro Segment belassen. Anschliessend werden Katheter und Schleuse aus der Vene entfernt, und die Punktionsstelle wird komprimiert. Auch hier erfolgt ein sofortiger Verschluss der Vene, deren Zusammenziehen und Abbau. Die Seitenäste werden mittels Miniphlebektomie herausgehäkelt. Der Patient erhält einen kleinen Lokalverband und darüber einen Kompressionsstrumpf der Klasse II. Er wird nach dem Eingriff angehalten, während 20 bis 30 Minuten spazieren zu gehen.

Die endoluminalen Methoden haben den Vorteil, dass sie ambulant und in Lokalanästhesie durchgeführt werden, dass keine Crossektomie erforderlich ist, das Blutungs- und Infektionsrisiko gegenüber der Standardtherapie reduziert ist und der Patient eine signifikant kürzere Erholungsphase mit weniger Schmerzen und Hämatomen hat, wobei die Radiofrequenzablation noch etwas besser als die Lasermethode abschneidet (4, 5). Innerhalb von wenigen Tagen ist der Patient wieder arbeitsfähig. Mögliche Komplikationen sind das Auftreten von tiefen Beinvenenthrombosen oder Lungenembolien, Gefässperforationen, Hämatomen, Parästhesien, Hautverbrennungen und Phlebitiden. In der Hand des Geübten treten sie kaum auf. Der Patient trägt postoperativ einen Kompressionsstrumpf der Klasse II für rund 2 bis 3 Wochen tagsüber. Am ersten oder zweiten postoperativen Tag erfolgt eine duplexsonografische Kontrolle, wobei beurteilt wird, ob die Vene erfolgreich verschlossen ist und keine Thrombose in die Crosse oder ins tiefe Leitvenensystem propagiert hat. Weitere Kontrollen erfolgen nach zwei Wochen sowie nach zwei und zwölf Monaten. Wirksamkeit und Sicherheit der endoluminalen Methoden sind der Crossektomie/Stripping-Methode ebenbürtig (8). An den endovaskulären Methoden wird vom Patienten geschätzt, dass er bald wieder arbeitsfähig ist, weil er eine deutlich kürzere Erholungszeit benötigt. Aktuell gibt es gesundheitspolitische Bestrebungen auf Bundesebene, die endoluminalen Methoden in den Katalog der Tarmed- und damit krankenkassenpflichtigen Leistungen aufzunehmen.

Sklerotherapie

Die Sklerotherapie grosskalibriger Venen und sogar Stammvenen hat seit den Neunzigerjahren ein Revival in Form der Schaumsklerotherapie erlebt. Hierbei wird durch die Injektion eines Schaums aus einer alkoholischen Lösung (Polidocanol) eine endoluminale Venenentzündung chemisch induziert. Die Injektion erfolgt möglichst distal am Bein, sodass der Schaum sich mit dem Venenfluss in der gesamten Vene verteilt. Anschliessend erfolgt eine Kompressionstherapie. Das Verfahren ist relativ harmlos, und die Venen lassen sich verschliessen. Die Langzeitdauer dieses Erfolgs ist jedoch im Vergleich zu einem Venenstripping oder einer Hitzeverödung durchschnittlich eingeschränkt. Diese Methode bleibt daher Patienten vorbehalten, bei denen eine chirurgische Therapie aus medizinischen Gründen vermieden werden soll. Im Zusammenhang mit einer Behandlung eines Ulcus cruris venosum kann so zum Beispiel der Reflux einer Stammvene am Unterschenkel direkt im Einflussbereich des Ulcus ausgeschaltet werden. Auch für die Rezidivbehandlung der Parvacroscle oder den Verschluss insuffizienter Perforanten eignet sich die duplexkontrollierte Sklerotherapie. Sie kommt auch

in Ergänzung zu einem vollständigen Crossenverschluss nach ELvES oder Venefit zum Einsatz. Ansonsten wird die Sklerotherapie zwecks Verödung von Besenreisern, retikulären oder kleineren Astvarizen eingesetzt. In der Regel tragen die Patienten nach der Injektion für mindestens vier Tage einen Kompressionsstrumpf.

Schlusswort

Die Wahl der optimalen Therapie im Einzelfall ergibt sich aus den anatomischen und pathophysiologischen Gegebenheiten und der Vorliebe seitens des Patienten. Hinsichtlich Wirksamkeit sind die endoluminalen Hitzeverfahren der traditionellen Crossektomie mit Stripping der Hauptstämme ebenbürtig bei gleichzeitig geringfügigeren Nebenwirkungen. Dies zeigt auch die neuste Metaanalyse der Cochrane Collaboration, bei der 13 Studien eingeschlossen wurden (6).

Innerhalb der letzten 20 Jahre hat sich in der Diagnostik und Therapie von Krampfadern jedoch viel getan: Die klinische Wertigkeit wurde stadienentsprechend definiert, die Diagnostik durch invasive Kontrastmitteldarstellungen wurde grösstenteils durch die nicht invasive Duplexsonografie ersetzt und das Therapiespektrum durch gezieltere und minimalinvasive Verfahren erweitert. Die amerikanischen Richtlinien zur Diagnostik und Behandlung von Krampfadern und der chronisch venösen Insuffizienz schliessen auch die neueren diagnostischen und therapeutischen Mittel ein und werden in Europa zunehmend als anerkannte Referenz aufgenommen (7). Varizen sind für den heutigen Hausarzt keine banalen und vernachlässigbaren Befunde mehr. Daher überweist er betroffene Patienten vermehrt zu deren Abklärung an den Spezialisten, im Wissen, dass er die Lebensqualität und das Risikoprofil des Patienten nicht nur verbessern kann, sondern dass dies auch mit weniger belastenden Methoden möglich ist. ❖

Dr. med. et phil. Janine Dörffler-Melly
 FMH für Angiologie und Innere Medizin
 E-Mail: janine.doerffler@hin.ch
 Internet: <http://www.angiobellaria.ch>

Referenzen:

1. Reich-Schupke S, Stücker M: Moderne Kompressionstherapie. *ARS MEDICI* 2012; 16: 837–841.
2. Earnshaw JJ: Stripping the long saphenous vein reduces the rate of reoperation for recurrent varicose veins: five-year results of a randomized trial. *J Vasc Surg* 1999; 29: 589–592.
3. Turton EP et al.: Duplexderived evidence of reflux after varicose vein surgery: neoreflux or neovascularisation? *Eur J Vasc Endovasc Surg* 1999; 17: 230–233.
4. Rasmussen LH et al.: Randomized clinical trial comparing endovenous laser ablation, radiofrequency ablation, foam sclerotherapy and surgical stripping for great saphenous varicose veins. *Br J Surg* 2011; 98 (8): 1079–1087.
5. Almeida JI et al.: Radiofrequency endovenous closureFAST versus laser ablation for the treatment of great saphenous reflux: A multicenter, single-blinded, randomized study (recovery study). *J Vasc Interv Radiol* 2009; 20 (6): 752–759.
6. Nesbitt C et al.: *Cochrane Database Syst Rev* 2014; 7: CD005624.
7. Gloviczki P et al.: The care of patients with varicose veins and associated chronic diseases: clinical practice guidelines of the society for vascular surgery and the american venous forum. *J Vasc Surg* 2011; 53 (5 Suppl): 2S–48S.

Im Rahmen dieser Serie, die auf Anregung der Firma Sigvaris entstand, kommen verschiedene Experten zu Wort. Ihre Angaben dienen als Hilfestellung für die Therapieentscheidung, basierend auf der aktuellen Studienlage und Erfahrungswerten aus der Praxis.