

Aktuelle Aspekte der überschüssigen Narbenbildung

Pathophysiologie, Prävention und Therapie

Immer mehr Patientinnen und Patienten kümmern sich um die Ästhetik ihrer Narben. Viele sind nach Operationen mit dem Erscheinungsbild der Narben unzufrieden und beginnen, an den Fähigkeiten des Operateurs zu zweifeln. Meistens werden Narben innerhalb von Monaten unauffälliger und flacher, die Rötung verblasst, der Juckreiz verschwindet. Allerdings kann die Rötung frischer Narben noch 6 bis 8 Monate nach der Operation anhalten, ohne dass es sich um eine pathologische Narbenreifung handelt. Was steckt hinter der Bildung überschüssiger Narben? Welche Präventions- und Behandlungsmöglichkeiten sind empfehlenswert?

ALFRED LIENHARD

Überschüssige Narben entstehen bei Störungen der physiologischen Wundheilung nach Verletzung der tieferen Dermis wie Verbrennungen, Schnittwunden, Abschürfungen, operativen Eingriffen, Piercings, Impfungen (1). Hässliche Narbenbildung, Juckreiz, Schmerzen und Kontrakturen können die Lebensqualität empfindlich beeinträchtigen. Aus einer frischen Narbe kann bei Verlängerung des Reifungsprozesses eine hypertrophe Narbe entstehen, wobei die überschüssige Narbenbildung die ursprüngliche Wunde nicht überschreitet (*Abbildung 1*). Beispielsweise nach einer Wundinfektion, wenn eine Wunde starken Zugkräften ausgesetzt

ist oder wenn sich die Epithelisierung über 10 bis 14 Tage hinaus verzögert, kann sich innerhalb von 4 bis 8 Wochen eine hypertrophe Narbe bilden, die bis 6 Monate rasch wächst und dann während ein paar Jahren wieder abflacht, wobei spontane Rückbildungen möglich sind.

Keloide, die bei Hellhäutigen seltener vorkommen als hypertrophe Narben, wachsen dagegen wulstartig oder lippenförmig während mehrerer Jahre weiter und bilden sich nicht spontan zurück (1). Ein Keloid überschreitet die Grenzen der ursprünglichen Wunde beträchtlich (*Abbildung 2*). Histologisch unterscheiden sich hypertrophe Narben und Keloide deutlich (1), doch die Diagnose wird immer klinisch gestellt. Es wäre falsch, aus einem Keloid eine Hautprobe für die Histologie zu entnehmen, weil das Keloid dadurch aktiviert werden könnte, sodass es noch stärker wachsen würde.

Begünstigende Faktoren

Bei Keloiden wird eine genetische Prädisposition angenommen, und es wurden Assoziationen zu 4 Chromosomen beschrieben. Ein einzelnes «Keloidgen» sei aber bisher noch nicht identifiziert worden, berichtete Dr. Gerd Gauglitz, Leiter der Narbensprechstunde, Klinik für Dermatologie und Allergologie, Ludwig-Maximilian-Universität, München, an der 17. Jahrestagung der Gesellschaft für Dermopharmazie. Das häufigere Vorkommen von Keloiden in der Pubertät und der Schwangerschaft weist darauf hin, dass Hormone eine Rolle spielen. Die Ansicht, dass Allergiker vermehrt von Keloiden betroffen seien, weil die Mastzellen in der Pathogenese vermutlich eine wichtige Rolle spielen, werde aktuell kontrovers diskutiert, so der Referent. Die Lokalisation stellt für Keloide einen wichtigen begünstigenden Faktor dar, denn die Prästernalregion, der Schultergürtelbereich und die Ohrläppchen sind besonders häufig betroffen, überdies die Oberarme und Wangen. Entzündliche Hauterkrankungen begünstigen Keloide, die sich z. B. nach Acne conglobata bilden können (*Abbildung 3*). «Spontankeloide» sind nach heutiger Auffassung durch nicht bemerkte kleine Traumata entstanden (z.B. Bagateltrauma, Insektenstich). Hypertrophe Narben bilden sich nie spontan, sondern immer im Anschluss an ein Trauma (z.B. Operation, Verbrennung), wobei alle Körperstellen betroffen sein können.

Pathophysiologie überschüssiger Narbenbildung

Die physiologische Wundheilung verläuft in 3 Phasen (Entzündung, Zellproliferation, Matrix-Remodeling). Bei überschüssiger Narbenbildung ist die Entzündungsphase (Exsudationsphase) verstärkt und verlängert, wobei ver-

Merksätze

- ❖ Überschüssige Narben entstehen bei Störungen der physiologischen Wundheilung nach Verletzung der tieferen Dermis.
- ❖ Hypertrophe Narben bilden sich im Gegensatz zu Keloiden während einiger Jahre zurück.
- ❖ Zur Therapie überschüssiger Narben eignen sich intraläsionale Kortikosteroidinjektionen.
- ❖ Eine Möglichkeit zur Prävention von Keloiden ist bei frischen Wunden die Injektion von Botulinumtoxin in die umgebende Muskulatur.

schiedene Zytokine und Wachstumsfaktoren vermehrt ausgeschüttet werden, z.B. TGF-beta-1 und TGF-beta-2 (transforming growth factor beta) sowie PDGF (platelet-derived growth factor). Dermale Fibroblasten werden dadurch zu gesteigerter Proliferation angeregt und produzieren während der Zellproliferationsphase vermehrt extrazelluläre Matrixproteine wie Kollagen, Fibronectin und Laminin. Während die Produktion der extrazellulären Matrix gesteigert ist, bleibt der Abbau des Narbengewebes in der Phase des Matrix-Remodeling (regenerative Phase) zu gering, weil antiproliferativ wirksame Zytokine (z.B. Interferon-gamma, TGF-beta-3), Kollagenasen und Matrixmetalloproteinase-9 (baut Kollagen, Elastin und Fibronectin ab) vermindert sezerniert werden. Weil TGF-beta-3 die Kollagensynthese hemmt, wurde versucht, durch Injektion von rekombinantem TGF-beta-3 in die Operationswundränder die Wundheilung und Narbenbildung prophylaktisch zu verbessern. Leider erwies sich dieser Ansatz in einer multizentrischen Phase-3-Studie nicht als erfolgreich.

Auch der Typ der gesteigerten und verlängerten Entzündungsreaktion mit Immuzellinfiltrat spielt besonders bei der Bildung von Keloiden eine wichtige Rolle (1). Eine durch Th2-Zellen getriggerte Immunantwort, wie sie in Keloiden zu finden ist, wirkt profibrotisch (z.B. infolge der Sekretion von TGF-beta-1 und TGF-beta-2).

Zur Therapie überschüssiger Narben eignen sich intraläsionale Kortikosteroidinjektionen (Injektionen von Triamcinolon intradermal ins Bindegewebe), die hauptsächlich die Entzündungsprozesse in der Wunde supprimieren. Besonders bei Keloiden in der Frühphase handelt es sich dabei um eine Erstlinientherapie (1). Um das Therapieresultat von intraläsionalen Triamcinoloninjektionen bei überschüssigen Narben noch weiter zu verbessern, kann zusätzlich ein Narbengel eingesetzt werden. Im Rahmen einer offenen, randomisierten, kontrollierten Studie konnte durch zusätzliches Einmassieren eines Narbengels, das antifibrotisch wirksamen Zwiebelextrakt sowie Heparin und Allantoin enthält, erreicht werden, dass im Vergleich zur alleinigen Triamcinolon-Injektionstherapie nach 20 Wochen die Narbendicke, die Verhärtung, die Schmerzempfindlichkeit, der Juckreiz und die Rötung (Entzündung) statistisch signifikant geringer waren (2).

Normalerweise beginnt die Apoptose von Fibroblasten und Myofibroblasten etwa 12 Tage nach dem Trauma, wodurch ein Gleichgewicht zwischen Produktion und Abbau von extrazellulärer Matrix hergestellt wird. Bei hypertrophen Narben und Keloiden ist jedoch die Apoptoserate deutlich reduziert. Zudem erreicht sie ihr Maximum nicht bereits am 20. Tag wie bei der normalen Wundheilung, sondern erst viele Monate später, wie bei hypertrophen Narben mit verlängertem Reifungsprozess nachgewiesen wurde (1). Zur Erhöhung der Apoptoserate von Fibroblasten können Kortikosteroide, Interferon, 5-FU, Druckbehandlung und Farbstofflaser eingesetzt werden.

Durch Sekretion von Histamin, Heparin und Zytokinen stimulieren Mastzellen die Fibroblastenproliferation und lösen Juckreiz in Narben aus. Intraläsionale Kortikosteroidinjektionen in Keloide reduzieren den Juckreiz und die Zahl der Mastzellen signifikant. Antihistaminika seien im klinischen Alltag weniger wirksam, sagte der Referent.

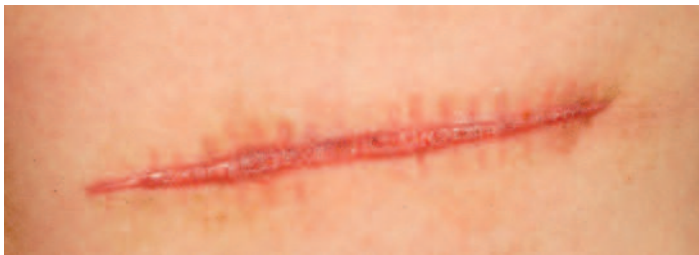

Abbildung 1: Hypertrophe Narbe. Überschiessende, auf die ursprüngliche Wundregion begrenzte Bildung von Narbengewebe (Foto: Archiv)

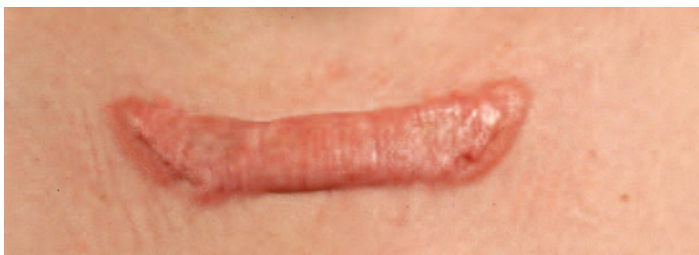

Abbildung 2: Keloid. Das überschüssige Narbengewebe wächst wulstartig oder lippenförmig über die Grenzen der ursprünglichen Wunde hinaus (Foto: Archiv)

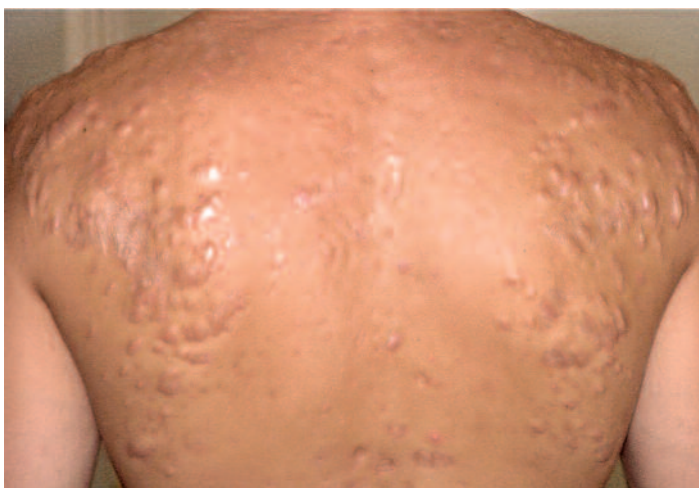


Abbildung 3: Keloidreaktionen nach Acne conglobata (Foto: Archiv)

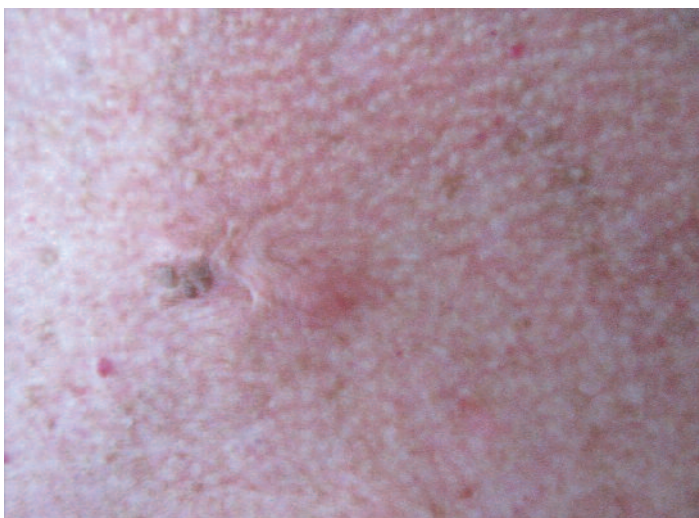

Abbildung 4: Keloid neben seborrhoischer Keratose (Foto: Dr. Marguerite Krasovec Rahmann)

Botulinumtoxin zur Prävention von Wulstnarben geeignet?

Auf verstärkten Zug und erhöhte Spannung im Bereich der Wundränder reagieren Fibroblasten mit vermehrter Proliferation, sodass hypertrophe Narben resultieren können. Auch bei Keloiden scheinen die Wundspannungsverhältnisse eine Rolle zu spielen. In der Mitte, wo Zug und Spannung geringer sind, flachen länger bestehende Keloide oft etwas ab. Offenbar reduzieren die Fibroblasten im Zentrum ihre Proliferation, sodass die Kollagenproduktion dort abnimmt. Als attraktive Möglichkeit zur Prävention von Keloiden kommt bei frischen Wunden die Injektion von Botulinumtoxin in die umgebende Muskulatur in Betracht. Im Rahmen einer randomisierten, plazebokontrollierten Studie wurde Botulinumtoxin innerhalb von 24 Stunden nach dem Verschluss von Gesichtswunden in die umgebende Muskulatur injiziert (3). Im Vergleich zur Plazeboinjektion konnten damit statistisch signifikant bessere kosmetische Resultate erzielt werden. Chinesische Arbeitsgruppen erzielten mit Injektionen von Botulinumtoxin auch bei bereits bestehenden Keloiden gute Behandlungsergebnisse. Aufgrund eigener objektiver Untersuchungen, die keine Beeinflussung der Narbendicke zeigten, ist der Referent bei der Behandlung bestehender Keloide mit Botulinumtoxin zurückhaltend.

Bei frischen Narben ist der transepidermale Wasserverlust erhöht. Keratinozyten reagieren darauf mit vermehrter Sekretion von Zytokinen und Wachstumsfaktoren, welche die Fibroblasten zu verstärkter Proliferation und Kollagenproduktion anregen. Silikonprodukte normalisieren den transepidermalen Wasserverlust und stoppen dadurch die vermehrte Sekretion der Keratinozyten, sodass sich die Kollagenproduktion der Fibroblasten normalisiert. Zur Prävention von Keloiden und hypertrophen Narben wird empfohlen, Silikongelblätter ab 2 Wochen nach der Wundheilung täglich während 12 bis 24 Stunden für mindestens 2 Monate zu tragen (1). ❖

Alfred Lienhard

Referenzen:

1. Gauglitz G et al. Hypertrophic scarring and keloids: pathomechanisms and current and emerging treatment strategies. *Mol Med* 2011; 17: 113-125.
2. Koc E et al. An open, randomized, controlled, comparative study of the combined effect of intralesional triamcinolone acetonide and onion extract gel and intralesional triamcinolone acetonide alone in the treatment of hypertrophic scars and keloids. *Dermatol Surg* 2008; 34: 1507-1514.
3. Gassner H et al. Botulinum toxin to improve facial wound healing: A prospective, blinded, placebo-controlled study. *Mayo Clin Proc* 2006; 81: 1023-1028.