

Chronische Wunden

Die Diagnose kommt vor der Therapie!

Viele Patienten mit chronischen Wunden erhalten zunächst oft wochen- und monatelang moderne Wundverbände und eine medikamentöse Schmerztherapie, ohne dass die Ursache der Wundheilungsstörung diagnostiziert würde. Dabei ist es nicht anders als bei allen anderen Krankheiten bei chronischen Wunden wichtig, die Ursachen zu kennen und zu behandeln. Dies bildet die unabdingbare Voraussetzung für eine erfolgreiche Wundheilung. Am häufigsten sind vaskuläre Ursachen, die meistens ohne grossen technischen Aufwand abgeklärt werden können.

ISABELLE LUCHSINGER UND JÜRIG HAFNER

Korrekte Diagnose als Grundlage einer adäquaten Therapie

Bei Wunden wird häufig eine antiinfektiöse Lokalthherapie eingeleitet, und es wird ein Wundverband angebracht. Bei progredienter Wundfläche und Schmerzen wird dann auf einen anderen Verband gewechselt, und bei ausbleibender Besserung wird zusätzlich ein Analgetikum verschrieben. Ohne exakte Diagnostik bleibt aber der Therapieerfolg oft aus.

Bei einer Mehrheit der Patienten mit chronischen Wunden ist die Lebensqualität aufgrund von Schmerzen, Pflegeaufwand, reduzierter Schlafqualität oder sozialer Ausgrenzung eingeschränkt. Dieser Aspekt wird von vielen Ärzten unterschätzt. Es ist deshalb wichtig, dem Patienten eine Perspektive geben zu können.

Merksätze

- ❖ In der Behandlung chronischer Wunden ist eine einfache, aber genaue vaskuläre Diagnostik und in rund 20 Prozent der Fälle auch eine dermatologische Diagnostik für eine seriöse und zielführende Therapie unerlässlich.
- ❖ Heute machen die rein venösen Ulzera noch rund 50 bis 60 Prozent aller Unterschenkelulzerationen aus, rund 15 Prozent sind gemischt venös-arteriell und 3 bis 5 Prozent rein arteriell oder arteriolär.
- ❖ Die Kompressionsbehandlung bildet stets die Basistherapie jeder chronischen venösen Insuffizienz.

«Pattern Recognition»

zur klinisch-diagnostischen Eingrenzung

Mit einigen wenigen klinischen Diagnosekriterien können die Ursachen für eine chronische Wunde mit hoher Wahrscheinlichkeit eingegrenzt werden. In der Dermatohistopathologie spricht man bei dieser Art von diagnostischer Eingrenzung «aus der Übersicht» von «Pattern Recognition».

Unterschenkel- und Fussulzera können durch eine ganze Reihe von Ursachen entstehen (Tabelle). Mit Abstand am häufigsten beruht die Wundheilungsstörung auf einer chronischen venösen Insuffizienz (Abbildungen 1 und 2) oder auf einer peripheren arteriellen Verschlusskrankheit. Weil diese Ursachen mit relativ einfachen Mitteln entdeckt oder ausgeschlossen werden können, sollte *jeder Patient mit einer chronischen Wunde am Bein eine vaskuläre Screeninguntersuchung erhalten*. In einer ersten Annäherung reicht dazu ein einfacher, handgehaltener cw-Doppler aus.

Heute machen die rein venösen Ulzera noch rund 50 bis 60 Prozent aller Unterschenkelulzerationen aus, rund 15 Prozent sind gemischt venös-arteriell und 3 bis 5 Prozent rein arteriell oder arteriolär (Ulcus hypertonicum Martorell). Die übrigen 20 Prozent verteilen sich auf ein grosses Spektrum von Grundkrankheiten, welche mit einer chronischen Wunde am Bein oder am Fuss einhergehen können (Tabelle).

Die *Lokalisation* trägt neben dem klinischen Bild viel zur «Pattern Recognition» bei. *Venöse Ulzera* liegen in der Regel am distalen medialen Unterschenkel (mediale Gamaschenzone) innerhalb einer fibrotischen und hyperpigmentierten Hautzone. *Gemischte venös-arterielle Ulzera* sind eigentlich venöse Ulzera bei gleichzeitiger peripherer arterieller Verschlusskrankheit. Sie sind oft an beiden Knöchelregionen (bimalleolär) lokalisiert. Es ist wichtig, diesen Unterschied zu machen, denn viele dieser Patienten profitieren, wenn primär ihre PAVK behandelt und dann sekundär die CVI angegangen wird.

Manchmal finden sich venöse Ulzera auch am distalen Fussrücken. Bei solchen Patienten besteht eine ulzerierte Atrophie blanche direkt proximal der 2. bis 4. Zehe. Die Untersuchung ergibt eine tiefe Veneninsuffizienz zusammen mit einer Stamminsuffizienz der V. saphena parva. «Venöse Ulzera» bei jungen, gross gewachsenen Männern müssen an das Klinefelter-Syndrom denken lassen. Wenn junge Patienten aus dem Drogenmilieu «venöse Ulzera» entwickeln, haben sie sehr oft neben dem tatsächlich vorliegenden postphlebitischen Venenschaden eine Misch-Kryoglobulinämie im Rahmen einer Hepatitis C. *Arterielle Ulzera* am Unterschenkel befinden sich in aller Regel lateral oder prätibial, und das Ulcus hypertonicum Martorell hat eine hochcharakteristische laterodorsale Lokalisation.

Tabelle:

**Für den Praxisalltag besonders relevante
Ulcer-cruris-Ursachen**

1. **Vaskuläre Ursachen**
 - 1.1. Venöse Ulzera (50–60%)
 - ❖ oberflächliche venöse Insuffizienz, prognostisch günstiger
 - ❖ kombinierte tiefe/oberflächliche und rein tiefe venöse Insuffizienz
 - 1.2. Gemischte venös-arterielle Ulzera (15%)
 - 1.3. Arterielle Ulzera und *Ulcer hypertonicum Martorell* infolge stenosierender Arteriosklerose bei Hypertonie (3–5%)

2. **Diabetes mellitus**
(Diabetisches Fussyndrom, *Malum perforans*)
 - 2.1. vorwiegend neuropathisch
 - 2.2. vorwiegend arteriell
 - 2.3. kombiniert neuropathisch/arteriell

3. **Andere Ursachen**
 - 3.1. Vaskulitis
 - ❖ Kryoglobulinämie (meistens bei Hepatitis C)
 - ❖ Purpura Schönlein-Henoch
 - ❖ Rheumatoide Arthritis
 - ❖ Wegener-Granulomatose, Churg-Strauss-Syndrom
 - ❖ andere Formen von Kleingefäßvaskulitis
 - 3.2. Infektionen
 - ❖ Ekthyma
 - ❖ tropisches *Ulcer cruris* (Mischinfekt mit Anaerobiern)
 - ❖ Leishmaniasis
 - ❖ tiefe Mykosen
 - 3.3. Ulzerierte Hauttumoren
 - ❖ Basalzellkarzinom
 - ❖ Spinozelluläres Karzinom
 - ❖ Kutanes T-Zell-Lymphom
 - ❖ Kaposi-Sarkom
 - 3.4. Physikalische Traumata
 - ❖ Radiotherapie von Tumoren
 - ❖ Kryotherapie von Tumoren
 - ❖ Kontusionstraumen auf atropher Haut (Deep Dissecting Hematoma)
 - 3.5. Kongenitale Krankheiten
 - ❖ Klinefelter-Syndrom
 - ❖ Sichelzellanämie
 - 3.6. Medikamente
 - ❖ Hydroxyurea
 - ❖ Anagrelid
 - ❖ Methotrexat

Vaskulitische Ulzerationen sind zufällig über die Unterschenkel und seltener auch an anderen Lokalisationen verteilt und gehen meist mit einer Purpura einher. Patienten mit venösen Erkrankungen erleiden bei einer Vaskulitis stärkere Hautschäden am Bein.

Die atonen *Hydroxyurea-Ulzera* sind stets am lateralen Malleolus lokalisiert.

Das «*maligne Ulcer cruris*» hat keine Prädispositionsstelle. Entweder handelt es sich um einen de novo entstehenden malignen Hauttumor, der zufällig am Bein auftritt (ca. 2% aller Unterschenkelulzerationen), oder um eine sekundäre maligne Entartung im Wundrand einer chronisch-instabilen Wunde

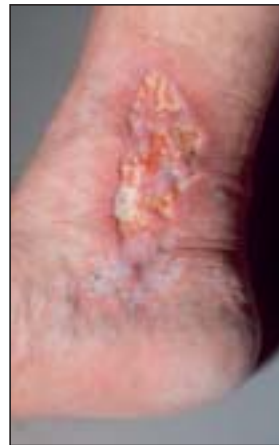

Abbildung 1: 49-jährige Patientin mit venösem *Ulcer cruris*, während 9 Jahren 5-mal rezidivierend. Ursache: oberflächlicher venöser Reflux bei normalem tiefem Venensystem.

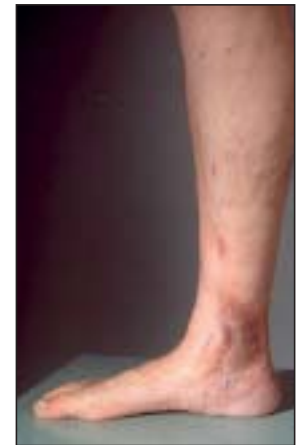

Abbildung 2: Nach Cross-ektomie und Stripping der *V. saphena magna* komplette Heilung innerhalb von 8 Wochen. Seit 16 Jahren kein Rezidiv mehr aufgetreten.

oder instabilen Narbe (ca. 0,2% aller Unterschenkelulzerationen). Bei der letzteren Form spricht man auch vom Marjolin-Ulkus, wobei dieser Begriff streng genommen auf maligne entartete Verbrennungswunden zutrifft. Aber auch andere chronisch-entzündliche oder chronisch-fistulierende Prozesse – wie chronische venöse Ulzera, eine chronische Osteomyelitis oder eine chronische Hauttuberkulose (*Lupus vulgaris*) – können selten sekundär maligne entarten und in ein meistens histologisch wenig differenziertes und biologisch aggressives spinozelluläres Karzinom der Haut übergehen.

Behandlungsalgorithmus des venösen Ulkus

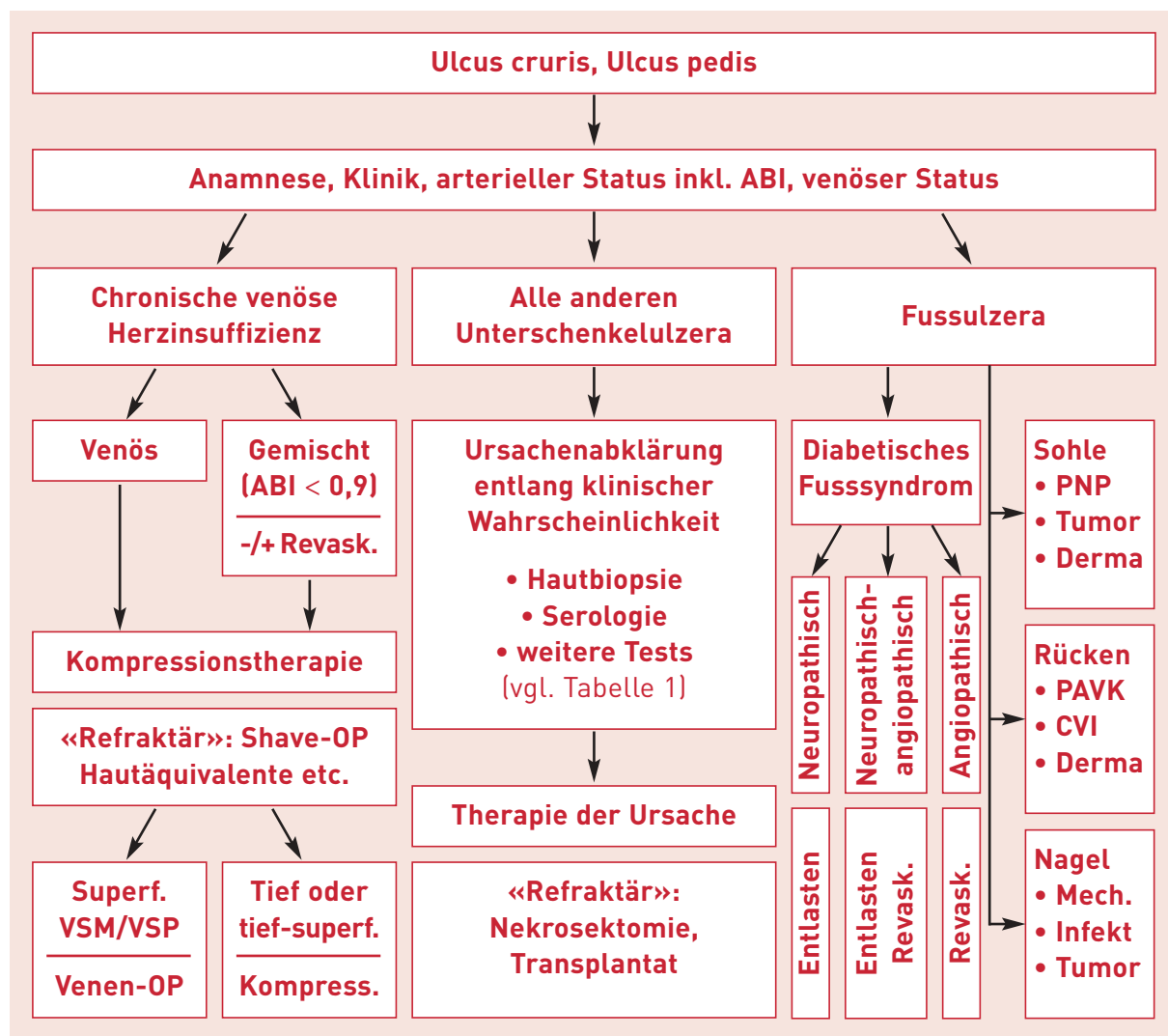
Am wichtigsten ist zu unterscheiden, ob beim Patienten eine vorwiegend oberflächliche (epifasziale), eine teils oberflächliche und teils tiefe oder eine vorwiegend tiefe venöse Insuffizienz vorliegt.

Grob skizziert bilden die Patienten mit einer vorwiegend oberflächlichen venösen Insuffizienz eine prognostisch deutlich günstigere Gruppe (Abbildungen 1 und 2). Bei ihnen bringt die Sanierung der insuffizienten Venenabschnitte eine signifikante Reduktion der Rezidivrate von 30 auf 10 Prozent pro Jahr, und die selteneren Rezidivulzerationen sind in der Regel wesentlich kleiner. Patienten mit einer vorwiegend tiefen venösen Insuffizienz profitieren nur beschränkt von einer Sanierung des oberflächlichen Venensystems.

Unabhängig davon bildet die Kompressionsbehandlung stets die Basistherapie jeder chronischen venösen Insuffizienz. Sie kann mit Kompressionsverbänden (Bandagen) oder mit Kompressionsstrümpfen durchgeführt werden.

Bei korrekter Kompressionsbehandlung heilen 70 Prozent aller venösen Ulzera innert 12 Wochen und 85 Prozent innert 24 Wochen komplett ab. Ungefähr 15 bis 20 Prozent aller Patienten bleiben jedoch auch unter korrekt geführter konservativer Behandlung «therapie-refraktär».

Für refraktäre venöse Ulzera besteht die Möglichkeit der *Shavetherapie nach W. Schmeller*. Dabei wird die Ulzeration zusammen mit der fibrotischen Hautumgebung ungefähr bis



Algorithmus für die Abklärung und die Therapie des Ulcus cruris.

auf die Unterschenkel faszie tangential abgetragen und in der gleichen Operation eine Spalthauttransplantation vorgenommen. Die Shavetherapie ist technisch relativ einfach durchzuführen, und ihre Resultate sind in der Regel – gegenüber den Vorbefunden – gut oder oft sogar ausgezeichnet. Rezidive sind selten (10–20% in den ersten 3 Jahren) und wesentlich kleiner als die Vorbefunde waren.

In den letzten 10 Jahren wurden einige Hautersatzverfahren in der Behandlung chronischer Wunden eingeführt. Sie basieren entweder auf homologer, patienteneigener Zellbiologietechnik, auf heterologer Zellbiologietechnik (fremde Spender) oder auf nicht vitalen Matrixprodukten. Bei korrekter Indikationsstellung werden bei «refraktären» chronischen Wunden – mit etwa 20 Prozent geringeren Behandlungskosten – Abheilraten erreicht, die mit denjenigen einer Operation vergleichbar sind. Diese Therapieoptionen müssen in den kommenden Jahren sicher noch weiter evaluiert werden und ihren Stellenwert im Therapiealgorithmus finden.

Schlussfolgerung

In der Behandlung chronischer Wunden ist eine einfache, aber genaue vaskuläre Diagnostik und in rund 20 Prozent der Fälle auch eine dermatologische Diagnostik für eine seriöse

und zielführende Therapie unerlässlich. So kann den oft verunsicherten und frustrierten Patienten eine Perspektive auf Heilung und Wiedererlangung einer guten Lebensqualität offeriert werden. Unter diesen Voraussetzungen sind Patienten mit chronischen Wunden ausgesprochen dankbare Patienten. ❖

Korrespondenzadresse:
 Prof. Dr. med. Jürg Hafner
 Dermatologische Klinik und Poliklinik
 UniversitätsSpital Zürich
 Gloriastrasse 31
 8091 Zürich
 E-Mail: Juerg.Hafner@usz.ch

Interessenkonflikte: keine

Literatur:
 1. Hafner J. Genau abklären statt nur einen Wundverband anlegen. *Dermatologie Praxis* 2010; 5: 4–7.
 2. Hafner J, Böni T, Calcagni M, Jacomella V, Lächli S, Rüttimann B, Siegrist B, Stössel B, Mayer D. Klinisch relevante Differenzialdiagnosen. *Therapeutische Umschau* 2011; 68 (3): 139–147.

Weitere Literatur bei den Autoren.