

Aktinische Keratosen: Welches ist die beste Therapie?

Zürcher Dermatologische Fortbildungstage

15. bis 18. Juni 2011 im Kongresshaus in Zürich

Prof. Dr. med. et phil. nat. Robert Hunger, Dermatologische Klinik, Inselspital Bern, besprach das Spektrum der heutigen Therapiemöglichkeiten von aktinischen Keratosen und stellte sie einander gegenüber.

.....
GISELA STAUBER-REICHMUTH
.....

Aktinische Keratosen treten meist multipel als schuppige oder hyperkeratose Herde und seltener als solitäre Plaques auf. Sie sind häufig rötlich, in seltenen Fällen pigmentiert und typischerweise an sonnenexponierten Hautstellen wie Nacken, Gesicht, Glatzenbereich, Handrücken oder Unterarmen zu beobachten (*Abbildung 1*). Sie zeigen ein variables klinisches Bild. Je nach Schädigung und Zahl der Atypien unterscheidet man die Grade 1 bis 3. Liegt eine Infiltration vor, kann es sich

Die relativ hohe Inzidenz der aktinischen Keratosen in der Allgemeinbevölkerung ist abhängig vom Hauttyp und von der Sonnenexposition der Population. Bei den über 40-Jährigen treten sie in unseren Breitengraden bei 11 bis 25 Prozent auf, in Australien bei etwa 60 Prozent.

Aktinische Keratosen behandeln oder nicht?

Viel diskutiert wird immer die Frage, ob aktinische Keratosen behandelt werden sollen und wenn ja, wie aggressiv die Therapie sein soll. Auf der einen Seite können sich aktinische Keratosen spontan zurückbilden, was gegen eine Behandlung spricht. Andererseits besteht aber auch ein gewisses Risiko, dass sich daraus ein invasives Karzinom entwickelt. Das Risiko einer Transformation für eine einzelne Läsion wird in der Literatur im Bereich von 0,025 bis 16 Prozent pro Jahr angegeben. Bei Patienten mit multiplen aktinischen Keratosen liegt das Risiko, im Verlauf ihres Lebens ein spinözelluläres Karzinom zu entwickeln, bei 6 bis 16 Prozent. Besonders gefährdet sind immunsupprimierte Patienten. Bei etwa 40 Prozent dieser Patientengruppe ent-

«Nur ein konsequenter täglicher Sonnenschutz als Teil adäquater UV-Schutzmassnahmen kann ein deutliches Abheilen von aktinischen Keratosen bewirken und somit das Entstehen von invasiven spinözellulären Karzinomen verhindern.»

um eine invasive Läsion handeln. Sind grössere Areale betroffen, in denen multiple Läsionen in verschiedenen Entwicklungsstadien einschliesslich subklinischer Formen auftreten, spricht man von Feldkanzerisierung (field cancerisation).

stehen invasive Karzinome. Etwa 70 Prozent der Spinaliome und 30 Prozent der Basaliome bei Immunsupprimierten entwickeln sich aus aktinischen Keratosen. Das zeigt deutlich, dass aktinische Keratosen als Risikomarker für Hautkarzinome zu betrachten sind.

Therapieoptionen

Die Palette von Behandlungsmöglichkeiten ist sehr breit. Dabei lassen sich arztbasierte und patientenbasierte Methoden unterscheiden. Bei der Wahl der Therapiemodalität sind unter anderem die Compliance des Patienten, die Lokalisation sowie die Zahl und Ausdehnung der Läsionen zu berücksichtigen. Das Prinzip einer Behandlung aktinischer Keratosen basiert auf der Destruktion der befallenen Dermis und einer darauf folgenden Reepithelialisierung. Dies kann auf sehr verschiedene Arten erfolgen:

- ❖ Kryotherapie (flüssiger Stickstoff)
- ❖ Fotodynamische Therapie (PDT)
- ❖ Imiquimod (Aldara®)
- ❖ 5-Fluorouracil (Efudix®)
- ❖ Diclofenac (Solaraze®)
- ❖ Peeling
- ❖ Laserablation
- ❖ Retinoide (topisch, systemisch)
- ❖ Radiotherapie
- ❖ Dermabrasio
- ❖ Kürettage
- ❖ (Chirurgische Exzision).

Im Folgenden wird auf die am häufigsten verwendeten und am besten untersuchten Therapieoptionen eingegangen. Insbesondere werden Vergleichsstudien von Kryotherapie, fotodynamischer Therapie (PDT) und Pharmakotherapien mit Imiquimod, 5-Fluorouracil und Diclofenac vorgestellt.

Kryotherapie

Das gebräuchlichste physikalische Verfahren ist die Kryotherapie. Beim Sprayverfahren (z.B. mit CryAc®) reichen 1 bis 2 Gefrierzyklen von 5 bis 15 Sekunden. Diese Methode benötigt nicht nur wenig Zeitaufwand, sondern ist auch kostengünstig. Da das Therapieergebnis von der Erfahrung des

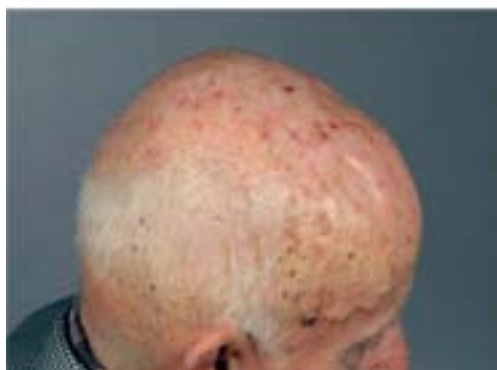
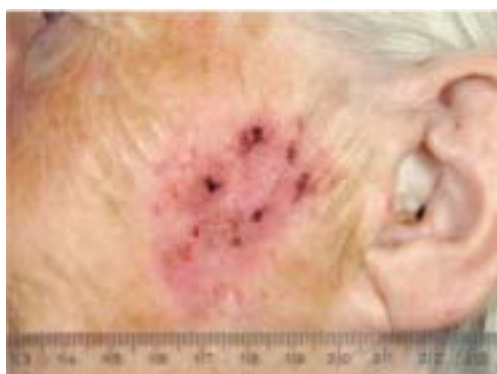
Abbildung 1: Aktinische Keratosen/M. Bowen auf sonnenexponierter Haut

Therapeuten abhängt, variieren die Abheilraten von 75 bis 98 Prozent. Die Rezidivrate innerhalb des ersten Jahres Nachbeobachtung wird mit 1,2 bis 12 Prozent angegeben.

Da Melanozyten sehr kälteempfindlich sind, können als negative kosmetische Effekte Hypo- und Hyperpigmentie-

«Da Melanozyten sehr kälteempfindlich sind, können nach Kryotherapie als negative kosmetische Effekte Hypo- und Hyperpigmentierungen und selten auch Narben zurückbleiben.»

rungen und selten auch Narben zurückbleiben. Solche Pigmentverschiebungen sind besonders bei Patienten mit ausgedehnter aktinischer Schädigung im Bereich des Kopfes nach 4 bis 5 Jahren Therapie zu beobachten.

Photodynamische Therapie (PDT)

Zu den neueren Methoden gehört die fotodynamische Therapie. Sie basiert auf der selektiven Zerstörung entarteter Zellen in Dermis und Epidermis mithilfe eines fotosensibilisierenden Stoffes wie 5-Aminolävulinsäure (ALA) oder methylierter Derivate (MAL, Metvix®) und der Bestrahlung mit hochenergetischem rotem Licht. Wichtige Vorteile dieser Therapieoption sind

Tabelle 1:

Therapie aktinischer Keratosen mit Diclofenac 3% und Hyaluronsäure 2,5% (Heilungsrate und Therapiedauer)

	Patienten	Heilungsrate Verum/Plazebo	Therapiedauer
Wolf 2001	20	50%/20%	90 Tage
Rivers 2002	195	33%/10%	60 Tage
Gebauer 2003	150	29%/13%	12 Wochen

die guten kosmetischen Resultate auch bei der Behandlung grosser Flächen und die Durchführung durch den Arzt. Des Weiteren wird eine gute Abheilrate von 70 bis 90 Prozent erzielt. Über die Rezidivrate ist nicht viel bekannt. Der Nachteil ist, dass die fotodynamische Therapie zeitaufwendig ist: Zwischen dem Auftragen der Creme mit der fotosensibilisierenden Substanz und der Bestrahlung ist eine Wartezeit von drei Stunden erforderlich. Das zweite Problem stellen die Schmerzen bei der Bestrahlung dar (1, 2). Bei älteren Patienten stellt die Compliance ein Problem dar.

Imiquimod

Eine weitere gute Therapieoption ist die Anwendung von Imiquimod (Aldara®). Das Therapeutikum wirkt als Immunmodulator und ist gut untersucht. Eine Metaanalyse beispielsweise von Hadley

raze®) zur Behandlung von aktinischen Keratosen ist in Deutschland schon lange zugelassen, in der Schweiz aber erst seit Mai 2011. Das Gel mit 3 Prozent Diclofenac und 2,5 Prozent Hyaluronsäure wird zweimal täglich lokal angewandt und liefert gute Resultate. In einer doppelblinden, randomisierten, plazebokontrollierten Multizenterstudie mit Patienten, die fünf oder mehr aktinische Keratosen aufwiesen, lag nach 90 Tagen Anwendung die vollständige Abheilung bei 50 Prozent gegenüber 20 Prozent in der Plazebogruppe vor (Tabelle 1) (4). Die Ansprechrate in der Verumgruppe nach Therapieende lag bei 79 Prozent der Patienten (gegenüber 45 Prozent in der Plazebogruppe).

Die Abheilraten sind zwar etwas kleiner als bei Imiquimod, dafür zeigt Diclofenac mit Hyaluronsäure deutlich weniger Nebenwirkungen. Rötung oder Trockenheit sind relativ mild.

Vergleichende Studien

Sehr wertvolle Aussagen in Bezug auf die Wahl einer Therapiemodalität können aus Vergleichsstudien gewonnen werden.

Gut untersucht ist der Vergleich der fotodynamischen Therapie mit der Anwendung von Imiquimod. Die Heilungsraten sind sehr ähnlich. In einer Studie von Sotiriou et al. 2009 wurden Frühformen von aktinischen Keratosen (Grad 1) mit solchen in weiter fortgeschrittenen Entwicklungsstadien (Grad 2) verglichen (5). Bei fortgeschrittenen aktinischen Keratosen erwies sich die fotodynamische Therapie als etwas besser. Bei beiden Methoden wurde das kosmetische Resultat als sehr gut bewertet (Tabelle 2). In einer anderen Studie wurden diese beiden Methoden bezüglich der Kosten verglichen (6). Die fotodynamische Therapie

et al. schloss 1293 Patienten ein (3). Bei diesen plazebokontrollierten Studien wurde Imiquimod zwei- bis dreimal wöchentlich über 12 bis 16 Wochen topisch appliziert. Bei 50 Prozent der Patienten sowie bei 5 Prozent der Plazebogruppe wurde eine vollständige Abheilung erreicht, eine partielle Antwort (Abheilungsrate > 75%) erzielten 65 Prozent der Patienten (Plazebogruppe 11%). Als Nebenwirkungen traten manchmal eine Rötung, selten eine Krustenbildung, Jucken oder ein Ödem auf.

Diclofenac und Hyaluronsäure

Die Kombination des Cox-2-Hemmers Diclofenac mit Hyaluronsäure (Sola-

Tabelle 2:

Vergleichende Studie: Fotodynamische Therapie und Imiquimod in der Behandlung aktinischer Keratosen von 30 Patienten mit 256 Läsionen (5)

	2 × ALA PDT	Imiquimod
Heilungsrate	65,3%	56,0%
❖ aktinische Keratosen Grad 1	71,6%	72,1%
❖ aktinische Keratosen Grad 2	57,9%	37,0%
kosmetisches Resultat	keine Unterschiede	

Tabelle 3:

Kostenvergleich von fotodynamischer Therapie versus Imiquimod (6)

	2 × MAL-PDT	Imiquimod
Heilungsrate	88,6%	86,6%
sehr gutes kosmetisches Resultat	73,6%*	49,6%*
Kosten (Euro)	499.–	549.–

*Unterschied signifikant

Tabelle 4:

Patientenzufriedenheit bei der Behandlung aktinischer Keratosen: Fotodynamische Therapie versus Imiquimod (7)

	1 × MAL-PDT n = 29	Imiquimod n = 29
Therapiemodalität gut bis akzeptabel	66%	72%
sehr zufrieden mit Resultat	93%*	62%*
würde Therapie wiederholen	90%	72%

*Unterschied signifikant

Tabelle 5:

Vergleich von Imiquimod versus 5-Fluorouracil und Kryotherapie (75 Patienten) (8)

	Kryotherapie	5-Fluorouracil	Imiquimod
Heilungsrate	68%	96%	85%
12-Monate-Nachkontrolle	28%	54%	73%
kosmetisches Resultat		+	++

und die Pharmakotherapie mit Imiquimod sind etwa gleich teure Behandlungsmethoden (Tabelle 3). Der Frage betreffend Zufriedenheit der Patienten ging eine Studie von Serra-Guillen et al. nach (7). Die meisten Patienten stufen

beide Therapiemodalitäten als gut ein. Sehr zufrieden mit dem Resultat und der Therapie waren die Patienten häufiger nach der fotodynamischen Therapie und würden diese wiederholen, obwohl diese Methode schmerzhafter ist

(Tabelle 4). Der Vorteil ist, dass nur eine Behandlung notwendig ist, diese vom Arzt durchgeführt wird und der Patient selber nichts machen muss.

In einer randomisierten Vergleichsstudie hatte Imiquimod das beste kosmetische Resultat sowie die tiefste Rezidivrate ein Jahr nach der Behandlung: 73 Prozent der mit Imiquimod behandelten Läsionen zeigten nach 12 Monaten kein Rezidiv, gegenüber 54 Prozent der mit 5-Fluorouracil und 28 Prozent der mit Kryochirurgie therapierten Läsionen (8). Die Wirksamkeit von 5-Fluorouracil und Imiquimod ist gut, wobei Ersteres etwas wirksamer ist als das Zweite. Dass die Heilungsrate bei der Kryotherapie mit 68 Prozent so tief ausfällt, könnte darauf zurückgeführt werden, dass die Anwender bei dieser Methode nicht so geübt waren. Normalerweise liegt sie mit 80 bis 90 Prozent deutlich höher (Tabelle 5).

Diclofenac mit Hyaluronsäure zeigt ähnliche Heilungsraten wie Imiquimod. Letzteres ist jedoch im Langzeitverlauf deutlich besser, weist aber mehr Nebenwirkungen auf (Tabelle 6 [9]).

Sequenzielle Therapie

In letzter Zeit wurden Kombinationsstudien durchgeführt, in welchen Pharmakotherapien zur Vor- oder Nachbehandlung eingesetzt wurden. Solche sequenziellen Therapien verstärken die Wirkung und verbessern die Abheilraten. Wurden die aktinischen Keratosen mit Diclofenac und Hyaluronsäure vorbehandelt und dann mit fotodynamischer Therapie nachbehandelt, waren die Heilungsraten deutlich besser, die Nebenwirkungen (Schmerzen) waren zugleich auch grösser (Tabelle 7 [10]).

Auch die Kombination der fotodynamischen Therapie mit Imiquimod zur Nachbehandlung konnte die Abheilrate deutlich verbessern (Tabelle 8 [11]).

Eine elegante Variante zur Behandlung grösserer Areale mit Feldkanzerisierung ist die 12-wöchige Behandlung unter Einsatz von Diclofenac mit Hyaluronsäure und die nachträgliche Therapie der Restläsionen mit Kryotherapie (Tabelle 9). In der Nachkontrolle nach 10 Monaten entstanden keine neuen aktinischen Keratosen. Diese sequenzielle Behandlung scheint ein effektiver Ansatz für das Management multipler, refraktärer aktinischer Keratosen zu sein (12).

Tabelle 6:

Plazebokontrollierte Vergleichsstudie mit 60 Patienten zu Imiquimod 5% (16 Wochen) versus Diclofenac 3% + Hyaluronsäure (12 Wochen) (9)

	Diclofenac + Hyaluronsäure	Imiquimod	Plazebo
Heilungsrate nach Therapie	19,1%	20%	0%
24-Wochen- Nachkontrolle	14,3%	45%	0%

Tabelle 7:

Plazebokontrollierte, randomisierte Pilotstudie an 10 Patienten mit Diclofenac-3%-Gel + HA versus Plazebo und Nachbehandlung mit ALA-PDT (10)

	1. Diclofenac 2. PDT	1. Plazebo 2. PDT
Heilungsrate 12 Monate	++	+
Nebenwirkungen/Schmerzen	++	+

Tabelle 8:

Kombinationsbehandlungen: 1. 2 x ALA (20%); 2. Imiquimod 5% 2 x/Woche für 16 Wochen bei 25 Patienten (11)

	1. PDT 2. Imiquimod 5%	1. PDT 2. beobachten
Verminderung nach 12 Monaten	89,9%	74,5%

Tabelle 9:

Kombinationsbehandlung von aktinischen Keratosen mit Diclofenac 3% + Hyaluronsäure während 12 Wochen und mit Kryotherapie von Residualläsionen an 29 Patienten (12)

	1. Diclofenac 2x/Tag	2. Kryotherapie
Abheilungsrate nach 12 Wochen	71%	
Abheilungsrate bei Abschluss		100%

Fallbeispiel

Eine 37-jährige Patientin hat eine ausgedehnte Verbrennungsnarbe am Handgelenk, welche sie sich als Kind zugezogen hat. In der Verbrennungsnarbe hat sich ein rötlich schuppender Herd entwickelt. Die Histologie zeigte einen Morbus Bowen, eine aktinische Kera-

tose Grad 3 (Carcinoma in situ). Als Erstes wurde dreimal eine fotodynamische Therapie durchgeführt. Trotz Kürettage wurde keine Besserung festgestellt. Ebenso führte die Behandlung mit Imiquimod dreimal pro Woche über vier Wochen nicht zum Erfolg. Eine chirurgische Exzision konnte

wegen der Lokalisation der Läsion nicht in Erwägung gezogen werden. Erst die okklusive Anwendung von Imiquimod während 5 Wochen führte zu einem guten kosmetischen Resultat. Durch die Okklusion konnte die Wirkung von Imiquimod erhöht werden (Abbildung 2).

Prävention von aktinischen Keratosen

Nicht alle aktinischen Keratosen wandeln sich in Karzinome um, einige verschwinden von alleine. In einer interessanten plazebokontrollierten Studie von C. Ulrich und Mitautoren mit 120 leber-, nieren- und herztransplantierten Patienten wurden diese angewiesen, über zwei Jahre täglich am Kopf, Nacken, an Unterarmen und Händen eine Sonnenschutzcreme anzuwenden (13). Das Resultat bei der Auszählung der aktinischen Keratosen war sehr erstaunlich: In der Plazebogruppe hatte sich die Zahl der aktinischen Keratosen deutlich erhöht, in der Gruppe, die eine Sonnencreme mit SPF > 50 erhalten hatte, hingegen vermindert.

Nur ein konsequenter täglicher Sonnenschutz als Teil adäquater UV-Schutzmassnahmen kann ein deutliches Abheilen von aktinischen Keratosen bewirken und somit das Entstehen von invasiven spinozellulären Karzinomen verhindern.

Wichtig ist also, dass man die Patienten behandelt und gleichzeitig instruiert, dass sie nicht nur zur Rezidivprophylaxe, sondern auch zur Abheilung der aktinischen Keratosen einen konsequenten physikalischen Sonnenschutz betreiben und Sonnencreme verwenden müssen.

Die Wahl der geeigneten Therapie bei aktinischen Keratosen gestaltet sich nicht so einfach, da keine beste oder schlechteste Therapie existiert (Tabelle 10). Je nach Situation werden mehrere verschiedene Methoden benötigt. Liegen nur Einzelläsionen vor, hat sich die kostengünstige Kryotherapie gut bewährt, ebenso die PDT oder Imiquimod. Bei einer Feldkanzerisierung ist die Kryotherapie jedoch nicht geeignet. Stattdessen empfiehlt sich der kostengünstige Einsatz von Diclofenac mit Hyaluronsäure. Etwas teurer, aber auch gut geeignet sind die fotodynamische Therapie, ebenso Imiquimod und 5-Fluorouracil. Nachteil der Kryotherapie gegenüber den anderen Methoden

Tabelle 10:

Welche Therapie für welchen Patienten mit aktinischer Keratose?

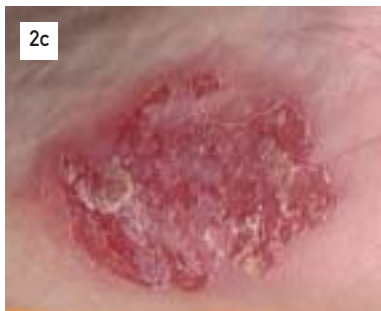
	Kryo-Tx	PDT	Imiquimod	5-FU	Diclofenac + HA
Einzelläsion	+++	+++	++	++	+
mehrere Läsionen	+	+++	+++	+++	++
Feldkanzerisierung		+++	+++	+++	+++
gute Kosmetik		+++	+++	+++	+++
tiefe Kosten	+++			+	+
schlechte Compliance	+++	++			
rasche Therapie	+++	+			
Nebenwirkungsfrei	+		+		+++

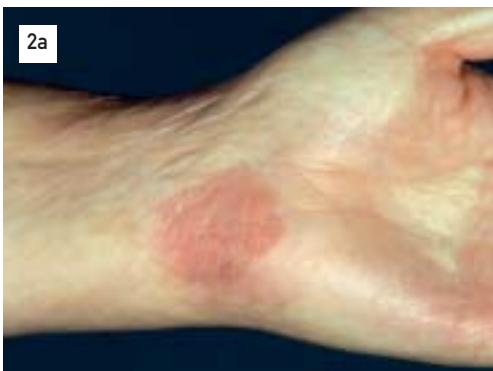
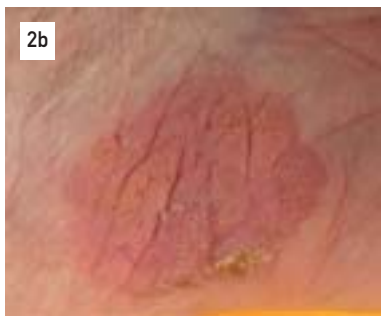
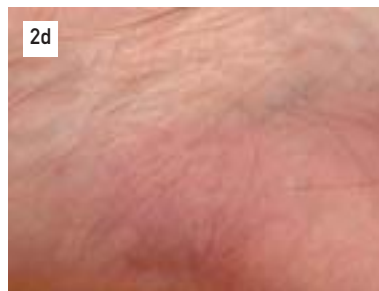Abbildung 2a: 37-jährige Patientin: M. Bowen im Bereich einer Verbrennungsnarbe am Handgelenk



2b: Persistenz nach 3 x PDT und 4 Wochen Imiquimod 3x/Woche



2c: Reaktion nach 5 Wochen Imiquimod (okklusiv)



2d: 9 Monate nach Therapie: Vollständige Abheilung

sind die zum Teil kosmetisch unbefriedigenden Resultate. Liegen bei Patienten Probleme in Bezug auf die Compliance vor, sind die Kryotherapie und die fotodynamische Therapie von Vorteil. Wird zur Behandlung aktinischer Keratosen die fotodynamische Therapie gewählt, müssen häufig auftretende Schmerzen berücksichtigt werden. Stehen die Nebenwirkungen im Vordergrund, ist die Anwendung von Diclofenac am besten geeignet. Auch können aufgrund der geringen Nebenwirkungen die Kryotherapie und der Einsatz von Imiquimod in Erwägung gezogen werden.

Gisela Stauber-Reichmuth

Korrespondenzadresse:
 Prof. Dr. med. et phil. nat. Robert Hunger
 Dermatologische Klinik
 Inselspital Bern
 3010 Bern
 E-Mail: robert.hunger@insel.ch

Interessenkonflikte: keine

Literatur:

1. Szeimies R.M., Karrer S., Radakovic-Fijan S., Tanew A., Calzavara-Pinton P.G., Zane C., Sidoroff A., Hempel M., Ulrich J., Proebstle T., Meffert H., Mulder M., Salomon D., Dittmar H.C., Bauer J.W., Kernland K., Braathen L.: Photodynamic therapy using topical methyl 5-aminolevulinate compared with cryotherapy for actinic keratosis: A prospective, randomized study. *J Am Acad Dermatol* 2002; 47(2): 258–262.
2. Morton C.A., Brown S.B., Collins S., Ibbotson S., Jenkinson H., Kurwa H., Langmack K., McKenna K., Moseley H., Pearse A.D., Stringer M., Taylor D.K., Wong G., Rhodes L.E.: Guidelines for topical photodynamic therapy: report of a workshop of the British Photodermatology Group. *Br J Dermatol* 2002; 146(4): 552–567.
3. Hadley G., Derry S., Moore R.A.: Imiquimod for actinic keratosis: systematic review and meta-analysis. *J Invest Dermatol* 2006; 126(6): 251–255.
4. Wolf J.E., Taylor J.R., Tschien E., Kang S.: Topical 3.0% diclofenac in 2.5% hyaluronan gel in the treatment of actinic keratoses. *Int J Dermatol* 2000; 40(11): 709–713.
5. Sotiriou E., Apalla Z., Maliamani F., Zapparas N., Panagiotidou D., Ioannides D.: Intraindividual, right-left comparison of topical 5-aminolevulinic acid photodynamic therapy vs. 5% imiquimod cream for actinic keratoses on the upper extremities. *JEADV* 2009; 23(9): 1061–1065.
6. Muston D., Downs A., Rives V.: An economic evaluation of topical treatments for actinic keratosis. *J Dermatolog Treat* 2009; 20(5): 266–275.
7. Serra-Guillen C., Nagore E., Hueso L., Llobart B, Requena C., Sanmartin O., Botella-Estrada R., Guillen C.: A randomized comparative study of tolerance and satisfaction in the treatment of actinic keratosis of the face and scalp between 5% imiquimod cream and photodynamic therapy with methyl aminolaevulinate. *Br J Dermatol* 2011; 164(2): 429–433.
8. Krawtchenko N., Roewert-Huber J., Ulrich M., Mann W., Sterry I., Stockfleth E.: A randomised study of topical 5% imiquimod vs. topical 5-fluorouracil vs. cryosurgery in immunocompetent patients with actinic keratoses: a comparison of clinical and histological outcomes including 1-year follow-up. *British Journal of Dermatology* 2007; 157: 34–40.
9. Akarsu S., Aktan S., Atahan A., Koç P., Özkan S.: Comparison of topical 3% diclofenac sodium gel and 5% imiquimod cream for the treatment of actinic keratoses. *Clin Exp Dermatol* 2011; 36(5): 479–484.
10. Van der Geer S., Krekels G.A.: Treatment of actinic keratoses on the dorsum of the hands: ALA-PDT versus diclofenac 3% gel followed by ALA-PDT. A placebo-controlled, double-blind, pilot study. *J Dermatolog Treat* 2009; 20(5): 259–265.
11. Shaffelburg M.: Treatment of actinic keratoses with sequential use of photodynamic therapy and imiquimod 5% cream. *J Drugs Dermatol* 2009; 8(1): 35–39.
12. Mastrolonardo M.: Topical diclofenac 3% gel plus cryotherapy for treatment of multiple and recurrent actinic keratoses. *Clin Exp Dermatol* 2009; 34(1): 33–35.
13. Ulrich C., Jürgensen J.S., Degen A., Hackethal M., Ulrich M., Patel M.J., Eberle J., Terhorst D., Sterry W., Stockfleth E.: Prevention of non-melanoma skin cancer in organ transplant patients by regular use of a sunscreen: a 24 months, prospective, case-control study. *British Journal of Dermatology* 2009; 161 (s3): 78–84.