

Hautinfektionen bei Kindern

Was der Hausarzt wissen muss

Nicht nur Dermatologen, auch Allgemeinärzte werden häufig mit gewöhnlichen Hauterkrankungen von Kindern konfrontiert. Wichtig ist – neben einer sorgfältigen medizinischen Behandlung – auch die Aufklärung und Beruhigung von Patienten und deren Eltern. In einer Übersichtsarbeit im BMJ werden anhand neuerer Literatur die Epidemiologie, die klinischen Symptome und die Behandlung von vier bei Kindern nicht ungewöhnlichen Hautinfektionen beschrieben.

BRITISH MEDICAL JOURNAL

Krätze (Acarodermatitis)

Die Krätze ist eine von der Milbe *Sarcoptes scabiei* hervorgerufene stark juckende Hauterkrankung. Ein Befall ist zwar in jedem Alter möglich, Kinder sind jedoch – vor allem in armen Bevölkerungsschichten und in Entwicklungsländern – stärker betroffen.

Krätze ist hochgradig ansteckend und wird durch direkten Hautkontakt übertragen. Zum Befall kommt es, wenn sich die weiblichen Milben in die Haut einbohren und ihre Eier ablegen. Aus diesen schlüpfen nach zwei bis drei Tagen Larven, die wiederum neue Gänge graben und nach zwei Wochen geschlechtsreif werden. Damit ist der Zyklus geschlossen. Erste Symptome bilden sich zwei bis sechs Wochen nach dem Befall: Papeln, Bläschen, Pusteln und Knötchen, die auf die Immunreaktion des Wirtes gegen die Milben und deren Absonderungen zurückzuführen sind. Typische Anzeichen eines Befalls

Merksätze

- Krätze:** Bei der Behandlung mit Skabiziden müssen das Alter der betroffenen Kinder, mögliche Resistenzen und Toxizitäten berücksichtigt werden.
- Kopfläuse** sollten mit Lotionen oder flüssigen Formulierungen behandelt werden. Bei Kindern sind zudem wässrige Lösungen alkoholischer Substanzen vorzuziehen, um Hautreizungen und Atemnot zu verhindern.
- Folliculitis:** Weichmachende und antiseptische Kombinationspräparate können sich besonders bei Kindern als nützlich erweisen, um Hautirritationen zu reduzieren. Hartnäckige Läsionen können örtlich antibiotisch mit Fucidin- oder Mupirocin behandelt werden, wobei mögliche Resistenzen beachtet werden sollten.
- Herpes simplex:** Zur symptomatischen Behandlung wird topisches Acyclovir empfohlen – in manchen Fällen ist für einen kurzen Zeitraum von 7 bis 10 Tagen auch eine systemische Anwendung angebracht.

sind Milbengänge: kurze, gewundene, graue Linien. Solche Gänge sind häufig jedoch schwer sichtbar, wenn die Haut von Ekzemen bedeckt oder wund gescheuert ist.

Bei Erwachsenen zeichnet sich die Krätze durch ein hartnäckiges, vorwiegend nächtliches Jucken sowie Läsionen in den Zehen- und Fingerzwischenräumen, an den Fingern, der Oberseite des Handgelenks, den Achselhöhlen und dem Genitalbereich aus. Bei Kindern sind häufig Gesicht, Kopf, Nacken, Handflächen und Fußsohlen betroffen. Auch grossflächige ekzematöse Erytheme am Rumpf sind keine Seltenheit. Sie sind zuweilen lästiger als die Läsionen an den typischen Körperstellen. Babys, die sich noch nicht kratzen können, sehen schlecht aus oder essen schlecht. Wegen der sehr unterschiedlichen Symptome ist es oft nicht einfach, eine korrekte Diagnose zu erstellen. Auch das Auftreten des Juckreizes bei mehreren Familienmitgliedern kann ein Hinweis auf eine «Familieninfek-

Krätzmilben-Behandlung von Kindern:

- ❑ Behandlung am ganzen Körper, nur bei Kindern unter zwei Jahren sollten Kopf und Nacken ausgenommen werden.
- ❑ Alle Familienmitglieder gleichzeitig behandeln, einschliesslich der Sexualpartner der Erwachsenen.
- ❑ Skabizid nach vorgegebener Zeit abwaschen (12 h bei Permethrin).
- ❑ Falls die Hände zwischendurch gewaschen werden, müssen sie erneut behandelt werden.
- ❑ Kleider und Bettzeug bei über 50°C waschen.
- ❑ Permethrin und Malathion sollte zweimal im Abstand von einer Woche angewandt werden.
- ❑ Der Juckreiz und die Ekzeme können auch noch einige Wochen nach einer erfolgreichen Behandlung auftreten. Erst wenn es danach nicht besser wird, muss davon ausgegangen werden, dass die Behandlung erfolglos war.

Gründe für einen Misserfolg der Behandlung:

- ❑ Kinder lutschen das Mittel von den Fingern ab.
- ❑ Die Patienten waschen sich das Mittel vorzeitig von den Händen ab.
- ❑ Schwangere, Personen mit anderen Hautkrankheiten und Kleinkinder werden nicht mitbehandelt.
- ❑ Kinder leben in mehreren Haushalten.
- ❑ Die Behandlung wurde nicht nach einer Woche wiederholt.

tion» sein. Die endgültige Diagnose erfolgt über die mikroskopische Identifizierung von Milben, Eiern oder Kotkügelchen. «Eine Behandlung sollte auch dann erfolgen, wenn nur der Verdacht auf Krätze vorliegt und keine mikroskopischen Beweise vorliegen», schreiben die Autoren, denn unbehandelte Krätze könne lange heftige Beschwerden bereiten.

Bei der Behandlung mit Skabiziden müssen das Alter der betroffenen Kinder, mögliche Resistenzen und Toxizitäten berücksichtigt werden. Zudem sollten – speziell in Entwicklungsländern – auch örtliche Erfahrungen sowie Kosten und Verfügbarkeit der milbentötenden Mittel beachtet werden.

In Grossbritannien, Australien und den USA ist Permethrin-Hautcreme (5%) das Mittel der Wahl. «Es ist das derzeit wirksamste örtliche Skabizid, ist gut verträglich und hat eine niedrige Toxizität», so Dr. Michael J. Sladden aus Leicester. Die Anwendung erfolgt über zwei Wochen alle sieben Tage, Kinder unter zwei Jahre sollten medizinisch kontrolliert werden.

Malathion, ein preisgünstigeres Acarizid, ist die zweite Wahl. Kinder unter sechs Monate müssen bei einer Behandlung medizinisch betreut werden.

Lindan ist weniger wirksam als Permethrin und wurde zudem in vielen Ländern aufgrund von Berichten über das Auftreten von aplastischer Anämie und Bedenken wegen möglicher Neurotoxizität vom Markt genommen. Auch Benzylbenzoat wird für Kinder nicht empfohlen, da es Reizungen auslösen kann.

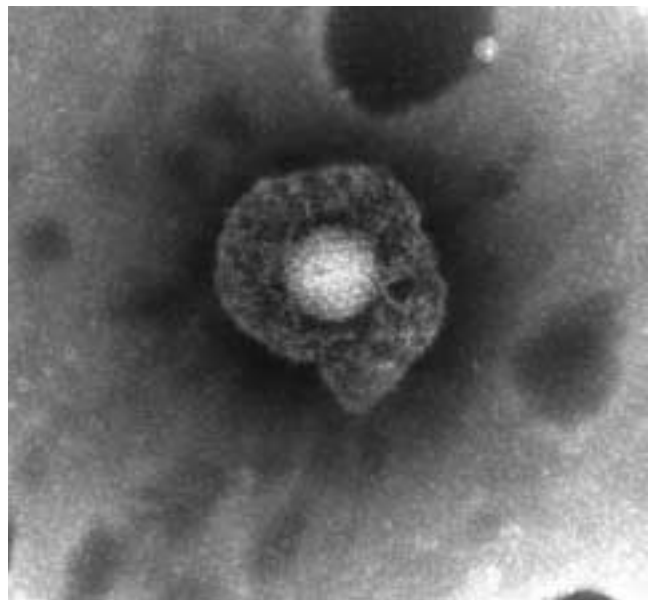
Ivermectin (in der Schweiz nicht im Handel) dagegen ist ein oral einzunehmendes Skabizid mit allgemein hoher Wirksamkeit. Allerdings liegen für Kinder mit einem Körpergewicht von weniger als 15 kg bislang keine Erfahrungen vor.

Kopfläuse (Pediculosis capitis)

Pediculosis capitis ist eine Infektion der Kopfhaut, die von der Kopflaus des Menschen (*Pediculus humanus capitis*) hervorgerufen wird. Kopflausbefall ist weltweit verbreitet und macht vor wirtschaftlichen und sozialen Schranken keinen Halt. Zwar sind Kopfläuse bei Kindern zwischen vier und elf Jahren am häufigsten verbreitet, können aber Personen jeglichen Alters befallen.

Kopfläuse sind grau-braune, bis zu 3 mm lange ungeflügelte Insekten, die sich vom Blut der Kopfhaut des Wirtes ernähren. Die Weibchen beginnen schon zwei Tage nach der Paarung mit der Eiablage, wobei die Eier (oder Nissen) knapp oberhalb des Haarbodens an den Haaren festgeklebt werden. Aus ihnen schlüpfen innerhalb von sieben Tagen die jungen Läuse oder Nymphen, die innerhalb von 10 bis 14 Tagen zu adulten Tieren heranwachsen. Die Übertragung von einer Person auf die andere erfolgt normalerweise durch Kontakt von Kopf zu Kopf. Bei den meisten Menschen treten am Anfang des Befalls keine Symptome auf, da der Juckreiz – eine allergische Reaktion auf den Läusespeichel – bis zu drei Wochen benötigt, um sich zu entwickeln. Kopflausbefall ist eine häufige Ursache für Kopfhaut-impetigo.

Die Diagnose Kopflausbefall sollte nur bei Vorhandensein lebender Läuse gestellt werden, und nur dann sollte mit einer Behandlung begonnen werden. Eine zwangsläufige Behandlung anderer Familienmitglieder sei nicht notwendig, aber Kontaktpersonen sollten mit einem Läusekamm ebenfalls durchgekämmt und gegebenenfalls behandelt werden, so die Autoren.



Herpes-simplex-Virus

Kopflausbefall sollte mit Lotionen oder flüssigen Formulierungen behandelt werden, da Shampoos zu sehr verdünnt sind, um richtig zu wirken. Bei Kindern sind zudem wässrige Lösungen alkoholischen Substanzen vorzuziehen, um Hautreizungen und Atemnot zu verhindern. Empfohlen werden mindestens 50 ml, bei dichtem Haar sogar 100 ml, die auf der ganzen Kopfhaut verteilt werden und 12 Stunden einwirken sollen. Sieben Tage nach der ersten sollte eine weitere Behandlung durchgeführt werden, da einige Nissen überleben könnten. Unzureichende Behandlung bei der Anwesenheit von frisch geschlüpften jungen Läusen verschärft das Problem der Resistenzbildung. Wenn eine zweimalige Behandlung keinen Erfolg zeigt, sollte für die darauf folgende ein anderes Mittel verwendet werden.

Bei der Kopflausbekämpfung, so die Autoren, seien Permethrin, synergisches Pyrethrin und Malathion wirksam. Da jedoch die Resistenz gegen Insektizide zunimmt, sollten bei der Behandlung die örtliche Erfahrung und das Resistenzverhalten miteinbezogen werden.

Bei Malathion wird eine 0,5-prozentige wässrige Lösung in das trockene Haar und die Kopfhaut gerieben, die anschliessend trocknen muss. Sie sollte nach zwölf Stunden wieder ausgewaschen und die Behandlung nach sieben Tagen wiederholt werden. Malathion ist sehr wirksam, da sowohl Läuse als auch Nissen abgetötet werden. Kinder unter sechs Monate sollten medizinisch betreut werden. Gute Erfahrungen wurden auch mit 5-prozentiger Permethrin-Hautcreme gemacht: Sie wird über Nacht in die Kopfhaut einmassiert und am nächsten Morgen ausgewaschen, wobei diese Behandlung nach einer Woche wiederholt wird.

Ähnlich wie Malathion kann auch Carabaryl in 1 Prozent wässriger Lösung verwendet werden. Da es jedoch krebserregend sein könnte, ist es in Grossbritannien nur auf Rezept erhältlich. Bei Kindern unter sechs Monaten ist eine medizinische Betreuung notwendig.

Zusätzlich zur Anwendung von Insektiziden wurden auch mechanische Massnahmen wie nasses Auskämmen empfohlen, die jedoch von den Autoren als «offensichtlich nicht von Nutzen» bezeichnet werden. Es gäbe keine Anzeichen dafür, dass peinlich genaues «Lausen» der gesamten Kopfhaut mit einem Läusekamm jeden vierten Tag über einen Zeitraum von mindestens vier Wochen die Plage kontrollieren könne, zumindest sollte dies nicht als generelle Behandlungsmethode propagiert werden.

In Entwicklungsländern, wo keine geeigneten Substanzen zur Verfügung stehen oder diese für die Bevölkerung unerschwinglich sind, bevorzugen die Betroffenen traditionelle Behandlungen, die zumeist wenig erfolgreich sind. Auch Agrarpestizide



Kopflauslarve zwischen Menschenhaaren. (Foto: Klaus Duffner, Zentrum für Mikroskopie, Basel)

werden hin und wieder verwendet, was natürlich fatale Folgen nach sich ziehen kann.

Folliculitis

Die Folliculitis ist eine oberflächige Entzündung der Haarfollikel. Diese Krankheit kommt häufig und in jeder Altersstufe vor. Für gewöhnlich wird sie von Bakterien verursacht, speziell von *Staphylococcus aureus*, aber auch von *Pityrosporum*. Andauernde bakterielle Folliculitis kann verschiedene Ursachen haben, wie Diabetes, Reibung durch enge Jeans, enge Verbände oder Rasur.

Eine Folliculitis beginnt als juckende oder schmerzhaft Entzündung des Follikelausganges. Die Läsionen gehen in 1 bis 5 mm grosse gelb-graue Papillen oder Pusteln über, die von einer Hautrötung umgeben sind. Solche Rötungen können in Gruppen oder einzeln auftreten und kommen für gewöhnlich auf der Kopfhaut, dem Gesicht, dem Gesäss und den Extremitäten vor – systemische Symptome treten normalerweise nicht auf.

Einfache Fälle von Folliculitis können behandelt werden, indem man die Ursachen beseitigt und die betroffenen Flächen mit örtlichen Antiseptika, wie Chlorhexidin, Triclosan und Povidone-Iodinen säubert, die als Creme, Lotion, Seifenersatz oder Badezusatz eingesetzt werden können.

Weichmachende und antiseptische Kombinationspräparate wie Dermol und Oilatum Plus können sich besonders bei Kindern als nützlich erweisen, um Hautirritationen zu reduzieren.

Hartnäckige Läsionen können örtlich antibiotisch mit Fucidin oder Mupirocin behandelt werden, wobei mögliche Resistenzen beachtet werden sollten.

Bei schwerer oder refraktärer Folliculitis können, ähnlich wie im Falle von Impetigo, systemische Antibiotika angewandt wer-

den, die Auswahl sollte dabei empirisch in Abhängigkeit von der lokalen Bakterienresistenz und der individuellen Verträglichkeit erfolgen. Mittels Gramfärbung, Kultur und der Bestimmung der Empfindlichkeit der Exsudate der Läsionen kann die Diagnose bestätigt und die Behandlung danach ausgerichtet werden. Wenn der Befall der Follikel tiefer ist, entwickeln sich Furunkel und Karbunkel, die normalerweise aufgeschnitten und entleert werden müssen. Um asymptomatische Träger von *S. aureus* zu identifizieren, sollten zudem von den Patienten und den direkten Verwandten Abstriche aus der Nase entnommen werden. Nasales Mupirocin ist besonders wirksam, um nasale Übertragung zu unterbinden.

Fieberbläschen – Herpes-simplex-Virus

Infektionen mit dem Herpes-simplex-Virus (HSV) sind sehr häufig und rufen typischerweise mukokutane Erkrankungen hervor. Die Übertragung erfolgt durch Schleimhaut- oder Hautkontakte. HSV-1 verursacht normalerweise Krankheiten im orofazialen Bereich, während HSV-2 Infektionen der Geschlechtsorgane hervorruft. Primäre Herpes-Gingivostomatitis kann in der Ausprägung von einer praktisch asymptomatischen bis zu einer schweren Infektion reichen, mit oraler Geschwürbildung, Halsentzündung und Lymphadenopathie, verbunden mit Schmerzen und Fieber. Die Autoren empfehlen zur Behandlung der Symptome die örtliche Anwendung von Acyclovir – in manchen Fällen ist für einen kurzen Zeitraum von sieben bis zehn Tagen auch eine systemische Anwendung angebracht. Wird eine latente HSV reaktiviert, treten Fieberbläschen auf. Auf ein Prodrom von Kribbeln und Jucken folgt die Entwicklung einer erythematischen Plaque mit Gruppen von Bläschen. Fieberbläschen sind normalerweise in ihrer Ausbreitung begrenzt, sie können jedoch rezidivieren. Obwohl sie bevorzugt im Lippenbereich auftreten, können sich Fieberbläschen an jeder Stelle des Körpers bilden.

HSV ist die meistverbreitete Ursache von Erythema multiforme. Bei Personen mit einem bereits bestehenden atopischen Ekzem kann zudem ein Eczema herpeticum hervorgerufen werden.

Prophylaktische orale antivirale Präparate sind in der Lage, die Häufigkeit und Befallstärke von Fieberbläschen-Ausbrüchen bei Erwachsenen zu reduzieren. Obwohl bislang bei Kindern

keine Versuche mit prophylaktischen Behandlungen durchgeführt wurden, sei zu vermuten, dass auch bei ihnen eine suppressive Behandlung wirksam ist, schreiben die Autoren. Sie empfehlen zweimal pro Tag oral 400 mg Acyclovir (für Kinder unter zwei Jahren die halbe Dosis) während eines Zeitraumes von sechs bis zwölf Monaten. Die örtliche Anwendung von Acyclovir beugt Rezidiven nicht vor.

Erythema multiforme ist eine akute, begrenzte, fiebrige Eruption, die sich durch vesikulo-bullöse Zielläsionen in einer symmetrischen und akralen Verteilung auszeichnet. Spontane Rückbildung erfolgt innerhalb weniger Wochen, aber ein erneutes Auftreten ist häufig und der Befall des Mundraumes kann die Lebensqualität beeinträchtigen. Bei einem Rezidiv von Erythema multiforme kann eine frühe HSV-Behandlung mit oralem Acyclovir dem Auftreten von Erythemen vorbeugen, jedoch werde oft zu spät behandelt, schreiben Sladden und Johnston. Bei betroffenen Kindern könne eine prophylaktische Behandlung mit oralem Acyclovir sowohl das Auftreten von HSV als auch von Erythema multiforme vorbeugen, auch wenn HSV nicht der eindeutige Auslöser von Erythema multiforme sei.

Eczema herpeticum (Kaposi's Varicelliform Eruption) ist eine weitverbreitete HSV-Infektion, die ein bereits vorher existierendes, oftmals mild verlaufendes atopisches Ekzem überlagert. Es treten weit verstreute Bläschen und Eintiefungen auf, und die Patienten klagen über Fieber und Unwohlsein. Leichte Fälle können mit oralem Acyclovir behandelt werden, bei schwereren sollte eine Einweisung in ein Spital zu einer intravenösen Behandlung gegen Viren erfolgen. Eine Behandlung der anfänglichen Hauterkrankung ist unerlässlich, wobei jedoch während der akuten Phase keine örtlichen Steroide zum Einsatz kommen sollten. Bei sekundären bakteriellen Infektionen sind Antibiotika zu empfehlen. Bei einem wiederkehrenden Krankheitsbefall ist eine prophylaktische Behandlung mit oralem Acyclovir angezeigt. ■

Quelle: Sladden M J, Johnston G A: More common skin infections in children. Clinical review. *BMI* 2005; 330: 1194-1198.

Klaus Duffner, Freiburg

Interessenkonflikte: keine