

Stenttherapie der Arteria carotis

Eine Alternative zur Endarterektomie

EBERHARD KIRSCH

Bei der Behandlung atherosklerotischer, symptomatischer Stenosen der A. carotis stellt die endovaskuläre Stenterweiterung heute eine Alternative zur chirurgischen Endarterektomie dar. Der Eingriff der Stentimplantation kann ohne wesentliche Einschränkungen an praktisch allen Patienten durchgeführt werden und weist im Vergleich zur Endarterektomie vergleichbare oder niedrigere neurologische und nicht-neurologische Komplikationsraten auf. Auch in der Prävention von Schlaganfällen zeigt die Stenttherapie gute oder bessere Resultate.

Einleitung

In der Schweiz, in Europa und in den USA stellt der Schlaganfall die dritthäufigste Todesursache hinter Herz- und Krebserkrankungen dar und ist eine der häufigsten Ursachen für schwer wiegende, lang anhaltende Invalidität (1). Ein Viertel dieser Schlaganfälle wird embolisch durch atherosklerotisch bedingte Stenosen der A. carotis verursacht (2). Die Risikoreduktion der chirurgischen Endarterektomie gegenüber der rein medikamentösen Therapie zur Verhinderung eines Schlaganfalles für Patienten mit symptomatischen, atherosklerotisch bedingten Stenosen ≥ 70 Prozent beträgt nahezu 20 Prozent. Dieser Vorteil wurde in den prospektiv und randomisiert angelegten Multizenterstudien NASCET (North American Symptomatic Carotid Endarterectomy Trial) und ECST (European Carotid Surgery Trial) an insgesamt nahezu 6000 Patienten bewiesen (3, 4).

Einzelne internationale Zentren haben 1995 damit begonnen, die Stenttherapie an der A. carotis als alternatives und weniger invasives Therapieverfahren im Vergleich zur Endarterektomie einzuführen.

Symptomatik, Indikation und Vorgang der Stentimplantation

Klinisch mögliche neurologische Symptome einer Stenose der A. carotis werden in drei Gruppen eingeteilt. Sie sind in *Tabelle 1* zusammengefasst.

Die Indikationsstellung für einen operativen oder interventionellen Eingriff bei Karotisstenosen sollte möglichst in einem interdisziplinären Gremium getroffen werden. Dabei ist heute das Indikationsspektrum für den Stent vergleichbar mit dem der Karotisendarterektomie (*Tabelle 2*).

Merkpunkte

Die endovaskuläre Stenttherapie der A. carotis

- weist das Indikationsspektrum entsprechend der Endarterektomie auf:

- symptomatische Stenose $\geq 70\%$
- asymptotische, progressive Stenose $\geq 80\%$
- Rezidivstenose nach Endarterektomie oder Stent $\geq 70\%$

- zeigt in der Prävention von Schlaganfällen:

- vergleichbare Resultate zur Carotisendarterektomie
- niedrige Restenoseraten
- stellt heute eine Alternative zur chirurgischen Endarterektomie bei symptomatischen Stenosen der A. carotis dar.

Die Stentimplantation wird am wachen Patienten in einem Angiografieraum durchgeführt, unter anästhesiologischer Kontrolle des Kreislaufes, leichter Analgesedation und Vollheparinisierung. Alle Patienten erhalten präinterventionell eine Doppeltherapie zur Hemmung der Thrombozytenaggregation. In Lokalanästhesie wird eine lange 6F-Schleuse von inguinal in die A. carotis communis der zu behandelnden Seite eingeführt, und die Stenose wird mit einem feinen Draht, der auf dem Filterschutz montiert ist, passiert. Daraufhin wird der Stent-Einführungskatheter über den liegenden Draht über die Stenose geschoben, der Stent freigesetzt und mit einem Ballon nachdilatiert (*Abbildung 1*).

Stenttherapie der Arteria carotis

Tabelle 1: **Mögliche neurologische Symptome und deren Klassifizierung (5)**

● Neurologisches Symptom	– Amaurosis fugax – Aphasie – Sensibles Hemisyndrom – Sensomotorisches Hemisyndrom
● Transiente ischämische Attacke (TIA)	Fokal neurologisches Defizit mit abruptem Beginn und vollständigem Verschwinden innerhalb von 24 Stunden
● Minor Stroke	Schlaganfall mit einem nicht behindernden neurologischen Defizit, welches über 24 Stunden oder länger persistiert
● Major Stroke	Persistierendes, behinderndes neurologisches Defizit

Tabelle 2: **Therapeutisches Indikationspektrum für die Stenttherapie an der A. carotis.**

- Symptomatische Stenose $\geq 70\%$ (NASCET 3)
- Asymptomatische, progressive Stenose $\geq 80\%$ (ACAS 6)
- Rezidivstenose nach Endarterektomie oder Stent $\geq 70\%$

Abschliessend wird der Patient auf neurologische Ausfälle untersucht und für eine Nacht auf der Intensivstation überwacht. Die Dauer des Eingriffes beträgt zirka eine halbe Stunde, die Entlassung erfolgt nach klinischer und sonografischer Kontrolle am zweiten postinterventionellen Tag. Der durchschnittliche Klinikaufenthalt beträgt drei Tage.

Resultate und Diskussion

Zwischen 1997 und November 2003 wurden an den Universitätskliniken Basel insgesamt 62 Patienten mit einem Karotisstenose behandelt (♂: 48, ♀: 14, Altersdurchschnitt 69 Jahre, Alter: 27–80 Jahre, symptomatisch: 73%). Von unabhängigen Neurologen wurden sämtliche Patienten klinisch und duplexsonografisch vor- und nachuntersucht und die nachfolgenden Resultate objektiviert. Zur Darstellung der eigenen Resultate werden in der Lite-

ratur angegebene Qualitätskriterien eines karotidealen Eingriffes und des Follow-up analysiert und mit den Stentergebnissen in der Literatur und der Endarterektomie verglichen.

Im eigenen Patientengut wurde mit sämtlichen geplanten Stenteingriffen das Ziel der Rekanalisation der Stenose erreicht. Die technische Erfolgsrate des Eingriffes betrug 100 Prozent, was sich mit den

Literaturangaben zur Stentimplantation von 98 Prozent deckt (7). Vergleichend dazu fanden sich in der NASCET-Studie zum Zeitpunkt einen Monat nach der Endarterektomie bei den ersten 523 Patienten duplexsonografisch in 3,2 Prozent eine signifikante residuelle Stenose oder ein Verschluss, was einer Erfolgsrate von 96,8 Prozent entspricht (3).

Bei den neurologischen Komplikationen wird für derartige Eingriffe die Minor-Major-Schlaganfalls- und Todesrate angegeben. Sie betrug im eigenen Patientengut 3,2 Prozent. Diese Komplikationsrate ist gut vergleichbar mit den Literaturangaben hinsichtlich der Stenttherapie von 3,9 Prozent bei über 12 000 Eingriffen (7) und der Endarterektomie von durchschnittlich 5,6 Prozent, wobei für letztere Studie mehr als 17 000 Operationen ausgewertet wurden (8).

Nichtneurologische Komplikationen treten bei der Stenttherapie deutlich seltener als bei der Endarterektomie auf (9). Dies betrifft einerseits den Zugangsweg, wo vaskuläre Komplikationen in 1,7 Prozent

Tabelle 3: **Vorteile der Stenttherapie an der A. carotis im Vergleich zur Endarterektomie**

● Eingriff am wachen Patienten in Lokalanästhesie	Auch bei Risikopatienten für eine Anästhesie anwendbar
● Kein Hautschnitt (nur Punktion)	Vermeidung von Sekundärkomplikationen wie Wundinfektionen
● Inguinale Punktion	Vermeidung von Hirnnervenausfällen
● Kurze Interventions-, Intensivstations- und Hospitalisationszeiten	Kostensenkung (11)
● Sehr distale oder proximale Stenose (chirurgisch schwierige Stenosen)	Mit Stent problemlos erreichbar
● Radiogene oder Rezidivstenose	Sehr komplikationsarm behandelbar (12)

Tabelle 4: **Limitierungen der Stenttherapie an der A. carotis**

● Frei flottierender Thrombus und Pseudookklusion	Gefahr der Thrombusablösung nach intrakraniell
● Hochgradige Stenosen/Verschlüsse oder Gefässendoprothesen der arteriellen Aorten-Beckenstrombahn	Gefahr der Dissektion Unmöglichkeit des Zuganges

Stenttherapie der Arteria carotis

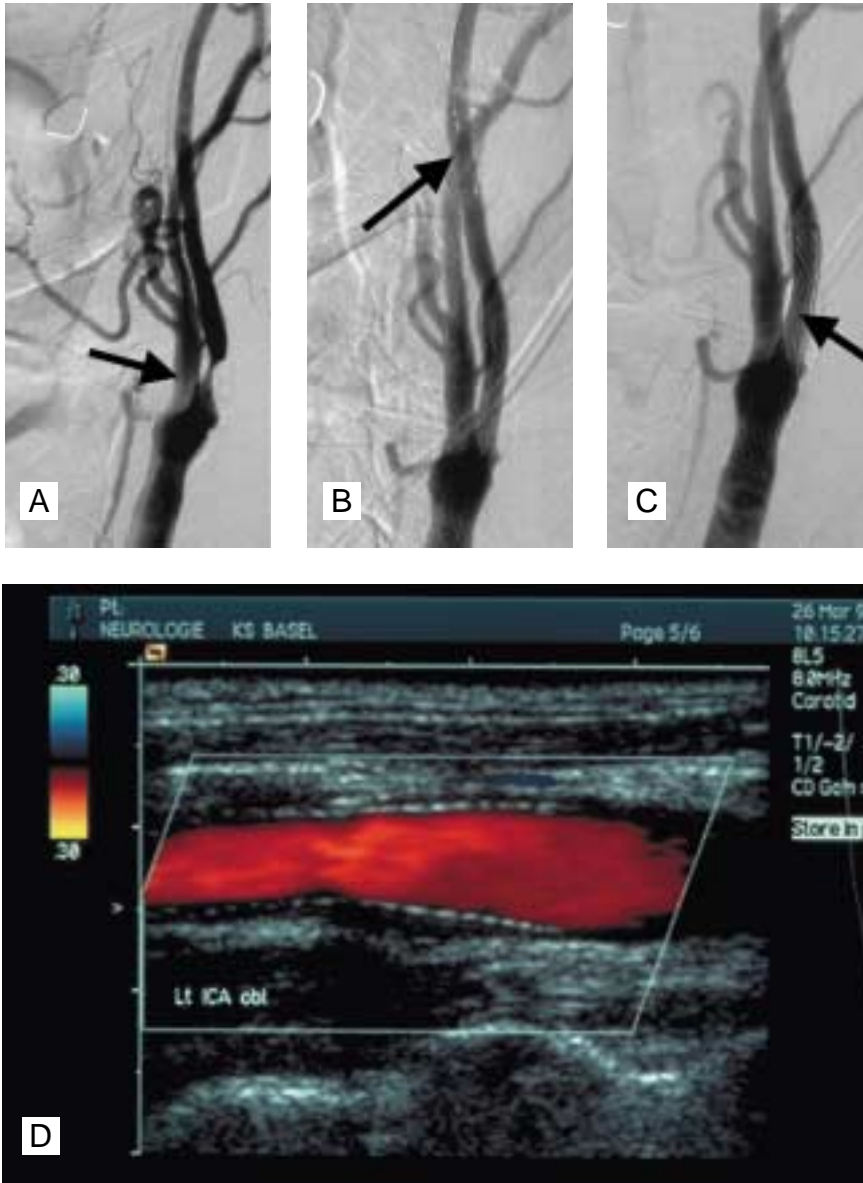


Abbildung 1: Stentimplantation mit Filterschutz bei einem 72-jährigen Patienten mit links-hemisphärischem Schlaganfall, symptomatisch durch sensomotorisches Hemisyndrom rechts. a) In der digitalen Subtraktionsangiografie zu Beginn der Intervention wird eine hochgradige (> 80%) Stenose am Abgang der A. carotis interna links dokumentiert (Pfeil). b) Durchführung der Intervention mit eingebrachtem kleinem Schutzfilter (Pfeil), zum Abfangen von eventuell abgehendem atherosklerotischem Material. c) Wiederherstellung des normalen Gefäßlumens nach Abschluss der Stentimplantation (Stent durch feines Maschennetz erkennbar, Pfeil). d) In der postinterventionellen Duplexsonografie findet sich ein gut durchgängiger Stent ohne Anhalt für residuelle Stenose oder pathologische Flussbeschleunigung.

(1 eigener Patient) respektive in 4 Prozent (Stentliteratur [10]) auftreten. Hirnnervenausfälle kommen bei der Stenttherapie nicht vor. Dagegen wurden in der NASCET-Studie Komplikationen der Wundheilung in 8,9 Prozent erfasst, davon waren

5,5 Prozent Wundhämatome und 3,4 Prozent Wundinfektionen. Vorübergehende oder bleibende Nerven ausfälle sind in der NASCET-Studie in 7,6 Prozent der Fälle registriert worden (3). Andererseits treten kardiale Komplikationen während des Stent-

eingriffes deutlich seltener auf (1,2–1,9%, [9,10]) als bei der Endarterektomie (3,9%, [3]).

Mindestens sechs Monate nach dem Eingriff oder aber zum längsten verfügbaren Nachbeobachtungszeitpunkt werden die Stent-Offenheitsrate und die Schlaganfall-Präventionsrate klinisch und duplexsonografisch bestimmt. Im eigenen Patientengut wurden im durchschnittlichen Nachbeobachtungszeitraum von 35 Monaten (Spanne: 12–96 Monate) bisher 2 Restenosen \geq 70 Prozent diagnostiziert und erneut mit einem Stent behandelt (Offenheitsrate: 96,8%). Dies entspricht den Literaturangaben unter der Stenttherapie von 96,6 Prozent (7) und der Endarterektomie von 96,2 Prozent (3).

Schlaganfallprävention heisst «Überleben ohne Schlaganfall» bezogen auf die behandelte Seite. In Basel ist bisher kein neuer Schlaganfall im Bereich der mit einem Stent behandelten Halsschlagadern beobachtet worden. Dieses Resultat ist ebenfalls vergleichbar mit den publizierten Präventionsraten der Stenttherapie von 98,7 Prozent (7) und der Endarterektomie von 98,4 Prozent (3).

Die Vorteile und Limitierungen der Stenttherapie an der A. carotis im Vergleich zur Endarterektomie werden in *Tabelle 3* und *Tabelle 4* zusammengefasst.

In zurzeit laufenden, randomisiert und prospektiv angelegten Multizenterstudien in Europa und den USA werden unter anderem die noch ausstehenden Fragen der Stentoffenheit und der Strokeprävention im Langzeitverlauf überprüft. ●

Das Literaturverzeichnis kann beim Verlag angefordert werden (info@rosenfluh.ch)

PD Dr. Eberhard C. Kirsch
 Neuroradiologie, Institut für Radiologie und Cranio-Faciales-Centrum
 Schanzweg 7
 5000 Aarau
 Tel. 062-836 78 78
 Fax 062-836 78 79
 E-Mail: Eberhard.kirsch@hirslan.ch

Interessenkonflikte: keine