

Was lässt den Darm erröten?

Ursachen und Differenzialdiagnosen der chronischen Diarrhö

Chronische Durchfälle mit entzündlichen Veränderungen im Darm sind beim Hausarzt häufig. Bei einer solchen Diarrhö mit Blut im Stuhl, Bauchkrämpfen und Drangsymptomatik denkt der Arzt meist an eine infektiöse Ursache oder an eine chronisch entzündliche Darmerkrankung (CED). Es gibt aber eine ganze Reihe von Differenzialdiagnosen, die nicht so einfach voneinander zu unterscheiden sind.

Johannes Brandt, Heiner Kramer, Robert Eehalt

Jedes Jahr gibt es in Deutschland etwa 65 Millionen Episoden einer akuten Diarrhö (4). Beim Allgemeinarzt rangieren Durchfallerkrankungen an neunter Stelle (5). Nach einer Evaluation des Baylor Medical Center in Dallas machen das Reizdarmsyndrom (RDS), gehäufte Stuhlgänge (mehr als 3 pro Tag ohne spezifische Krankheit und ohne Leidensdruck), die anale Inkontinenz sowie die mikroskopische Kolitis (!) den Löwenanteil chronischer Durchfälle aus (1–3). Chronische Durchfälle sind entweder malabsorptiv/osmotisch (z.B. Zöliakie, Pankreasinsuffizienz) oder sekretorisch/exsudativ (z.B. CED, Nahrungsmittelallergien) bedingt. Als dritte Gruppe gibt es noch die funktionelle Diarrhö, zum Beispiel bei RDS (2, 18).

Dieser Beitrag beleuchtet die sekretorische/exsudative Diarrhö, die zu entzündlichen Durchfällen führt. Man unterscheidet dabei nicht infektiöse von infektiösen Darmerkrankungen

MERKSÄTZE

- ▶ Es wird zwischen akuter, chronischer und funktioneller Diarrhö unterschieden. Bei der sekretorischen/exsudativen Diarrhö als chronischer Form unterscheidet man nicht infektiöse von infektiösen Darmerkrankungen.
- ▶ Die echte Diarrhö ist charakterisiert durch > 3 Stuhlentleerungen/Tag von verminderter oder flüssiger Konsistenz oder durch ein Stuhlgewicht von > 200 g pro Tag über mindestens 4 Wochen.
- ▶ Als Marker einer intestinalen Entzündung wird Calprotectin im Stuhl immer bedeutsamer. Die mikroskopische Kolitis lässt sich nur per Biopsie feststellen.
- ▶ Eine ischämische Kolitis kommt meist bei älteren Patienten mit Komorbiditäten vor.
- ▶ Manche Medikamente (z.B. NSAR und Antibiotika) können zu entzündlichem Durchfall führen.
- ▶ Die Strahlenenterokolitis kann nach jeder Strahlentherapie im kleinen Becken als Folge einer Schleimhautschädigung auftreten.

Fallbericht

Ein 44-jähriger Patient berichtet von wechselnden Gelenkschmerzen und blutigen, dünnflüssigen Stühlen, die seit etwa 3 Monaten andauern. Wegen des sichtbaren Bluts im Stuhl wurde er 2-mal proktologisch vorgestellt – mit Nachweis einer Proktitis. Es erfolgte eine Therapie mit Mesalazinsuppositorien. Rektale Abstriche bezüglich Chlamydien und Gonokokken waren negativ. Es gab auch serologisch keinen Hinweis auf Treponemen. Stuhluntersuchungen auf pathogene Keime und Parasiten waren zudem 2-mal unauffällig.

Wegen des fehlenden klinischen Ansprechens erfolgte eine Sigmoidoskopie, die segmental schleimig-blutige Ulzera weiter proximal zeigte. Die Therapie wurde daher auf Budesonidschaum für 4 Wochen umgestellt – ohne Erfolg.

Anschließend wurde bei dem Patienten eine Koloskopie durchgeführt, die blutige, fibrinbedeckte schleimige Ulzera auch im rechten Kolon zeigte (*Abbildung 1*).

Bei Verdacht auf Morbus Crohn wurde der Patient mit systemischen Steroiden (60 mg Prednisolon oral) für 14 Tage behandelt – ebenso ohne Erfolg. Weitere Stuhluntersuchungen wiesen jetzt aber schwach auf ein Amöbenantigen hin. Durch die Behandlung mit Metronidazol 3-mal 400 mg stellte sich schon nach 3 Tagen eine komplette Beschwerdefreiheit ein. Diagnose: segmentale, chronisch ulzeröse Kolitis auf dem Boden einer chronischen Amöbiasis.

(*Tabelle 1*). Typische Symptome der entzündlichen Diarrhö sind in *Tabelle 2* aufgeführt.

Die echte Diarrhö ist charakterisiert durch mehr als 3 tägliche Stuhlentleerungen von verminderter oder flüssiger Konsistenz (Stuhlwassergehalt über 80%) oder durch ein Stuhlgewicht von mehr als 200 g pro Tag über mindestens 4 Wochen. Am Anfang muss die echte Diarrhö von Sonderformen wie Pseudodiarrhö, paradoxer Diarrhö und fäkaler Inkontinenz abgegrenzt werden (2, 5).

Als Marker einer intestinalen Entzündung wird Calprotectin im Stuhl immer bedeutsamer. Erhöhte Werte können bei allen entzündlichen Darmerkrankungen auftreten. *Tabelle 3*

Tabelle 1:

Ursachen entzündlicher Durchfälle (3, 18)**1. Entzündliche, nicht infektiöse Darmerkrankungen**

- ▲ chronisch entzündliche Darmerkrankungen (Morbus Crohn, Colitis ulcerosa)
- ▲ mikroskopische (kollagene und lymphozytäre) Kolitis
- ▲ ischämische Kolitis
- ▲ medikamentös bedingte Kolitis: u.a. nicht steroidale Antirheumatika (NSAR), Antibiotika, Ciclosporin, Methyl dopa
- ▲ radiogene (Strahlen-)Enterokolitis
- ▲ divertikelassozierte Kolitis
- ▲ mechanische Kolitis, z.B. Mukosaprolaps (*Abbildung 8*)
- ▲ Diversionsskolitis
- ▲ chologene Diarrhö

2. Infektiöse Kolitiden

u.a. Clostridium difficile, Lamblia-sis, Amöbiasis, Tuberkulose, Wurmerkrankungen, opportunistische Erreger bei HIV/Immunsuppression (Zytomegalievirus [CMV], Herpes-simplex-Virus [HSV], Mikrosporidien)

Tabelle 3:

Ursachen einer Calprotectinerhöhung, wenn keine CED vorliegt (6, 7)**1. Infektionen**

- ▲ Lamblia-sis
- ▲ virale Gastroenteritis
- ▲ Dysenterie (Ruhr)
- ▲ Helicobacter-pylori-Gastroenteritis

2. Neoplasien

- ▲ kolorektales Karzinom
- ▲ Magenkarzinom
- ▲ MALT-(mucosa-associated lymphoid tissue-)Lymphom

3. Medikamente

- ▲ nicht steroidale Antirheumatika (NSAR)
- ▲ Protonenpumpeninhibitoren (PPI)

4. Nahrungsmittelallergien (heftige)**5. Andere Erkrankungen**

- ▲ erosive Refluxösophagitis
- ▲ zystische Fibrose

Tabelle 2:

Typische Symptome bei chronisch entzündlicher Diarrhö (3, 30)

- ▲ anhaltende Durchfälle (4 Wochen)
- ▲ Blut-, Schleim-, Eiterbeimengung
- ▲ Schmerzen
- ▲ Drang-Symptomatik
- ▲ Fieber
- ▲ erhöhte fäkale Entzündungsmarker (z.B. Calprotectin)

zeigt die Ursachen ohne Vorliegen einer CED. Calprotectin ist ein unspezifischer Biomarker, eignet sich aber auch, um eine organisch-entzündliche Genese von funktionellen Störungen abzugrenzen (6, 7). Basisparameter wie Nieren- und Leberwerte sollte man zudem kontrollieren, und es gilt, an mikrobiologische Stuhltests auf pathogene Keime (u.a. Salmonellen) und Parasiten (u.a. Wurmeier) zu denken. Bei Proktitis sollte ein rektaler Abstrich erfolgen (PCR etwa auf Chlamydien, *Abbildung 9*). Bildgebende Verfahren sind zudem hilfreich (*Abbildungen 2 und 3*).

Mikroskopische (kollagene und lymphozytäre) Kolitis

Bei wässrigen, unblutigen Durchfällen über 4 Wochen muss man auch bei unauffälliger Mukosa Biopsien entnehmen, da man die mikroskopische Kolitis nur so feststellen kann. Ältere Patienten über 60 Jahre sind am häufigsten betroffen, die Ursachen sind noch unklar. Neben dem Leitsymptom der wässrigen Diarrhö können sich unter anderem nächtliche Durchfälle und abdominelle Schmerzen zeigen. Es gibt aber

kein erhöhtes Risiko für kolorektale Karzinome. Medikamentös ist die Effektivität nur für orales Budesonid (9 mg/Tag über 8 Wochen) nachgewiesen. Die Remission liegt bei etwa 80 Prozent. Nach Absetzen zeigt sich bei 60 Prozent der Patienten die Symptomatik wieder. Eine Behandlung mit 6 mg pro Tag für ein halbes Jahr lässt sich anschließen. Auch sind Quellmittel (Flohsamenschalen, Chiasamen), Antidiarrhoika (Loperamid, Racecadotril), Gallensäurebinder (Cholestyramin) und eine Ernährungstherapie gut (8–14).

Ischämische Kolitis

Durchblutungsstörungen des Kolons findet man überwiegend bei älteren Patienten mit Komorbiditäten. Meist liegt eine passagere Reduktion der intestinalen Perfusion vor, die spontan fortschreitet. Nicht okklusive Mesenterialischämien oder okklusive Gefässerkrankungen (Mesenterialarterienembolie) können auftreten. Es zeigt sich eine blande Symptomatik über krampfartige abdominelle Schmerzen bis zu blutigen Diarrhöen. Das gesamte Kolon kann betroffen sein. Eine periphere arterielle Verschlusskrankheit oder eine Niereninsuffizienz sollten hellhörig machen. Die Diagnostik umfasst Laborchemie (Laktat, pH-Wert, Kreatinkinase) und Bildgebung (z.B. Endoskopie). Die Therapie liegt in der Beseitigung der Perfusionsstörung (guter Blutdruck ohne Hypotonie), Volumengabe und gegebenenfalls Resektion des gangränösen Darmsegments. Bei leichteren Formen wartet man in der Regel ab, bis die Entzündungen aufhören (8, 15). Die Symptome sind unspezifisch (u.a. Strikturen und Gangrän des Kolons, *Abbildung 4*).

Medikamentös bedingte Kolitis

Nur wenige Medikamente führen zu entzündlichem Durchfall, wie nicht steroidale Antirheumatika (NSAR)/Acetylsalicylsäure (ASS) (*Abbildung 5*) und Antibiotika. Setzt man

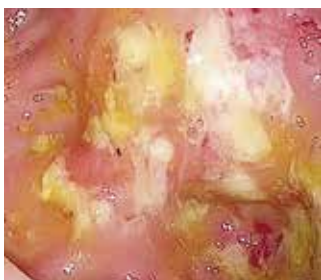

Abbildung 1: Chronische Kolitis, bedingt durch Amöben

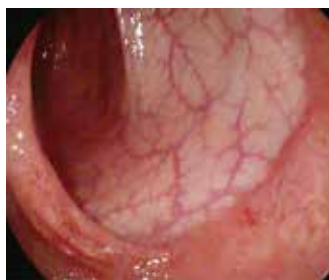

Abbildung 2: Typische Befunde einer Linksseitenkolitis (links) und eines Morbus Crohn in der Endoskopie (rechts)

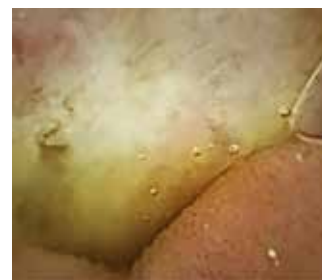
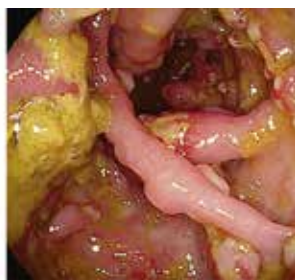
Abbildung 3: Morbus Crohn des Dünndarms (Kapselendoskopie)

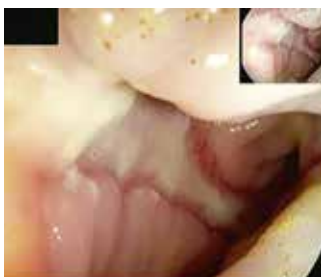

Abbildung 4: Ischämische Kolitis mit typischen Ulzerationen

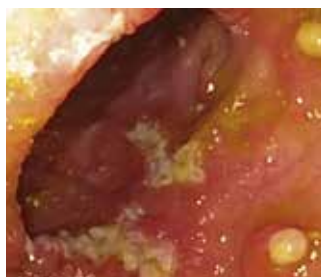
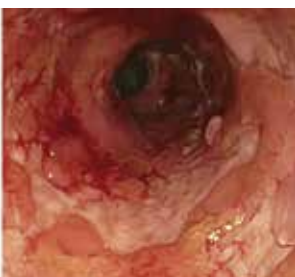
Abbildung 5: NSAR-induzierte Entzündung mit fibrinbedeckten Ulzerationen

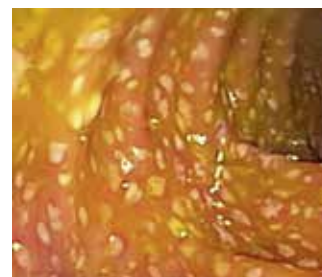


Abb. 6: Pseudomembranöse Kolitis: Es zeigen sich typische schleimig-gelbliche Beläge.

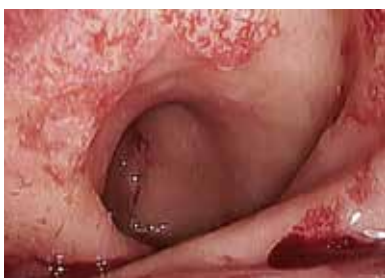

Abbildung 7: Radiogene Kolitis mit typischen Angiodysplasien

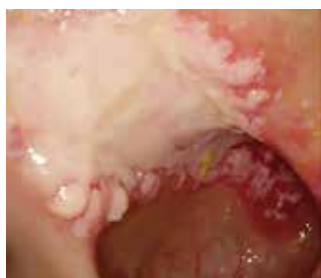

Abbildung 8: Ulzeration bei Mukosaprolaps

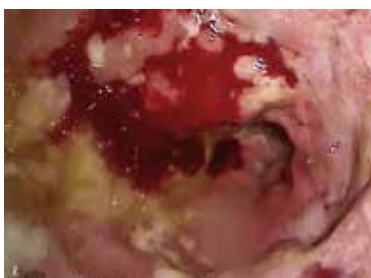

Abbildung 9: Schwere chlamydien-induzierte Proktitis

sie ab, heilen die Läsionen meist nach etwa 3 Wochen. Narbige Stenosierungen sind längerfristig möglich. Meist lösen NSAR-haltige Suppositorien mukosale Läsionen und Ulzerationen oder Strikturen in der anorektalen Region aus und sind eine Differenzialdiagnose zur Proctitis ulcerosa (16, 17). Bei der antibiotikaassoziierten Diarrhö (AAD)/Kolitis gibt es Subtypen: Die häufige einfache Form mit weichem, voluminösem Stuhl (typisch z.B. unter Ampicillin) ist Folge einer veränderten Mikrobiota. Die Durchfälle hören meist nach Absetzen des Antibiotikums auf. Prophylaktisch kann man die Antibiose zum Beispiel mit einem Hefepreparat (*Saccharomyces boulardii*) kombinieren.

Die Clostridium-difficile-assoziierte Diarrhö (CDAD) erklärt wohl bis zu 20 Prozent der antibiotikaassoziierten Diarrhöen. Oft zeigen sich gelblich-schleimige Beläge (Abbildung 6). Die Diagnose bestätigt sich durch positiven Toxin nachweis (Toxin A/B) im Stuhl. Ein kultureller Nachweis ist meist nicht nötig, sollte bei wiederholten Rezidiven und nosokomialen Ausbrüchen aber erfolgen. Eine lebensbedrohliche Form dieser CDAD ist die pseudomembranöse Kolitis. Bei Verdacht ist die Toxinbestimmung essenziell. Da es auch hier falschnegative Befunde gibt, testet man am besten wieder-

holt. Bei leichter bis moderater Form kann man Metronidazol 3-mal 400 mg/Tag per os für mindestens 10 Tage geben. Bei schwerer Ausprägung sollte man mit Vancomycin 4-mal 125–250 mg/Tag per os für mindestens 10 Tage behandeln (ggf. mit Einläufen). Beim Rezidiv lässt sich Fidaxomicin 2-mal 200 mg/Tag per os einsetzen. Bei rezidivierender oder therapieresistenter Clostridium-difficile-Infektion ist eine Stuhltransplantation möglich.

Eine Sonderform der antibiotikaassoziierten Kolitis ist die segmentär-hämorrhagische Kolitis, die vor allem nach Penicillin und Penicillinderivaten meist bei jungen Patienten auftritt. Es zeigt sich eine zur gesunden Umgebung gut abgrenzbare ausgeprägte Wandverdickung des Kolons. Die Erkrankung ist selbstlimitierend nach Absetzen des auslösenden Antibiotikums (5, 18–22).

Aktinische oder radiogene (Strahlen-)Enterokolitis

Die Strahlenenterokolitis kann nach jeder Strahlentherapie im kleinen Becken als Folge einer Schleimhautschädigung auftreten (Abbildung 7). Wegen des Bestrahlungsfelds entwickelt sich meist eine Proktitis. Ab einer Bestrahlung mit

50 Gy treten sehr häufig Strahlenschäden auf. Die akute Form entwickelt sich innerhalb von 3 Wochen nach Ende der Radiatio und ist nach 3 bis 6 Monaten meist selbstlimierend. Die chronische Form mit Fibrose und Neovaskularisation tritt verzögert nach Monaten oder sogar Jahren auf. Hauptsymptome sind chronisch wässrige Blutungen, die eine fäkale Inkontinenz vortäuschen können. Es zeigen sich Mukosaatrophie, Teleangiectasien (*Abbildung 7*) und eine vermehrte Verletzlichkeit. Möglich sind auch Strikturen und Fisteln. Als symptomatische Massnahmen gelten Stuhlregulierung, Antidiarrhoika (Loperamid, Kohle, Tinctura opii) oder Cholestyramin, aber auch antiinflammatorische Topika wie Mesalazin oder Budesonid. Aufgrund der schlechten Abheilung von Läsionen an der geschädigten Schleimhaut sollte man Biopsien nur zum Ausschluss eines Malignoms entnehmen (8, 23, 24, 26).

Segmentale Kolitis mit Divertikulose

Ob man die segmentale Kolitis mit Divertikulose (SCAD) zu den chronisch entzündlichen Darmerkrankungen zählen soll, ist nicht geklärt. Die entzündlichen Alterationen finden sich als fleckige Rötungen und aphthöse Läsionen zwischen den Divertikeln unter Aussparung der Divertikelöffnung. Die Prävalenz der SCAD liegt zwischen 1,15 und 11,4 Prozent. Die häufigsten Symptome sind die Diarrhö, vor rektalem Blutabgang und Bauchschmerzen. Die Therapie verläuft ähnlich wie bei CED, die Erkrankung ist meist mild. Die Basisbehandlung besteht aus ballaststoffreicher Ernährung und Quellmitteln (z.B. Chiasamen). Auch Antibiotika (Ciprofloxacin, Metronidazol) und Mesalazinpräparate waren in kleinen Studien erfolgreich. Eine immunsuppressive Therapie mit systemischen Kortikoiden, Azathioprin oder eine Resektion des divertikeltragenden Segments benötigen die wenigsten (25–29). ▲

Johannes Brandt

Praxis für Gastroenterologie und Ernährungsmedizin
D-69120 Heidelberg

Diese Arbeit erschien zuerst in «Der Allgemeinarzt» 2/2019. Die Übernahme erfolgt mit freundlicher Genehmigung von Verlag und Autoren.

Interessenlage: Die Autoren haben keine Interessenkonflikte deklariert.

Literatur:

1. Talley NJ et al: Prevalence of gastrointestinal symptoms in the elderly: a population-based study. *Gastroenterology* 1992; 102(3): 895–901.
2. Thomas PD et al.: Guidelines for the investigation of chronic diarrhea, 2nd edition. *Gut* 2003; 52 (Suppl 5): v1–v15.
3. Fine KD, Schiller LR: AGA technical review on the evaluation and management of chronic diarrhea. *Gastroenterology* 1999; 116(6): 1464–1486.
4. Wilking H et al.: Acute gastrointestinal illness in adults in Germany: a population-based telephone survey. *Epidemiol Infect* 2013; 141(11): 2365–2375.
5. Lankisch PG et al.: Leitsymptom Diarrhö. *Dtsch Arztebl* 2006; 103(5): A261–A269.
6. Langhorst J et al.: Noninvasive markers in the assessment of intestinal inflammation in inflammatory bowel diseases: performance of fecal lactoferrin, calprotectin, and PMN-elastase, CRP, and clinical indices. *Am J Gastroenterol* 2008; 103(1): 162–169.
7. Liu JZ et al.: Zinc sequestration by the neutrophil protein calprotectin enhances Salmonella growth in the inflamed gut. *Cell Host Microbe* 2012; 11(3): 227–239.
8. Tromm A: Differenzialdiagnose von Kolitiden: mikroskopische Kolitis, Strahlenkolitis, ischämische Kolitis – Update. *Gastroenterologie up-2date* 2014; 10(01): 23–33.
9. Dietrich CF: Microscopic (lymphocytic and collagenous) colitis: Clinical manifestations, diagnosis, and management. UpToDate; <https://www.uptodate.com/contents/microscopic-lymphocytic-and-collagenous-colitis-clinical-manifestations-diagnosis-and-management> (accessed March 2018).
10. Miehle S et al.: Long-term follow-up of collagenous colitis after induction of clinical remission with budesonide. *Aliment Pharmacol Ther* 2005; 22(11–12): 1115–1119.
11. Fine KD, Lee EL: Efficacy of open-label bismuth subsalicylate for the treatment of microscopic colitis. *Gastroenterology*. 1998; 114(1): 29–36.
12. Ung KA et al.: Role of bile acids and bile acid binding agents in patients with collagenous colitis. *Gut* 2000; 46(2): 170–175.
13. Pardi DS et al.: Treatment of refractory microscopic colitis with azathioprine and 6-mercaptopurine. *Gastroenterology* 2001; 120(6): 1483–1484.
14. Esteve M et al.: Efficacy of anti-TNF therapies in refractory severe microscopic colitis. *J Crohns Colitis* 2011; 5(6): 612–618.
15. Jendrek ST et al.: Ischemic colitis following uncomplicated colonoscopy. *Z Gastroenterol* 2016; 54(1): 44–46.
16. Goldstein JL et al.: Video capsule endoscopy to prospectively assess small bowel injury with celecoxib, naproxen plus omeprazole, and placebo. *Clin Gastroenterol Hepatol* 2005; 3(2): 133–141.
17. Maiden L et al.: Long-term effects of non-steroidal anti-inflammatory drugs and cyclooxygenase-2 selective agents on small bowel: a cross sectional capsule endoscopy study. *Clin Gastroenterol Hepatol* 2007; 5(9): 1040–1045.
18. Lembcke B: Differenzialdiagnose der Diarrhö. *Z Gastroenterol* 2014; 52(8): 831–840.
19. Schneider T et al.: Clostridium-difficile-assoziierte Diarrhoe: Ein zunehmendes klinisches Problem durch neue hochvirulente Erreger. *Dtsch Arztebl* 2007; 104(22): 1588–1594.
20. Van Nood E et al.: Duodenal Infusion of donor feces for recurrent Clostridium difficile. *NEJM* 2013; 368(5): 407–415.
21. Högenauer C et al.: Klebsiella oxytoca as a causative organism of antibiotic-associated hemorrhagic colitis. *NEJM* 2006; 355(23): 2418–2426.
22. Dietrich CF et al.: Intestinal ultrasound in rare gastrointestinal diseases, update, part 1. *Ultraschall Med* 2014; 35(5): 400–421.
23. Andreyev HJN et al.: Practice guidance on the management of acute and chronic gastrointestinal problems arising as a result of treatment for cancer. *Gut* 2012; 61(2): 179–192.
24. MacNaughton WK: Review article: new insights into the pathogenesis of radiation-induced intestinal dysfunction. *Aliment Pharmacol Ther* 2000; 14(5): 523–528.
25. Makapugay LM, Dean PJ: Diverticular disease-associated chronic colitis. *Am J Surg Pathol* 1996; 20(1): 94–102.
26. Vanneste BG et al.: Chronic radiation proctitis: tricks to prevent and treat. *Int J Colorectal Dis* 2015; 30(10): 1293–1303.
27. Schembri J et al.: Segmental colitis associated with diverticulosis: is it the coexistence of colonic diverticulosis and inflammatory bowel disease? *Ann Gastroenterol* 2017; 30(3): 257–261.
28. Tursi A: Segmental colitis associated with diverticulosis: complication of diverticular disease or autonomous entity? *Dig Dis Sci* 2011; 56(1): 27–34.
29. Schmidt GT et al.: Crohn's disease of the colon and its distinction from diverticulitis. *Gut* 1968; 9(1): 7–16.
30. Ulbricht K et al.: Diagnostik und Therapie der chronischen nicht-infektiösen Diarrhö. *Dtsch Med Wochenschr* 2016; 141(19): 1395–1402.