

# Wenn Rheuma ins Auge geht

Die bunte Welt der Augenentzündungen

Das Auge ist nicht nur der Spiegel der Seele, sondern verrät uns auch viel über Autoimmunerkrankungen. Unter dem Begriff «Uveitis» werden sowohl nicht klassifizierbare als auch klassifizierbare Formen zusammengefasst, die mit gravierenden sozioökonomischen Auswirkungen einhergehen können. Eine sorgfältige Diagnose ist die Basis einer möglichst spezifischen Therapie.

**Matthias Becker**

Intraokulare Entzündungen mit dem Überbegriff Uveitis sind ein Sammelbecken für sehr heterogene Krankheitsbilder. Neben nicht klassifizierbaren Formen (ca. 30%) sind Uveitiden oftmals klassifizierbar und können als infektiöse Erkrankungen, okuläre Syndrome oder assoziiert mit extraokulären Systemerkrankungen auftreten. Obendrein gibt es noch die Pseudo-Uveitis-Formen oder Masquerade-Syndrome (z.B. intraokulares Lymphom). Je nach Form kann entweder eine mehr oder weniger spezifische medikamentöse Therapie erfolgen oder ein chirurgisches Vorgehen erwogen werden.

## MERKSÄTZE

- ❖ Autoimmunerkrankungen können sich in vielfältiger Weise am Auge manifestieren.
- ❖ Ein buntes Bild ophthalmologischer Befunde an der Spaltlampe, funduskopisch oder mit verschiedenen Imaging-Verfahren, liefert ein differenziertes Bild, um die Entzündung näher einzugrenzen und den Verlauf zu dokumentieren.
- ❖ Kortikosteroide können in der Akutphase bei verschiedenen Formen, vor allem bei nicht infektiösen Krankheitsbildern, appliziert werden (oral, i.v., topisch, periokulär, intravitreal).
- ❖ Die gesamte Palette an immunsuppressiven Steroidersatzmedikamenten der Rheumatologie wird auch bei Autoimmunerkrankungen am Auge von einem interdisziplinären Behandlungsteam eingesetzt.
- ❖ Auch ein klinisch weisses Auge kann innerlich sehr entzündet sein.

Kasten:

### Differenzialdiagnose des roten Auges

Diese umfasst folgende Einzelerkrankungen oder Kombinationen daraus:

- ❖ mechanische Reizung: z.B. Trichiasis bei Entropium, Ektropium, Lagophthalmus, trockenes Auge, Erosio corneae
- ❖ Blutung: z.B. Hyposphagma, Hyphäma
- ❖ Druckerhöhung: Glaukome
- ❖ Entzündungen der
  - Orbita: z.B. endokrine Orbitopathie
  - Lider: z.B. Blepharitis
  - Bindehaut: z.B. Konjunktivitis, Pemphigoid
  - Lederhaut: z.B. Skleritis, Episkleritis
  - Hornhaut: z.B. Keratitis
  - Aderhaut: z.B. Uveitis anterior (Iritis, Iridozyklitis)

### Rötung kein entscheidendes Kriterium

Die Differenzialdiagnose des roten Auges ist sehr breit, es kommen eine Reihe von Erkrankungen oder deren Kombination infrage (Kasten). Oftmals wird aber vorschnell nur eine einfache Bindehautentzündung (Konjunktivitis, bakterielle Infektion der Augenoberfläche) diagnostiziert. Eine genaue ophthalmologische Untersuchung kann ein rotes Auge jedoch subklassifizieren: Neben den erwähnten infektiösen Formen der Augenoberfläche kommen auch Entzündungen des Augeninneren (z.B. Iridozyklitis), mechanische Reizungen (z.B. Trockenheitsbeschwerden, Sicca) oder allergische Formen vor. Sogar ein klinisch weisses Auge kann innerlich sehr entzündet sein!

Folgende Leitsymptome können dem Nichtaugenarzt schon weiterhelfen:

1. *Schmerz*: Der Patient möchte das Auge gar nicht berühren und wacht nachts von den Schmerzen auf. Das ist typisch bei Skleritis (Lederhautentzündung), Erosio Cornea («Kratzer auf dem Auge») sowie einem Glaukomanfall (massive Steigerung des Augeninnendrucks).
2. *Rötung*: Bei den Rötungen unterscheidet man die Gefäßfülle (Vasodilatation) bei Konjunktivitis, Skleritis, Iridozyklitis; eine flächige Rötung (wie Oberfläche einer Tomate) durch eine subkonjunktivale Blutung bei einem Hyposphagma (geplatztes Äderchen) sowie einen Gefäßstau

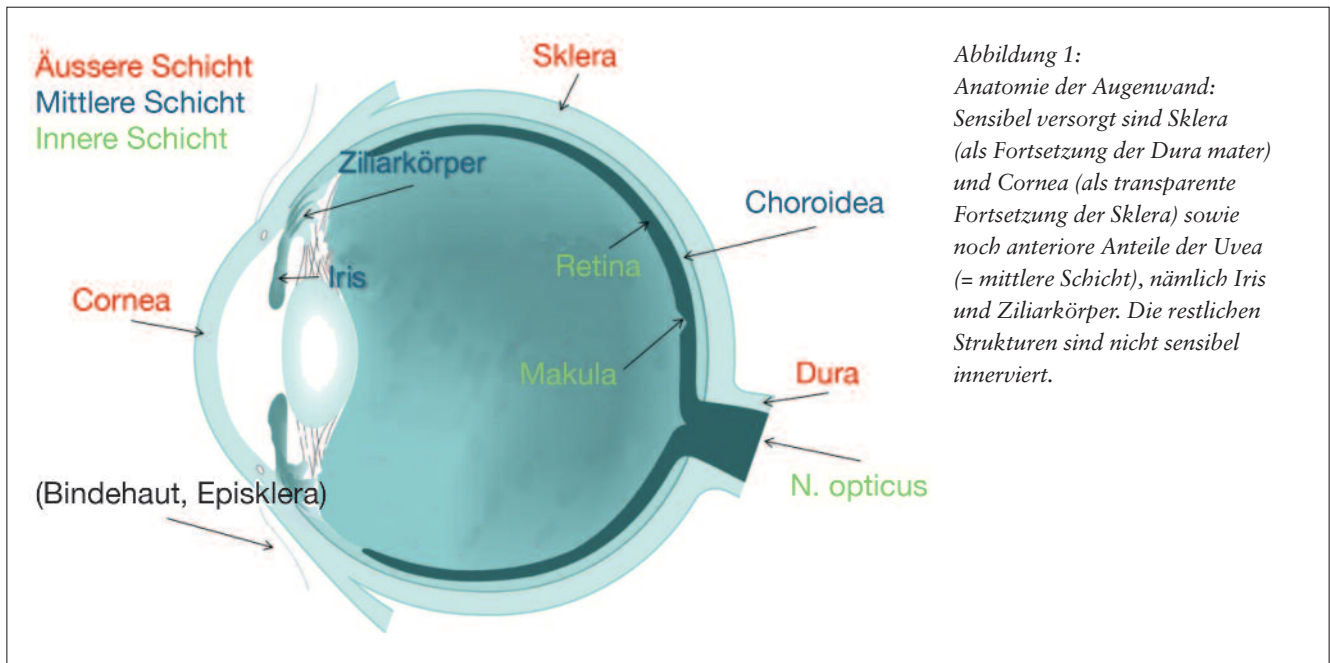


Abbildung 1:  
Anatomie der Augenhaut:  
Sensibel versorgt sind Sklera  
(als Fortsetzung der Dura mater)  
und Cornea (als transparente  
Fortsetzung der Sklera) sowie  
noch anteriore Anteile der Uvea  
(= mittlere Schicht), nämlich Iris  
und Ziliarkörper. Die restlichen  
Strukturen sind nicht sensibel  
innerviert.

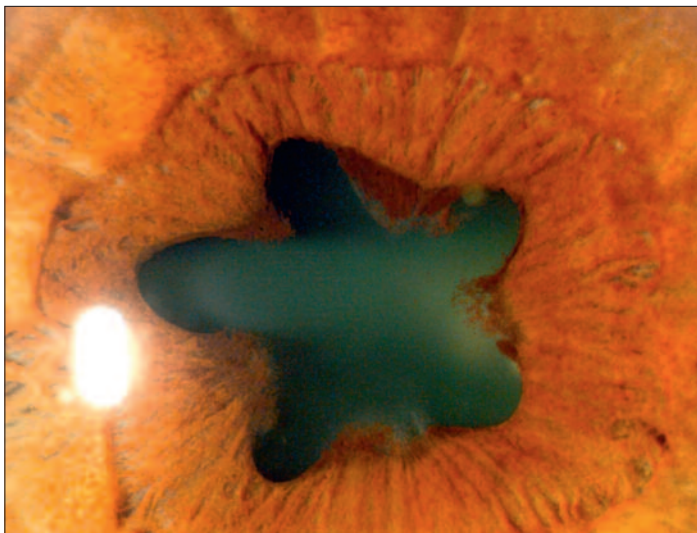


Abbildung 2: Punktförmige hintere Synechien («Kleeblatt-Pupille»)

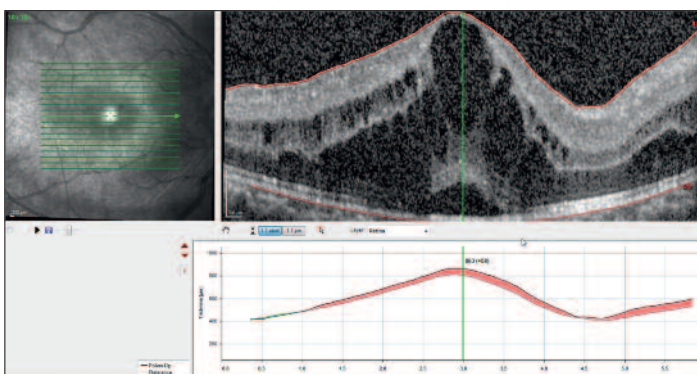


Abbildung 3: Makuläre Pathologien:  
Makuläre Pathologien lassen sich mittels OCT-Untersuchungen nicht nur in ihrer Morphologie und retinalen Ausdehnung bzw. Schichtzugehörigkeit darstellen, sondern auch als Veränderung im Vergleich zur Voruntersuchung (hier: Dickenzunahme des Makulaödems). Das Delta (hier: rote Differenzfläche) hilft beim Überwachen einer immunsuppressiven Therapie.

(Vasocongestion) bei retrobulbären Erkrankungen (z.B. Sinus-Cavernosus-Fistel, Phakomatosen).

3. **Brennen, Drücken:** Darüber klagen Patienten bei Konjunktivitis und Keratitis.

4. **Jucken:** Dieses Symptom kommt bei allergisch bedingten Beschwerden vor.

Grundsätzlich gilt: Je weiter anterior im Auge bzw. aussen in der dreischichtigen Augenhaut (Abbildung 1), desto mehr Beschwerden wird der Patient haben. Die Beschwerdespektrum umfasst (von leicht nach schwer):

- ❖ weisses Auge
- ❖ schwimmende Punkte
- ❖ Nebelsehen
- ❖ Fotophobie
- ❖ Rötung
- ❖ Druckgefühl
- ❖ Schmerzen

Ein entzündetes Auge ist «weiss» bei intraokularen Entzündungen «tieferer» Augensegmente, wie zum Beispiel einer Uveitis intermedia oder posterior.

Intraokulare Entzündungen sind gekennzeichnet durch die von einer Spaltlampe mikroskopisch erkennbare Anwesenheit von Leukozyten in beim Gesunden optischen leeren Strukturen, die den Hohlkörper des Auges von innen füllen. Der Augenarzt sieht diese bei starker Vergrößerung an der Spaltlampe als «Staubpartikel, die in der Luft tanzen».

### Sozioökonomische Auswirkungen erheblich

Der Begriff Uveitis umfasst eine grosse Gruppe intraokularer Entzündungen, deren sozioökonomische Auswirkungen mit denen der diabetischen Retinopathie vergleichbar sind (1): Die Mehrheit der Betroffenen befindet sich im arbeitsfähigen Alter. Bei der Hälfte der Uveitispatienten beginnt die Erkrankung im 3. bis 4. Lebensjahrzehnt. 70 bis 90 Prozent der Patienten mit einer Uveitis sind zwischen 20 und 60 Jahre alt (2). In Europa und den Vereinigten Staaten können 5 bis 20 Prozent der Erblindungen auf eine Uveitis zurückgeführt werden, in den Entwicklungsländern sind es 25 Prozent (3, 4).

Im arbeitsfähigen Alter erblinden 2,8 bis 10 Prozent der Patienten mit einer Uveitis (3, 5). Kinder mit einer Uveitis machen 5 bis 10 Prozent der Patienten in tertiären Zentren aus (6).

### **Intraokulare Entzündungen können schwerwiegende Auswirkungen haben**

Intraokulare Entzündungen können zum Teil schwere Komplikationen an den Augengeweben verursachen: Neben Verklebungen der Irisrückseite mit der Linsenvorderfläche (sog. hintere Synechien; siehe *Abbildung 2*) können Eiteransammlungen in der Vorderkammer (sog. Hypopyon), grauer Star (Cataracta complicata), Perfusionsstörungen aller Gewebe, Glaskörpertrübungen und ein Ödem der Makula (Stelle des schärfsten Sehens) und vieles mehr auftreten. Letzteres ist häufig und bestimmt oftmals die Prognose quoad visum.

### **Moderne bildgebende Verfahren eröffneten neue Möglichkeiten**

Die optische Kohärenztomografie (OCT) bietet vielfältige neue Möglichkeiten der Diagnostik und Therapieüberwachung intraokularer Entzündungen. So lassen sich Zellen im Glaskörper, Unregelmässigkeiten der Netzhautschichten, ein zystoides Makulaödem oder die Netzhaut- beziehungsweise die Nervenfaserschichtdicke bei Uveitis und Glaukom reproduzierbar auch im Verlauf darstellen. Die nicht invasive Diagnostik und die Verlaufsdokumentation von Veränderungen in der Choroidea (Aderhaut), wie zum Beispiel ein Granulom bei Sarkoidose, wurden durch die OCT-Technologie in den letzten zehn Jahren revolutioniert.

### **Behandlungsstrategien**

Je nach anatomischem Befall können kortikosteroidhaltige Augentropfen bei Uveitis anterior verwendet werden. Sind tiefere Augensegmente betroffen, kommen periokuläre oder intravitreale Injektionen infrage. Bei schweren Verläufen oder extraokulärem Befall ist der systemische Einsatz zu diskutieren (oral, i.v.). Als Ersatzmedikamente kommen heutzutage vor allem Methotrexat oder Mycophenolat-Mofetil als klassische Immunsuppressiva zum Einsatz. In selteneren Fällen werden auch Biologicals verwendet (vozugsweise Infliximab oder Adalimumab). ❖

Prof. Dr. Matthias Becker  
Chefarzt  
Augenklinik Stadtspital Triemli  
Birmensdorferstrasse 497, 8063 Zürich  
Internet: [www.triemli-augenklinik.ch](http://www.triemli-augenklinik.ch)

Interessenskonflikte: keine

#### Literatur:

1. de Smet MD et al.: Understanding uveitis: the impact of research on visual outcomes. *Prog Retin Eye Res* 2011; 30(6): 452–470.
2. Jakob E et al.: Uveitis subtypes in a german interdisciplinary uveitis center – analysis of 1916 patients. *J Rheumatol* 2009; 36(1): 127–136.
3. Rothova A et al.: Causes and frequency of blindness in patients with intraocular inflammatory disease. *Br J Ophthalmol* 1996; 80(4): 332–336.
4. Bodaghi B et al.: Chronic severe uveitis: etiology and visual outcome in 927 patients from a single center. *Medicine (Baltimore)* 2001; 80(4): 263–270.
5. Suttrop-Schulten MS, Rothova A: The possible impact of uveitis in blindness: a literature survey. *Br J Ophthalmol* 1996; 80(9): 844–848.
6. Cunningham ET Jr, Suhler EB: Childhood uveitis-young patients, old problems, new perspectives. *J AAPOS* 2008; 12(6): 537–538.