

Hautkrebs und Hautalterung

CAROLINE ZIMMERMANN
BETTINA SCHLAGENHAUFF

In den letzten Jahren ist die Hautkrebsrate insbesondere bei hellhäutigen Menschen mit sonnengeschädigter Haut dramatisch gestiegen. Mit zunehmender Lebenserwartung machen sich immer mehr Lichtschäden an der Haut bemerkbar. Infolge veränderter Freizeitgewohnheiten sind heute auch jüngere Altersgruppen betroffen. Inzwischen ist der Hautkrebs zum häufigsten Krebs des Menschen geworden und weiter im Zunehmen begriffen.

Glücklicherweise ist bei frühzeitiger Diagnosestellung die Heilung von Hautkrebs in fast allen Fällen möglich. Ausserdem wurden in letzter Zeit weitere Fortschritte auf dem Gebiet der nichtoperativen Behandlung von Hautkrebsvorstufen gemacht. Der Früherkennung von

Hautkrebs kommt somit eine entscheidende Bedeutung zu.

Hautkrebs

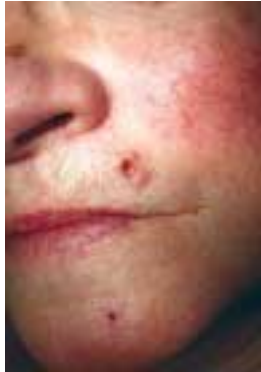Basalzellkarzinom (Basaliom)

Das Basalzellkarzinom ist der häufigste Hautkrebs (zehnmal häufiger als das maligne Melanom). Davon betroffen sind vor allem ältere Menschen, die über Jahre der Sonne ausgesetzt waren. In letzter Zeit erkranken aber auch mehr und mehr jüngere Patienten an diesem Hautkrebs. Neben der Sonnenexposition kommen als weitere ursächliche Faktoren eine frühere Radiotherapie oder hereditäre Fehlbildungssyndrome in Frage. Das Basaliom weist ein «semimalignes» Wachstumsverhalten auf. Der Tumor wächst destruierend und kann zum Beispiel zur Zerstörung des gesamten Nasenskeletts oder der Orbitaregion führen, bildet aber keine Metastasen. Das Basalzellkarzinom findet sich zu über 80 Prozent in der Kopf-/Halsregion, oft an der Nase oder im Lidwinkel. Aufgrund seines unauffälligen Wachstums bleibt das Basaliom im Gegensatz zum Melanom häufig lange unerkannt. Typisch sind anfangs nur einige Millimeter grosse, glasig-weissliche Knötchen mit Teleangiectasien, teilweise umgeben von einem Randsaum aus feinen, wie eine Perlschnur aneinander gereihten Knötchen (noduläres Basalzellkarzinom). Im weiteren Verlauf entstehen Wunden und Krusten, die über Wochen nicht abheilen. Darüber hinaus können sich Basalzellkarzinome als weissliche, narbenartige flache Areale präsentieren (sklerodermiformes oder fibrosierendes Basalzellkarzinom mit häufig problematischem, diskontinuierlichem Wachstum). Am Körper imponieren die superfiziellen Basalzellkarzinome meist als flache, gerötete, schuppende

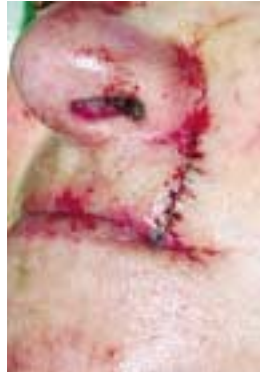Merk- sätze (1)

- Das Basalzellkarzinom ist der häufigste Hautkrebs (zehnmal häufiger als das maligne Melanom).
- Das Plattenepithelkarzinom ist der zweithäufigste Hautkrebs. Ebenso wie beim Basalzellkarzinom besitzen Menschen mit hellen Hauttypen und ältere Personen, die lange der Sonne ausgesetzt waren, das höchste Erkrankungsrisiko.
- In der Schweiz erkranken pro Jahr zirka 1200 Menschen am kutanen malignen Melanom. Die Tendenz ist steigend.
- An erster Stelle der Behandlung von Hautkrebs steht nach wie vor die operative Behandlung, wobei hier immer ausgereifere Techniken zur Anwendung kommen.
- Die zum Teil neu entwickelten nichtoperativen Massnahmen sind meist Präkanzerosen oder oberflächlichen Tumoren vorbehalten. Die Verfahren werden immer mehr eingesetzt, da einerseits grössere Areale ohne Hinterlassung von Narben behandelt werden können und andererseits wenig sichtbare Präkanzerosen therapeutisch miterfasst werden.

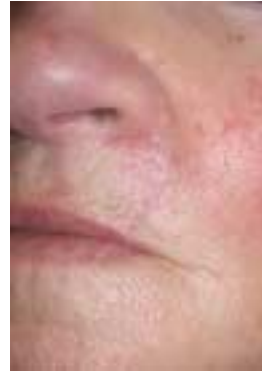Hautkrebs und Hautalterung



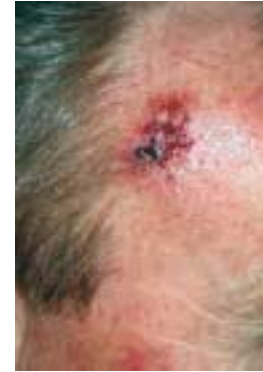Noduläres Basalzellkarzinom oberhalb der Oberlippe



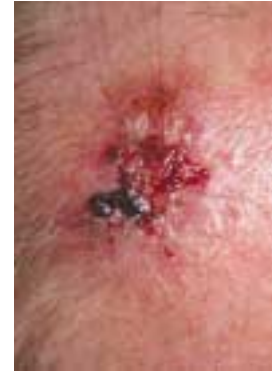Basalzellkarzinom oberhalb der Oberlippe, intraoperativ



Basalzellkarzinom oberhalb der Oberlippe, postoperativ



Fibrosierendes Basalzellkarzinom temporal



Fibrosierendes Basalzellkarzinom: Detail

Areale und werden oft lange Zeit als Ekzem verkannt. Zur korrekten Diagnosestellung eines Basalioms wird in der Regel eine kleine Biopsie benötigt. Nach Vorliegen der histologischen Begutachtung wird das therapeutische Vorgehen in Abhängigkeit von Tumortyp, Lokalisation und Alter des Patienten festgelegt.

Plattenepithelkarzinom (Spinaliom)

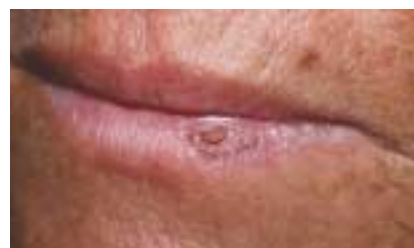Das Plattenepithelkarzinom ist der zweithäufigste Hautkrebs. Ebenso wie beim Basalzellkarzinom besitzen Menschen mit hellen Hauttypen und ältere Personen, die lange der Sonne ausgesetzt waren, das höchste Erkrankungsrisiko. Veränderte Freizeitgewohnheiten führen auch hier dazu, dass immer mehr jüngere Patienten erkranken. Neben Sonnenstrahlung können radioaktive Strahlung, Bestrahlungsbehandlungen (Licht- und Röntgenbestrahlung), chronische Entzündungen und ausgeprägte Narben eine ursächliche Rolle spielen.

Meist entwickeln sich auf stark lichtgeschädigter Haut (Gesicht, Kapillitium, Unterarme und Hände) zunächst aktinische Keratosen, die als Präkanzerosen gelten. Diese scharf begrenzten, infiltrierten, meist bedeckten Erytheme werden vom Patienten oft für trockene Haut gehalten. Plattenepithelkarzinome zeichnen sich durch ein invasives, destruierendes Wachstum aus. Eine Metastasierung tritt bei Plattenepithelkarzinomen der Haut relativ selten auf und wird vor allem bei dickeren, fort-

geschrittenen Tumoren (ab ca. 2 mm Dicke) beobachtet.

Malignes Melanom

In der Schweiz erkranken pro Jahr zirka 1200 Menschen am kutanen malignen Melanom. Die Tendenz ist steigend. Die Inzidenzraten liegen in den Alpenländern Schweiz und Österreich deutlich höher als in den übrigen europäischen Ländern, was man auf die speziellen Freizeitaktivitäten in der Berglandschaft zurückführt. Das maligne Melanom geht von den pigmentbildenden Zellen (Melanozyten oder Nävuszellen) der Haut, seltener der Schleimhaut, der Aderhaut des Auges oder den Hirnhäuten aus. Maligne Melanome entwickeln sich spontan auf normaler Haut oder auf dem Boden eines Pigmentnävus, ausgehend vom Stratum basale der Epidermis. Zur klinischen Beurteilung und Differenzialdiagnose ist die so genannte ABCDE-Regel hilfreich, die folgende Aspekte betrachtet: Asymmetrie, Begrenzung, Colorit (Farbe), Durchmesser (kleiner oder grösser als 5 mm) und Entwicklung.



Initiales Plattenzellkarzinom an der Unterlippe

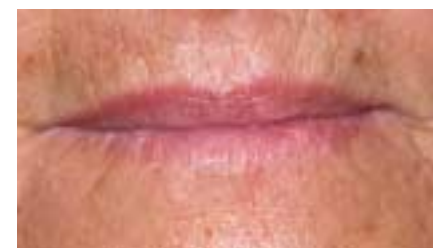Die Auflichtmikroskopie (Dermatoskopie) erlaubt eine noch exaktere Beurteilung einer Pigmentläsion. Zudem können moderne digitale Bildanalysesysteme (z.B. MoleExpert) zur Verlaufsdokumentation und Erfassung von auffälligen Änderungen pigmentierter Hautveränderungen sehr hilfreich sein.

Je nach Ausbreitung (Autonomiegrad) der malignen Tumorzellen klassifiziert man folgende histologische Typen des Melanoms:

- Lentigo-Maligna-Melanom (LMM), akrolentiginöses Melanom (ALM): horizontal-intraepidermales Wachstum
- Superfiziell spreitendes Melanom (SSM): horizontal-intraepidermal und superfiziell-dermales Wachstum
- Noduläres Melanom (NM): vertikal-exo-endophytisches Wachstum

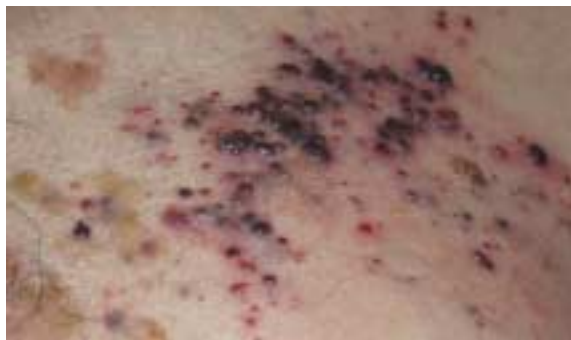In zirka 2 Prozent der Fälle kann der Primärtumor trotz ausführlicher Diagnostik nicht gefunden werden. Man spricht dann von einem primär okkulten Melanom.

Die Prognose des malignen Melanoms hängt entscheidend von der Eindringtiefe in die Haut ab. Beim Low-Risk-Melanom

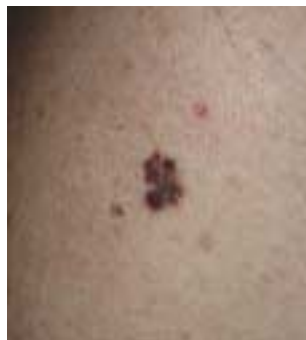

Initiales Plattenzellkarzinom nach laserassistierter Operation

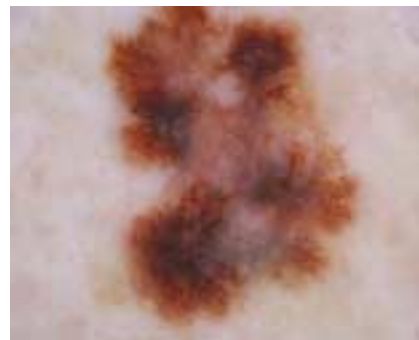Hautkrebs und Hautalterung



Melanom-Metastasen



Superfiziell spreitendes Melanom am Oberarm



Superfiziell spreitendes Melanom, Auflichtmikroskopie (Dermatoskopie)

mit einer Tumordicke bis zu 1 mm liegt die Zehnjahres-Überlebensrate bei über 90 Prozent. Beim High-Risk-Melanom mit einer Tumordicke von über 4 mm sind nach zehn Jahren weniger als die Hälfte der Patienten noch am Leben. Bei lokoregionären Lymphknotenmetastasen beträgt die Zehnjahres Überlebensrate zirka 30 Prozent, bei Fernmetastasen weniger als 5 Prozent.

Therapie

Operative Therapie

An erster Stelle der Behandlung von Hautkrebs steht nach wie vor die operative Behandlung, wobei hier immer ausgereifere Techniken zur Anwendung kommen.

Neben Kürettage, Elektrosikkation, Kryotherapie und Röntgenbestrahlung (nur im höheren Lebensalter und in problematischen Lokalisationen, da eventuell Nachoperation erschwert) wird in neuerer Zeit immer häufiger die Lasertherapie zur Abtragung des malignen Gewebes eingesetzt. Da man bei diesen operativen Massnahmen meist kein Gewebe zur histologischen Untersuchung erhält, kann keine differenzierte Aussage über Diagnose und Vollständigkeit der Entfernung gemacht werden. Aus diesem Grund werden diese Methoden meist für Präkanzerosen oder In-situ-Karzinome gewählt. Ansonsten bleibt die chirurgische Entfernung durch Exzision des Tumors und Wundnaht die Therapie der Wahl. Durch verfeinerte Nahttechniken (Intrakutannähte mit resorbierbarem Nahtmaterial) und ausgereifte Operationsmethoden nach plas-

tisch-chirurgischen Prinzipien lassen sich auch bei grösseren Tumoren im Gesichtsbereich in der Regel schöne kosmetische Ergebnisse erzielen. Eine Besonderheit bietet hier das Basalzellkarzinom, das je nach Sitz und histologischem Typ durch einen mikrografisch kontrollierten Eingriff (präzise Entfernung der Tumorzellen unter mikroskopischer Kontrolle) exzidiert werden sollte. Je nach histologischem Resultat sind zum Teil Nachoperationen notwendig.

Das Melanom nimmt auch in der Therapie eine Sonderstellung ein, da hier eine frühzeitige operative Entfernung lebensrettend sein kann. Während früher jeder Tumor mit einem Sicherheitsabstand von 5 cm operiert wurde, werden heute die Sicherheitsabstände in Abhängigkeit von der Tumordicke gewählt: 1 cm bei Tumordicke < 1 mm, 2 cm bei Tumordicke 1 bis 4 mm, 2 bis 3 cm bei Tumordicke > 4 mm. Bei einer Tumordicke > 1mm wird heute ausserdem eine «sentinel node biopsy» (operative Entfernung und histologische Untersuchung des Schildwächter-Lymphknotens) empfohlen. Beim metastasierenden Melanom kommen neben operativen Verfahren auch die Chemo- und/oder Immuntherapie, in der Regel im Rahmen kontrollierter Studien, zur Anwendung.

Nichtoperative Therapie

Die zum Teil neu entwickelten nichtoperativen Massnahmen sind meist Präkanzerosen oder oberflächlichen Tumoren vorbehalten. Die Verfahren werden immer mehr eingesetzt, da einerseits grössere Areale ohne Hinterlassung von Narben behan-

delt werden können und andererseits wenig sichtbare Präkanzerosen therapeutisch miterfasst werden.

- *Lokale Chemotherapie*: zum Beispiel Fluorouracil in Salbenform
- *Topische Immunmodulatoren*: Imiquimod (Anwendung als Creme) ist ein erster Vertreter aus der Substanzgruppe der Aminoquinoline, die als «Immune Enhancer» antitumoral und antiviral wirken, ohne selbst Zytokin-Charakter zu besitzen
- *Fotodynamische Therapie (PDT)*: Nach Auftragen eines Fotosensibilisators (Methylesterderivat der 5-Aminolävulin säure) wird das betroffene Hautareal mit einer Infrarotlampe belichtet. Durch fotooxidative Prozesse kommt es hochselektiv in schnell proliferierenden Geweben zur Tumorzellnekrose.

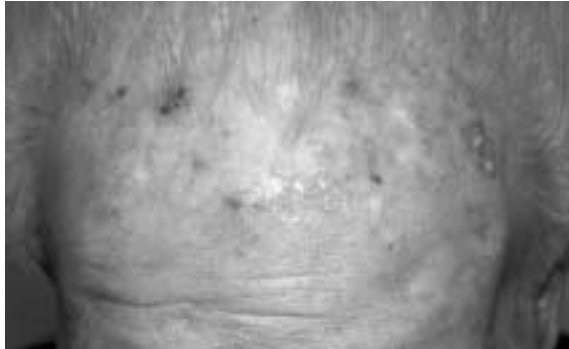
Wichtiger als die Therapie: Prävention

Früherkennung fängt bei der Aufklärung des Patienten an. Bei Auftreten von Hautveränderungen, die Juckreiz, Verkrustungen, Blutung oder Schmerzen hervorrufen und innerhalb von sechs Wochen nicht abheilen, sowie von Pigmentmalen, deren Farbe oder Oberfläche sich verändert, sollte immer ein Hautarzt oder der Hausarzt konsultiert werden.

Folgende Vorsorgemassnahmen sollten generell vermittelt werden:

1. Man sollte sich der Sonne nicht länger als notwendig ohne Sonnenschutz aussetzen.

Hautkrebs und Hautalterung



Aktinische Keratosen

2. Insbesondere dann, wenn man die Sonne schlecht verträgt und schlecht bräunt, sollte man auf einen dunklen Teint verzichten.
3. Einfache Schutzmassnahmen wie Hüte und langärmelige Kleidung sind am wirkungsvollsten.
4. Die Lichtschutzcreme (Lichtschutzfaktor mindestens 15) sollte bei Sonnenexposition morgens und mehrmals täglich neu aufgetragen werden, auch an wolkgigen oder bedeckten Tagen.
5. Im Urlaub sollte man die potenzierte Wirkung der Sonne durch Reflexion am Meer und im Schnee berücksichtigen.
6. Die von Solarien ausgesandten UV-Strahlen sind ebenfalls schädlich. Als Alternative sollten eher Selbstbräunungscremes eingesetzt werden.

In der Regel werden diese Hinweise zum Sonnenschutz besser befolgt, wenn der Arzt nicht den Hautkrebs, sondern die beschleunigte *Hautalterung* als Folge übermässiger Sonnenbestrahlung herausstellt. Ein immer häufigerer Grund für eine Konsultation beim Hautarzt sind Zeichen der Hautalterung.

Hautalterung

Bei der Hautalterung unterscheiden wir die *intrinsic* (biologischen) Faktoren, die individuell vorprogrammiert sind, von den *extrinsic* (Umwelt-)Faktoren wie kumulative UV-Belastung, Nikotinabusus, Wind/Kälte und Einwirkung von Chemikalien. Altersbedingte *intrinsic* Veränderungen im Bereich von Stoffwechsel, Immunsystem und DNS-Schäden, verstärkt

durch den Einfluss von freien Radikalen (Peroxyde, Stickoxide, Hydroxylradikale), führen zur Altershaut. Diese zeigt sich durch die Verdünnung der Epidermis, den Verlust von elastischen Fasern, die Verminderung von extrazellulärer Grundsubstanz und subkutanem Fettgewebe sowie den Wirkungsverlust

der Hautanhangsgebilde mit Zunahme von nichtfunktionellem Bindegewebe und Degeneration von Kollagen (bevorzugt an lichtexponierten Stellen). Diese physiologischen Hautalterungsprozesse führen zu erhöhter Verletzlichkeit mit verzögerter Wundheilung, gesteigerter Lichtempfindlichkeit, Austrocknung, Abnahme der Hautelastizität und des Hautturgors und Erweiterung und Brüchigkeit der Hautkapillaren mit Sugillationen. Hinzu kommt die extrinsische Hautalterung, insbesondere durch UV-Licht, die – in Abhängigkeit vom Ausmass der UV-Belastung, des Pigmentschutzes, des Reparaturvermögens und der genetischen Faktoren – eine Epidermisatrophie, Teleangiectasien, Pigmentverschiebungen, aktinische Elastosen sowie Präkanzerosen und Hauttumoren hervorruft.

Die Primärprävention der Hautalterung beginnt bereits in der Jugend und umfasst neben Lichtschutz und Nikotinkarenz auch eine kalorienarme und vitaminreiche Ernährung.

Stigmen der Altershaut und deren Behandlung

Xerosis cutis mit Pruritus senilis

Die Austrocknung der Haut im Laufe des Lebens, eine der häufigsten Dermatosen überhaupt, bedarf der intensiven Aufklärung. An Stelle von ungeeigneten Hausmitteln (wie Franzbranntwein) sollten regelmässig Pflegepräparate (z.B. mit Harnstoffzusatz als Feuchthaltefaktor) zur Anwendung kommen. Bei Therapieresistenz müssen selbstverständlich eventuell

Merksätze (2)

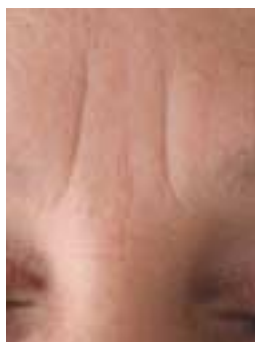- In der Regel werden Hinweise zum Sonnenschutz besser befolgt, wenn der Arzt nicht den Hautkrebs, sondern die beschleunigte Hautalterung als Folge übermässiger Sonnenbestrahlung herausstellt.
- Die physiologische Hautalterung führt zu erhöhter Verletzlichkeit mit verzögerter Wundheilung, gesteigerter Lichtempfindlichkeit, Austrocknung, Abnahme der Hautelastizität und des Hautturgors und Erweiterung und Brüchigkeit der Hautkapillaren mit Sugillationen.
- Hinzu kommt die extrinsische Hautalterung, insbesondere durch UV-Licht, die Epidermisatrophie, Teleangiectasien, Pigmentverschiebungen, aktinische Elastosen sowie Präkanzerosen und Hauttumoren hervorrufen kann.

zugrunde liegende Differenzialdiagnosen wie okkulte Neoplasmen, Leber-, Niereninsuffizienz oder Kontaktekzem ausgeschlossen werden.

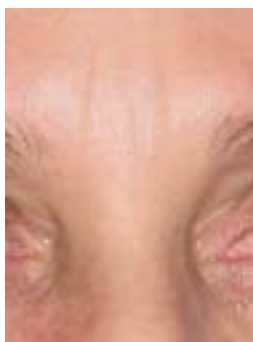Faltenbildung

Eine milde Elastose durch UV-Schädigung kann bis zu einem gewissen Grad durch kollagenaktivierende, antikeratotisch wirkende Retinoid-Cremes und Schälbehandlungen mit Salicyl- oder Fruchtsäure-Peelings behandelt werden. Bei der fortgeschrittenen Elastose kann durch ein so genanntes «Skin Resurfacing» mittels Laser (CO₂ bzw. Erbium YAG), das am häufigsten im Bereich der Mundregion durchgeführt wird, neben einer deutlichen Hautglättung eine gesteigerte Kollagenbildung erreicht werden. Bei den tieferen, meist mimischen Falten kommt in

Hautkrebs und Hautalterung



Zornesfalte
vorher



Zornesfalte
nachher (eine
Botulinumtoxin-
Behandlung)

der oberen Gesichtshälfte meist Botulinumtoxin A zur Anwendung. Diese Substanz, die in den Muskel injiziert wird, führt über eine Hemmung der Acetylcholinausschüttung zu einer neuromuskulären Blockade. Botulinumtoxin wird seit 1980 im medizinischen und seit 1990 immer häufiger im kosmetischen Bereich eingesetzt. Die untere Gesichtshälfte ist die Domäne der so genannten «Filler-Substanzen». Hier werden zum Beispiel Nasolabialfalten mit synthetisch hergestellter Hyaluronsäure oder eigenem Fettgewebe aufgefüllt. Falten, die durch schlaffe, überschüssige Haut verursacht werden, können nur mit eingreifenderen chirurgischen Massnahmen («Lifting») angegangen werden.

Lentiginos seniles

Solche Pigmentläsionen im Rahmen der Lichtalterung können – sofern kein Zweifel bezüglich der Dignität besteht – mit dem Laser (z.B. Nd YAG) auf elegante Weise entfernt werden. Daneben kommen Externa und Peelings mit Bleicheffekt (mit Zusatz von Hydrochinon, Lakritz-Extrakt, Vitamin C etc.) zur Anwendung.

Senile Angiome

Die zahlreichen vaskulären Veränderungen als Zeichen der Hautalterung (wie Teleangiectasien und Angiome) sind in der Regel ebenfalls einer Laserbehandlung (z.B. Dioden) zugänglich und können so schonend beseitigt werden.

Senile Keratosen

Kennzeichnend für die Altershaut ist auch eine Reihe benignen Tumoren wie sebor-

rhoische Keratosen, Stukkokeratosen und Talgdrüsenhyperplasien (Cave DD Basalzellkarzinom!). Auch diese Veränderungen können, sofern sie störend sind, problemlos, meist in Kombination mit keratolytischer Lokaltherapie, laserchirurgisch entfernt oder kürettiert werden. ●

Referenzen:

1. Greinert R., Volkmer B., Wende A., Voss S., Breitbart E.W.: Prävention von Hautkrebs. *Hautarzt* 2003; 54: 1152–1163.
2. Greve B., Raulin C.: Medizinische dermatologische Lasertherapie. *Hautarzt* 2003; 54: 59–602.
3. Stratigos A.J., Dover J.S., Arndt K.A.: Lasertherapie in der ästhetischen Dermatologie. *Hautarzt* 2003; 54: 603–613.
4. Eedy D.J.: Surgical treatment of melanomas. *British J Dermatol* 2003; 149: 2–12.
5. Schürer N.Y.: Anti-aging – Fakten und Visionen. *Hautarzt* 2003; 54: 833–838.
6. Krutmann J., Diepgen T.: Hautalterung – Grundlagen, Prävention, Therapie. Springer-Verlag Berlin, Heidelberg, 2003.
7. Plettenberg A., Meigel W.N., Moll I.: Dermatologie an der Schwelle zum neuen Jahrtausend – Aktueller Stand von Klinik und Forschung. Springer-Verlag Berlin, Heidelberg, 2000.
8. Plewig G., Prinz J.: Fortschritte der praktischen Dermatologie und Venerologie 2002. Springer-Verlag Berlin, Heidelberg, 2003.
9. Fritsch P.: Dermatologie und Venerologie – Lehrbuch und Atlas. Springer-Verlag Berlin, Heidelberg, 1998.
10. Kurwa H.A., Yong-Gee S.A., Markey A.C., Barlow R.J.: *J Am Acad Dermatol* Sept 1999, Part 1, Volume 41, Number 3.

Merk- sätze (3)

- Das Phänomen der Austrocknung der Haut im Laufe des Lebens bedarf der intensiven Aufklärung. An Stelle von ungeeigneten Hausmitteln sollten regelmässig Pflegepräparate zur Anwendung kommen.
- Eine milde Elastose durch UV-Schädigung kann bis zu einem gewissen Grad durch Retinoid-Cremes und Schälbehandlungen angegangen werden.
- Bei den tieferen, meist mimischen Falten kommt in der oberen Gesichtshälfte meist Botulinumtoxin A zur Anwendung. Die untere Gesichtshälfte ist die Domäne der so genannten «Filler-Substanzen».

Dr. med. Caroline Zimmermann

Dr. med. Bettina Schlagenhauß

Dermacenter Küssnacht

Dermatologische Gemeinschaftspraxis

Fachärztinnen für Hautkrankheiten

Bahnhofstrasse 15

6403 Küssnacht am Rigi

Tel. 041-850 87 87

E-Mail: info@dermacenter.ch

Internet: www.dermacenter.ch

Interessenkonflikte: keine

Dieser Beitrag erschien zuerst in «med – Die Fachzeitschrift für die Arztpraxis 5/2004». Nachdruck mit freundlicher Genehmigung.