

Entzündliche Dermatosen

Ursachen, Diagnostik und Therapie

**BETTINA SCHLAGENHAUFF
CAROLINE ZIMMERMANN**

Sehr vielen Hauterkrankungen liegt ein entzündliches Geschehen zugrunde, entweder primär oder sekundär. Je nach Pathogenese können wir die entzündlichen Dermatosen grob unterteilen in nichtinfektiöse und infektiöse entzündliche Dermatosen. Dieser Artikel gibt eine Übersicht über die häufigsten entzündlichen Dermatosen aus den beiden Gruppen, die wir in der Praxis antreffen.

Nichtinfektiöse entzündliche Dermatosen

Atopische Dermatitis

Der Begriff «Atopie» bezeichnet die Neigung zu bestimmten allergischen Erkrankungen der Haut und Schleimhäute: Ekzem (atopische Dermatitis), allergische Rhinokonjunktivitis und/oder allergisches Asthma bronchiale durch Pollen, Tierschuppen und andere Inhalationsallergene.

Diese Disposition wird vererbt. Die atopische Dermatitis ist eine sehr häufige chronische Hauterkrankung mit einer Prävalenz von 8 bis 13 Prozent. Folgende Faktoren sind nach heutigem Wissensstand pathogenetisch entscheidend:

- Störung der Barrierefunktion, charakteristisch ist dabei die Sebstase (Hauttrockenheit)
- Störung der Immunregulation, die zu einer chronischen Entzündung führt
- Vermehrte Freisetzung so genannter proinflammatorischer Mediatoren aus Mastzellen, eosinophilen Leukozyten und anderen Zellen, was wiederum zur Entzündung und vor allem zum Pruritus führt
- Verstärkte Irritierbarkeit der Haut auf spezifische und unspezifische Provokationsfaktoren wie Bakterien, Pilze, Allergene (Pollen, Hausstaubmilben, Seifen, Waschmittel, Wolle, Nikotin, Nahrungsmittel etc.) oder emotionale Faktoren.

Nach Hanifin und Rajka sind die *Major-Symptome* der atopischen Dermatitis:

- Positive Eigen- und/oder Familienanamnese in Bezug auf atopische Erkrankungen
- Ekzemmorphe an typischen Prädispositionsstellen (Beugeneckzeme)
- Pruritus
- Chronizität
- Schubweiser Verlauf des Ekzems.

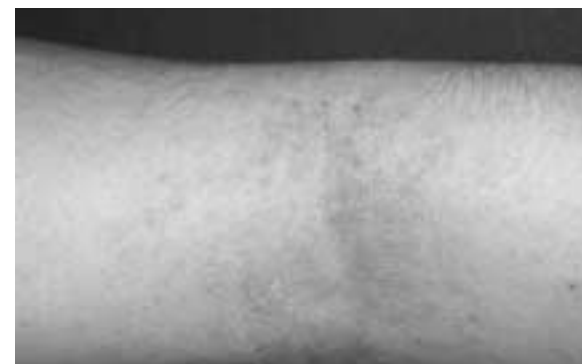Therapeutisch gibt es vielfältige Ansätze, wobei eine kausale Behandlung bisher nicht möglich ist. Zunächst gilt es, mögliche Provokationsfaktoren wie Irritanzen oder Allergene zu beseitigen. Insbesondere bei therapieresistenten Ekzemen sollte eine allergologische Testung mit der Abklärung möglicher Kontakt- oder Nahrungsmittelallergien (diese vor allem bei Kindern) veranlasst werden. Grundlage der

Merksatz

- Insbesondere bei therapieresistenten Ekzemen sollte eine allergologische Testung mit der Abklärung möglicher Kontakt- oder Nahrungsmittelallergien (diese vor allem bei Kindern) veranlasst werden.

Behandlung ist ausserdem eine Basistherapie, das heisst eine konsequente Pflege mit einem dem Hautzustand angepassten Externum. Die weitere Therapie richtet sich nach der Schwere und Akuität der Erkrankung, nach dem Alter des Patienten und der Lokalisation der Dermatitis sowie nach der Jahreszeit und umfasst folgende Behandlungen:

- Antipruriginöse Behandlung mit Antihistaminika
- Antibakterielle Behandlung mit topischen Antiseptika oder gegebenenfalls mit Staphylokokken-wirksamen Antibiotika wie Fusidinsäure (Fucidin®)
- Antiinflammatorische Therapie.



Atopische Dermatitis: Ekzema flexuratum (Beugeneckzeme)

Entzündliche Dermatosen

Merksatz

- Welche Rolle die modernen «Biologicals» (monoklonale Antikörper oder Fusionsproteine) in Zukunft bei der Psoriasis-therapie spielen und bei welchen Patienten sie eingesetzt werden, wird sich erst in den nächsten Jahren zeigen.

Bei der antiinflammatorischen Therapie stehen verschiedene Modalitäten zur Verfügung: topische Kortikosteroide, neu die immunmodulatorisch wirkenden Calcineurininhibitoren Tacrolimus (Protopic®) und Pimecrolimus (Elidel®) sowie UV-Licht (UV-A, UV-B 311 nm, PUVA). In schweren Fällen kommen intern verabreichte Antibiotika, kurzzeitig interne Kortikosteroide und andere Immunsuppressiva wie Ciclosporin A (Ciclosol®, Sandimmun®) oder Mycophenolat-Mofetil (Cellcept®, Myfortic®) zum Einsatz. Da es sich bei der atopischen Dermatitis um eine chronische Dermatose handelt, kommt der Schulung des Patienten eine grosse Bedeutung zu.

Psoriasis

Von der Psoriasis sind zirka 2 Prozent der Bevölkerung der westlichen Industrienationen betroffen. Sie ist eine chronisch rezidivierende entzündliche Erkrankung der Haut und gelegentlich auch der Gelenke. Die Veranlagung zu dieser Erkrankung wird vererbt, es handelt sich wahrscheinlich um einen polygenen Vererbungsmodus. Zur Realisation benötigt es vermutlich weitere Faktoren, einige von ihnen sind bekannt: Streptokokken-Infekte, Medikamente wie zum Beispiel Betablocker und bestimmte Antimalariamittel, Alkohol und psychische Faktoren. Die Pathophysiologie der Psoriasis ist einerseits charakterisiert durch eine übermässige Keratinozytenproliferation, andererseits durch immunologische Mechanismen, wobei man heute von einer überwiegend T-Zell-induzierten Hautent-

zündung ausgeht. Klinisch unterscheidet man verschiedene Formen:

- *Psoriasis vulgaris* (95%): Typisch sind schuppene Herde an Ellenbogen, Kniestreckseiten, Kopfhaut und Haaransatz. Hinzu kommen häufig auch Nagelveränderungen. Die *Psoriasis guttata* beschreibt die akute, oft nach Streptokokken-Infekten auftretende Variante mit kleinfleckigen Herden, die chronische Variante besteht aus grossflächigen, konfluierenden Herden mit dicken Schuppenkrusten an den Prädisloktionsstellen.
- *Psoriasis pustulosa* (5%): Sie kann lokalisiert an Händen und/oder Füssen auftreten oder sich generalisiert, meist als schwere Form und mit Allgemeinsymptomen, manifestieren.
- *Arthritis psoriatica*: Bei 6 bis 8 Prozent der Patienten mit Psoriasis der Haut bestehen Gelenkentzündungen, wobei entweder die Fingergelenke oder aber die grösseren Gelenke und die Wirbelsäule betroffen sind.

Therapeutisch ist im akuten Krankheitszustand zunächst wie bei der atopischen Diagnostik nach Provokationsfaktoren zu suchen, und diese sind zu eliminieren: Bei der Streptokokken-induzierten Psoriasis kann eine Tonsillektomie indiziert sein, psoriatogene Medikamente sollten ersetzt werden.

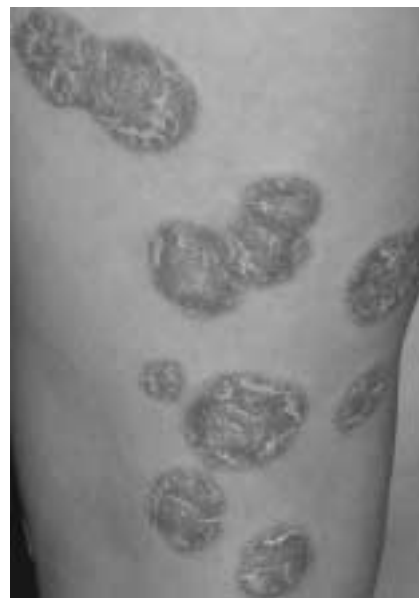Eine Basispflege gehört auch bei der Psoriasis immer zum Therapieprogramm. Je nach Stadium der Erkrankung und Lokalisation der Herde werden verschiedene Therapeutika eingesetzt: Schuppenlösende, so genannte Keratolytika (z.B. Salicylsäure), antiinflammatorische Externa (Kortikoide), Dithranol und Vitamin-D-Analoga, die sich auf die Keratinozytenproliferation auswirken.

Bei der Therapie der generalisierten Psoriasis wie auch der Psoriasis der Hände und Füsse besitzt die UV-Therapie einen grossen Stellenwert: PUVA und Schmalband UV-B 311 nm. Mit dem Excimer-Laser steht eine lokale Lichtbehandlung für die lokalisierte Psoriasis zur Verfügung. Der Einsatz ist jedoch auf wenige Einzelherde limitiert, und die Behandlung wird lediglich in speziellen Zentren angeboten. Bei

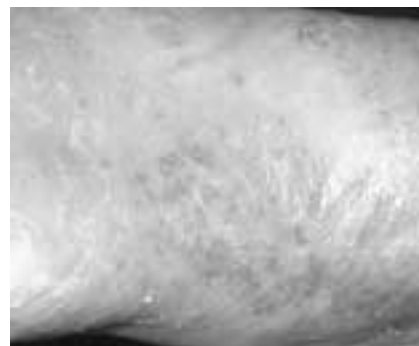den pustulösen Formen kommen Retinoide zum Einsatz. In sehr schweren Fällen oder bei Gelenkbeteiligung wird seit längerer Zeit Methotrexat oder Ciclosporin A verordnet. Welche Rolle die modernen «Biologicals» (monoklonale Antikörper oder Fusionsproteine, die in die Immunreaktion bei der Psoriasis eingreifen) in Zukunft bei der Psoriasis-therapie spielen und bei welchen Patienten sie eingesetzt werden, wird sich erst in den nächsten Jahren zeigen. Langzeiterfahrungen fehlen bei diesen Therapeutika zurzeit noch.

Akne

Akne ist eine der häufigsten Erkrankungen des Jugendalters. Sie kann jedoch bis über das 30. Lebensjahr hinaus bestehen. Der

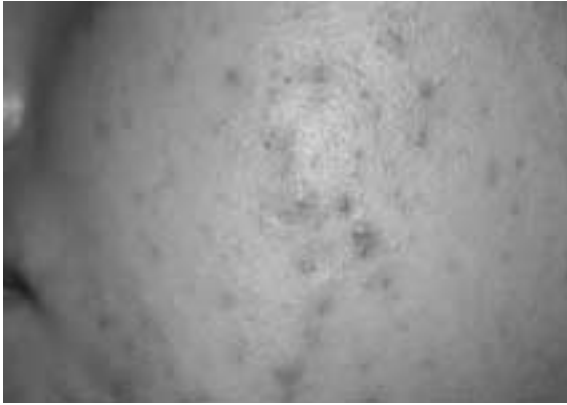

Psoriasis vulgaris



Psoriasis pustulosa plantaris – lokalisierte pustulöse Psoriasis der Fusssohle

Entzündliche Dermatosen



Acne papulopustulosa et comedonica

Auslöser einer Akne können Medikamente sein, welche die Talgdrüsenproduktion anregen, so zum Beispiel Glukokortikosteroide, Lithium, Androgene und Vitamin-B-haltige Vitaminpräparate. Bei Patientinnen muss immer auch an eine Kosmetika-induzierte Akne (Acne venenata) gedacht werden. Darüber hinaus kann Akne ein Begleitsymptom androgenisierender Erkrankungen sein, wie das Syndrom der poly-

zystischen Ovarien oder der androgenproduzierende Tumor. Die Therapie der Akne sollte früh einsetzen, um psychisch stigmatisierende Folgeerscheinungen wie Narben, Zysten oder Fisteln zu vermeiden. In leichten Fällen wird eine Kombination aus topischen Retinoiden (Adapalen [Differin®], Tretinoin [Aiol®], Retin-A®, Vesanoid®), Isotretinoin [Roaccutan® und Generika]), topischen Antiseptika (Chlorhexidin, Triclosan) oder Antibiotika (Erythromycin, Clindamycin, cave: Resistenzentwicklung) und Benzoylperoxid als desinfizierendes und keratolytisches Lokalthapeutikum verordnet. Bei der mittelschweren papulopustulösen Akne ist ein internes Tetracyclin (Minozyklin [Aknin® N, Aknoral®, Minac® 50, Mincin® Akne 50 mg] oder Doxzyklin [Tasmacyclin Akne®, Vibramycin® Akne Tabs]) in Kombination mit lokalen Retinoiden und Benzoylperoxid indiziert. Bei fehlendem Ansprechen dieser Therapie und in Fällen schwerer papulopustulöser oder nodöser Akne sollte Isotretinoin oral verabreicht werden, wobei Tetracycline und Retinoide als Interna nicht kombiniert werden dürfen (Gefahr der Hirndrucksteigerung). Aufgrund der möglichen teratogenen Wirkung der oralen Retinoide besteht eine strenge Indikationsstellung für Frauen im gebärfähigen Alter. Hier ist eine ausführliche mündliche und schriftliche Aufklärung mit Unterschrift der Patientin unerlässlich.

- Reine Komedonenakne ohne wesentliche Entzündungsreaktion
- Papulöse Akne
- Papulopustulöse Akne
- Knotige, noduläre Akne.

Bei den zuletzt genannten Formen sind Narben häufig. Neben diesen häufigen Manifestationsformen sind die Acne conglobata und die Acne fulminans zu erwähnen. Beide sind schwere, entzündliche Verlaufsformen, mit zum Teil hämorrhagischen und abszedierenden Herden. Bei der Acne fulminans kommen zusätzlich Allgemeinsymptome wie Fieber, Arthralgien und Krankheitsgefühl hinzu. Eine weitere Variante stellt die Acne inversa dar. Hierbei sind die Achselhöhlen, Leisten und die Perigenitalregion betroffen. Dazu zählen auch der Pilonidalsinus und die abszedierende Perifollikulitis des Capillitiums.

zystischen Ovarien oder der androgenproduzierende Tumor.

Die Therapie der Akne sollte früh einsetzen, um psychisch stigmatisierende Folgeerscheinungen wie Narben, Zysten oder Fisteln zu vermeiden. In leichten Fällen wird eine Kombination aus topischen Retinoiden (Adapalen [Differin®], Tretinoin [Aiol®], Retin-A®, Vesanoid®), Isotretinoin [Roaccutan® und Generika]), topischen Antiseptika (Chlorhexidin, Triclosan) oder Antibiotika (Erythromycin, Clindamycin, cave: Resistenzentwicklung) und Benzoylperoxid als desinfizierendes und keratolytisches Lokalthapeutikum verordnet. Bei der mittelschweren papulopustulösen Akne ist ein internes Tetracyclin (Minozyklin [Aknin® N, Aknoral®, Minac® 50, Mincin® Akne 50 mg] oder Doxzyklin [Tasmacyclin Akne®, Vibramycin® Akne Tabs]) in Kombination mit lokalen Retinoiden und Benzoylperoxid indiziert. Bei fehlendem Ansprechen dieser Therapie und in Fällen schwerer papulopustulöser oder nodöser Akne sollte Isotretinoin oral verabreicht werden, wobei Tetracycline und Retinoide als Interna nicht kombiniert werden dürfen (Gefahr der Hirndrucksteigerung). Aufgrund der möglichen teratogenen Wirkung der oralen Retinoide besteht eine strenge Indikationsstellung für Frauen im gebärfähigen Alter. Hier ist eine ausführliche mündliche und schriftliche Aufklärung mit Unterschrift der Patientin unerlässlich.

Bei schweren, hoch entzündlichen Verlaufsformen muss unter Umständen initial neben Isotretinoin auch kurzzeitig mit

Merksatz

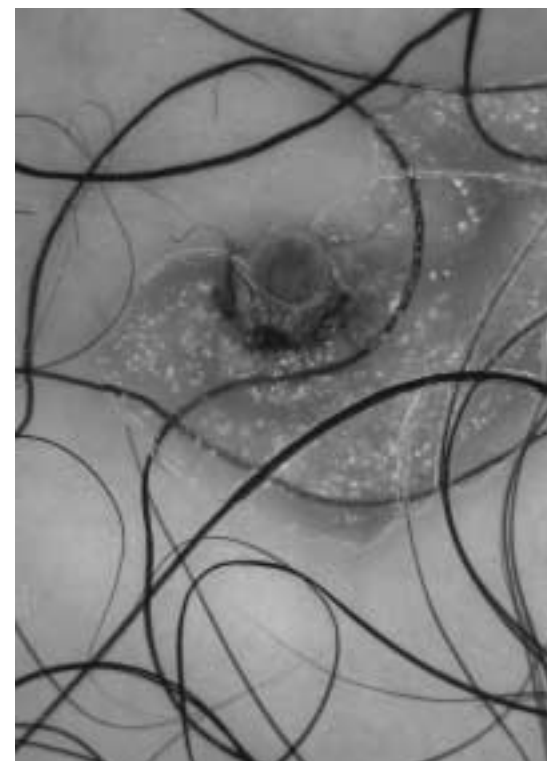
- Auslöser einer Akne können Medikamente sein, welche die Talgdrüsenproduktion anregen, zum Beispiel Glukokortikosteroide, Lithium, Androgene und Vitamin-B-haltige Vitaminpräparate. Bei Patientinnen muss immer auch an eine Kosmetika-induzierte Akne gedacht werden.

Kortikosteroiden systemisch behandelt werden. Die Acne inversa bedarf oft einer chirurgischen Sanierung.

Infektiöse entzündliche Dermatosen


Bakterielle Hautinfektionen

Exemplarisch stellen wir hier die Borreliose vor, die erstmalig 1982 in Lyme in Connecticut entdeckt wurde. Die weltweit verbreitete Erkrankung gilt – ebenso wie früher

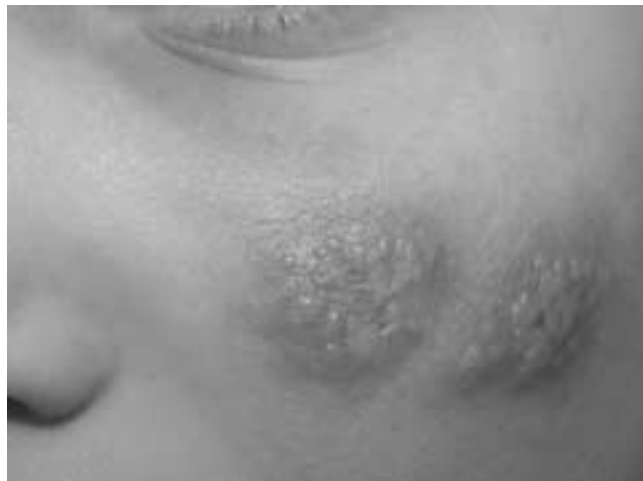

Zecke – Ixodes ricinus – bei einer Mahlzeit

Entzündliche Dermatosen



Herpes zoster



Rezidivierender Herpes simplex der linken Wange

die Lues – aufgrund ihrer stadienhaften Entwicklung mit Befall mehrerer Organe als «Chamäleon». Beim Biss einer mit *B. burgdorferi*, *B. garinii* oder *B. afzelii* infizierten Zecke (Durchseuchung ca. 35%) kommt es in der Hälfte der Fälle innerhalb von 48 Stunden zur Infektion (Durchseuchung der Bevölkerung in Mitteleuropa 10–15%). Folgende Stadien werden unterteilt:

- **Stadium 1: Erythema (chronicum) migrans** (Leitsymptom der Lyme-Borreliose): Tage bis Wochen nach dem Zeckenbiss entsteht um die Bissstelle ein scheibenförmiges, subjektiv symptomloses Erythem mit Ausbreitungstendenz, das Wochen bis Monate anhält und sich meist spontan rückbildet. Es können auch mehrere solcher Erythema-migrans-Herde auftreten. Eine seltenere Manifestation im Stadium 1 stellt das *Lymphozytom* dar, das Wochen bis Monate nach Zeckenbiss als pseudolymphomatöse Borrelien-Reaktion klassischerweise im Bereich von Ohrläppchen, Helix oder Mamillen auftritt.

- **Stadium 2:** In 10 bis 15 Prozent der Fälle kommt es nach Wochen bis Monaten zur Organbeteiligung, meist mit ZNS-, seltener mit kardialer Manifestation.
- **Stadium 3:** Monate bis Jahrzehnte später treten wiederum Hautsymptome auf: Die *Acrodermatitis chronica atrophicans* findet sich in der Regel an der unteren Extremität, meist begleitet von Oligoarthritis und Akrofibromatose (knotige Verdickungen über Ellbögen und Knien).

Der Kliniker sollte sich bewusst sein, dass jedes der genannten Stadien übersprungen werden kann. Die Therapie besteht in einer stadienangepassten Antibiotikagabe: Im Stadium 1 Doxzyklin (Vibramycin® und Generika) 200 mg/Tag p.o. über zwei Wochen. In späteren Stadien ist Ceftriaxon (Rocephin® und Generika) 2 g/Tag i.v. das Mittel der Wahl. Merke: Bei unklaren Erkrankungen immer an eine Borreliose denken!

Virale Hautinfektionen

Eine häufige durch Viren hervorgerufene Dermato­se ist der *Herpes zoster*. Er wird deshalb vorgestellt, weil eine frühzeitige therapeutische Intervention insbesondere zur Vermeidung von Komplikationen und postzosterischen Neuralgien indiziert ist. Die Inzidenz nimmt mit dem Lebensalter zu und beträgt bei 85-Jährigen zirka 50 Prozent. Durch Reaktivierung der Vari-

zellen kommt es einseitig zu schmerzhaften, gruppierten, erythematösen Bläschen innerhalb eines Nervensegments, meist im Bereich von Gesicht oder Thorax. Zu Beginn kann der Herpes zoster mit dem *Herpes simplex* verwechselt werden, der ebenfalls am gesamten Integument auftreten kann. Im Gegensatz zum Herpes simplex befinden sich beim Zoster sämtliche Bläschen im gleichen Entwicklungsstadium. Unbehandelt können beim Herpes zoster neben lang anhaltenden quälenden Schmerzen auch Komplikationen wie Augenbeteiligung, Fazialisparese, generalisierter Zoster oder Dissemination in innere Organe (bei Immundefizienz) auftreten. Bei Auftreten eines Herpes zoster sollte auch an eine Auslösung

Merksatz

- Bei unklaren Erkrankungen immer an eine Borreliose denken!

Merksatz

- Im Gegensatz zum Herpes simplex befinden sich beim Zoster sämtliche Bläschen im gleichen Entwicklungsstadium. Unbehandelt können beim Herpes zoster neben lang anhaltenden quälenden Schmerzen auch Komplikationen wie Augenbeteiligung, Fazialisparese, generalisierter Zoster oder Dissemination in innere Organe auftreten.

Entzündliche Dermatosen

durch eine immunsupprimierende innere Erkrankung gedacht werden. Bei Patienten mit atopischer Dermatitis besteht die Gefahr einer Dissemination sowohl bei Herpes zoster als auch bei Herpes simplex (Eczema herpeticum). Die Therapie ist in letzter Zeit, seit orale, genügend bioverfügbare Virustatika (Nachfolger von Aciclovir [Zovirax®], wie die Nukleosidanaloga Famciclovir [Famvir®] und Valaciclovir [Valtrex®]) zur Verfügung stehen, in der Regel ambulant über mindestens eine Woche möglich. Leider werden hierbei oft Schonung und Abschirmung des Patienten übersehen, obwohl gerade dies für den Heilungsverlauf sehr wichtig wäre. ●

1. Aschoff R., Wozel G., Meurer M.: Aktuelle Aspekte der atopischen Psoriasisbehandlung. *Hautarzt* 2003; 54: 237–241.
2. Fischer S., Ring J., Abeck D.: Atopisches Ekzem, Provokationsfaktoren und Möglichkeiten ihrer wirkungsvollen Reduktion bzw. Elimination. *Hautarzt* 2003; 54: 914–924.
3. Fritsch P.: *Dermatologie und Venerologie, Lehrbuch und Atlas*; Springer-Verlag Berlin/Heidelberg, 1998.

4. Hanifin J.M., Rajka G.: Diagnostic features of atopic dermatitis. *Acta Dermatol Venerol (Stockh)* 1980; 92 (Suppl): 44–47.
5. Heratizadeh A., Breuer K., Kapp A., Werfel T.: Symptomatische Therapie der atopischen Dermatitis. *Hautarzt* 2003; 54: 937–945.
6. Kempf W., Lautenschlager S.: Infektionen mit dem Varizella-zoster-Virus. *Hautarzt* 2001; 52: 359–376.
7. Mrowietz U.: Therapie der Psoriasis mit Biologicals. *Hautarzt* 2003; 54: 224–229.
8. Ockenfels H.M.: Triggermechanismen der Psoriasis. *Hautarzt* 2003; 54: 215–223.
9. Plettenberg A., Meigel W.N., Moll I.: *Dermatologie an der Schwelle zum neuen Jahrtausend. Aktueller Stand von Klinik und Forschung*; Springer-Verlag Berlin/Heidelberg, 2000.
10. Plewig G., Prinz J.: *Fortschritte der praktischen Dermatologie und Venerologie* 2002; Springer-Verlag Berlin/Heidelberg, 2003.
11. Prinz J.C.: Neueste Aspekte in der Pathogenese der Psoriasis. *Hautarzt* 2003; 54: 209–214.
12. Raulin C.: Grema H.: Psoriasis vulgaris, Indikation für den Laser? *Hautarzt* 2003; 54: 242–247.

13. Stein A., Sebastian G.: Acne inversa. *Hautarzt* 2003; 54: 173–187.

Dr. med. Bettina Schlagenhauff
Dr. med. Caroline Zimmermann
DermaCenter Küsnacht
Dermatologische Gemeinschaftspraxis
Fachärztinnen für Hautkrankheiten
 Bahnhofstrasse 15
 6403 Küsnacht am Rigi
 Tel. 041-850 87 87
 E-Mail: info@dermacenter.ch
 Internet: www.dermacenter.ch

Interessenkonflikte: keine

Dieser Beitrag erschien zuerst in «med – Die Fachzeitschrift für die Arztpraxis» 5/2004. Nachdruck mit freundlicher Genehmigung.