

# Polymyalgia rheumatica und Riesenzellarteriitis

## Diagnose und Therapie

**Bei der Polymyalgia rheumatica und der Riesenzellarteriitis handelt es sich um pathogenetisch verwandte Krankheitsbilder. Die Polymyalgia rheumatica präsentiert sich meist mit Schulterschmerzen, die Riesenzellarteriitis mit Kopfschmerzen, Sehstörungen und veränderten Temporalarterien. Ein internationales Wissenschaftlerteam hat den aktuellen Wissensstand zur Diagnose und zur Therapie beider Erkrankungen in einem systematischen Review zusammengefasst.**

### JAMA

Die Polymyalgia rheumatica (PMR) und die Riesenzellarteriitis (giant cell arteriitis, GCA) sind systemische entzündliche Erkrankungen unbekannter Ätiologie, die vorwiegend bei Personen im Alter ab 50 Jahren auftreten. Die GCA manifestiert sich als Vaskulitis grosser Gefässe, die meist die Temporalarterie betrifft, während die PMR hauptsächlich als artikuläres und periartikuläres Entzündungsgeschehen in Erscheinung tritt. Bis anhin konnte nicht geklärt werden, ob es sich um eine Erkrankung mit verschiedenen Manifestationen oder um zwei sich überschneidende Erkrankungen handelt. Die PMR und die GCA weisen gemeinsame genetische

Risikofaktoren auf, und an beiden Pathogenesen sind sowohl die angeborene als auch die erworbene Immunabwehr beteiligt. Etwa 40 bis 60 Prozent der GCA-Patienten leiden zusätzlich an einer PMR, und 16 bis 21 Prozent der PMR-Patienten sind auch von einer GCA betroffen. Die PMR tritt 3- bis 10-mal häufiger auf als die GCA. Bei Frauen besteht über die Lebenszeit ein höheres Risiko für beide Erkrankungen (PMR: 2,4%; GCA: 1,0%) als bei Männern (PMR: 1,7%; GCA: 0,5%).

### Diagnose der PMR

Die Diagnose der PMR basiert auf klinischen Merkmalen wie akut einsetzenden Schmerzen in beiden Schultern und/oder im Beckengürtel und Morgensteifigkeit. Konstitutionelle Symptome wie Fatigue, nächtliche Schweißausbrüche, Gewichtsverlust und eine erhöhte Temperatur sind ebenfalls häufig vorhanden. Bei mehr als 90 Prozent der PMR-Patienten sind eine erhöhte Erythrozytensedimentationsrate (ESR) und/oder ein erhöhter Serumwert des C-reaktiven Proteins (CRP) nachweisbar.

Zur genaueren diagnostischen Abklärung einer potenziellen PMR können bildgebende Verfahren wie eine Ultraschalluntersuchung oder ein Magnetresonanztomogramm (MRT) herangezogen werden. Zu den PMR-typischen Befunden im Ultraschall gehören eine Bursitis subdeltoidea, welche bei etwa zwei Dritteln aller PMR-Patienten nachgewiesen werden kann, eine Bizeps-Tenosynovitis sowie eine Synovitis der Schulter oder der Hüfte.

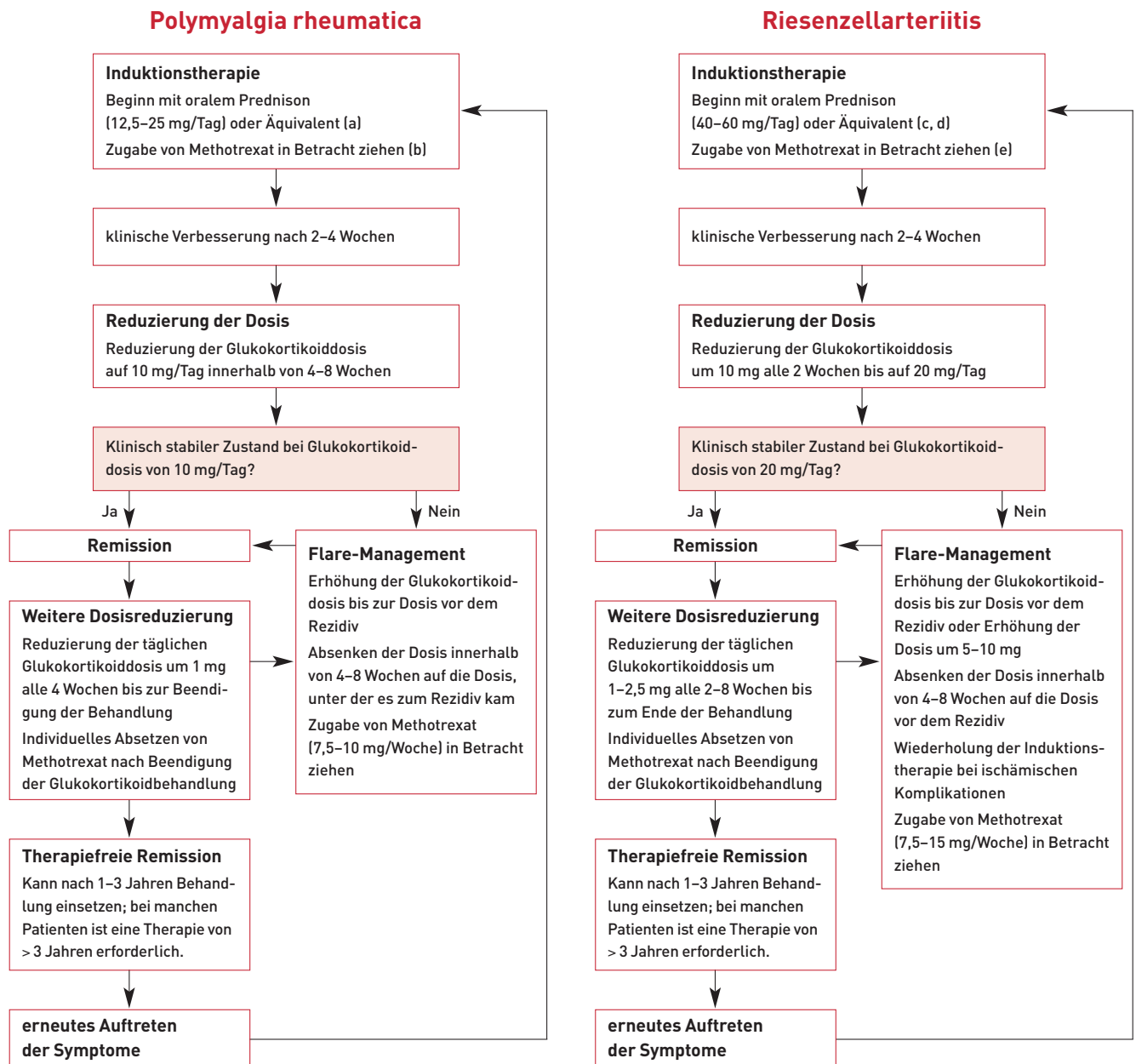
### Diagnose der GCA

Klinische Merkmale der GCA sind neu einsetzende Kopfschmerzen (bei ca. 2 von 3 Patienten), Sehstörungen, eine berührungsempfindliche Kopfhaut und Veränderungen der Temporalarterien. Häufig findet man eine hervorstehende perlenschnurartige und/oder druckempfindliche Arterie mit vermindertem Puls. Bei vielen Patienten kommt es auch zur Kiefer- und/oder Zungenclaudicatio. Als systemische Hinweise auf eine GCA gelten Polymyalgie, Gewichtsverlust, Fatigue und Fieber. Wie bei der PMR ist auch bei mehr als 95 Prozent der GCA-Patienten eine erhöhte ESR und/oder ein erhöhter CRP-Serumwert nachweisbar.

Etwa 20 Prozent der Betroffenen erleiden einen plötzlichen irreversiblen Visusverlust, der nur mit einer rechtzeitigen Behandlung verhindert werden kann. Seltener Komplikationen sind Schlaganfall, Lähmungserscheinungen der Hirnnerven und Kopfhautnekrosen sowie Aneurysmen oder Stenosen grosser Gefässe.

## MERKSÄTZE

- ❖ Die Diagnose von PMR und GCA basiert auf klinischen Zeichen und Laborparametern.
- ❖ Bei etwa zwei Dritteln der PMR-Patienten ist eine Bursitis subdeltoidea im Ultraschall nachweisbar.
- ❖ Zum eindeutigen Nachweis der GCA gilt die Biopsie der Temporalarterie als Standard.
- ❖ Um einen Visusverlust zu verhindern, muss die GCA so schnell wie möglich behandelt werden.
- ❖ Glukokortikoide sind bei PMR und GCA die Medikamente der ersten Wahl.
- ❖ Durch Zugabe von Methotrexat kann die Glukokortikoiddosis gesenkt werden.



- (a) Alternative Gabe von intramuskulärem Methylprednisolon (120 mg alle 3 Wochen).
- (b) 7,5–10 mg/Woche bei PMR.
- (c) Applikation von intravenösem Methylprednisolon 0,5–1 g/Tag über 3 Tage (bei komplizierter GCA und bei ausgewählten GCA-Patienten ohne ischämische Komplikationen).
- (d) Bei Visusverlust Beginn mit Glukokortikoid mit oraler Prednisonäquivalentdosis von 60 mg/Tag, um das andere Auge zu schützen.
- (e) Bei GCA: 7,5–15 mg/Woche Methotrexat zusätzlich zu Glukokortikoiden bei Patienten mit hohem Risiko für glukokortikoidbedingte Nebenwirkungen, bei Rezidiv oder bei längerfristiger Therapie; Osteoporoseprävention in Betracht ziehen; Behandlung entsprechend aktuellen Empfehlungen.

Abbildung: Algorithmus zum Management von Polymyalgia rheumatica (PMR) und Riesenzellerteriitis (GCA; nach Buttgerit et al. 2016)

Als GCA-typischer Ultraschallbefund gilt das «Halo-Zeichen». Dabei handelt es sich um einen echoarmen Ring, der auf eine entzündungsinduzierte ödematöse Verdickung der Arterienwand hinweist. Die Sensitivität des Ultraschalls zum Nachweis der GCA variierte in Studien zwischen 55 und 100 Prozent, die Spezifität betrug 78 bis 100 Prozent.

Mithilfe einer kontrastmittelunterstützten, hochauflösenden MRT kann die entzündungsbedingte Arterienwandverdickung ebenfalls visualisiert werden. Die Sensitivität der MRT zur Diagnose der GCA lag in Studien bei 68 bis 89 Prozent, die Spezifität bei 73 bis 97 Prozent. Als weitere Alternative steht die 18-F-Fluorodeoxyglucose-Positronenemissions-Tomo-

grafie zum Nachweis entzündlich veränderter Gefässbereiche zur Verfügung. Die Spezifität dieses Verfahrens ist mit 66 Prozent etwas geringer.

Die Biopsie der Temporalarterie ( $\geq 1$  cm Länge) gilt als Standardverfahren zum eindeutigen Nachweis der GCA, wenn eine GCA anhand der klinischen Symptome und mithilfe bildgebender Verfahren nicht bestätigt oder ausgeschlossen werden kann. Bei einer sehr unwahrscheinlichen oder einer gesicherten GCA ist die Biopsie nicht erforderlich.

### Glukokortikoide

In aktuellen Richtlinien werden Glukokortikoide als Medikamente der ersten Wahl zur Behandlung der PMR und der GCA empfohlen (*Abbildung*). Die bestmögliche Dosierung wird allerdings kontrovers diskutiert. Entsprechend konsensusbasierten Empfehlungen sollte bei einer PMR mit 12,5 bis 25 mg/Tag Prednison (z.B. Prednison Galepharm®, Prednison Axapharm®, Prednison Streuli®) oder einem entsprechenden Äquivalent begonnen werden. Für ausgewählte PMR-Patienten kann statt oralem Prednison auch intramuskuläres Methylprednisolon (Medrol® und Generika) in Betracht gezogen werden.

Zur initialen Behandlung der GCA ist eine Prednisondosis von 40 bis 60 mg/Tag erforderlich. In den Empfehlungen der European League Against Rheumatism (EULAR) und des American College of Rheumatology zum Management der PMR und den Empfehlungen der British Society for Treatment of GCA raten Experten bei Patienten mit schweren ischämischen Komplikationen oder bei hohem Risiko für schwere ischämische Komplikationen zu einer zusätzlichen Glukokortikoid-Pulstherapie mit intravenösem Methylprednisolon (0,5–1 g/Tag an 3 aufeinanderfolgenden Tagen).

Nach der Induktionstherapie wird die Dosierung der Glukokortikoide bei beiden Erkrankungen individuell angepasst. Die PMR und die GCA müssen durchschnittlich etwa 1 bis 3 Jahre lang behandelt werden. Häufig ist aber auch eine längere Glukokortikoidtherapie mit Dosierungen von 1 bis 5 mg/Tag erforderlich.

### Methotrexat und andere DMARD

In randomisierten, kontrollierten Studien mit PMR- und GCA-Patienten zeigte sich, dass die kumulative Glukokortikoiddosis durch eine Zugabe von Methotrexat (MTX; z.B.

Methotrexat Teva®, Methotrexat Pfizer®) um 20 bis 44 Prozent reduziert werden kann. Zudem sinkt dadurch die Rezidivrate um 36 bis 54 Prozent. Die Zugabe von MTX sollte bei Patienten mit hohem Risiko für glukokortikoidbedingte Nebenwirkungen oder bei Rezidiven erwogen werden. Des Weiteren raten die Experten zur Zugabe von MTX, wenn sich Komorbiditäten wie Diabetes, Glaukom oder Osteoporose durch Glukokortikoide verschlimmern könnten. Auch Patienten, die eine längerfristige Glukokortikoidtherapie erhalten, wie Patienten mit hoher ESR, hohen CRP-Werten oder peripherer Arthritis, können von MTX profitieren.

In einer Studie mit 31 PMR- und GCA-Patienten wurde bei Hinzufügen von Azathioprin (Imurek® und Generika) nach 52 Wochen eine geringere Glukokortikoiddosis benötigt als bei Zugabe von Placebo. Die DMARD Ciclosporin (Sandimmun® und Generika) und Dapson (nicht im AK der Schweiz) zeigten bei PMR und GCA keine oder nur eine geringe Wirksamkeit und waren zudem mit Toxizitäten assoziiert.

### Biologika

Die TNF-alpha-Inhibitoren Infliximab (Remicade®) und Adalimumab (Humira®) waren in Studien bei PMR und GCA unwirksam. Unter Prednison und dem Interleukin-6-Rezeptor-Blocker Tocilizumab (Actemra®; 8 mg/kg alle 4 Wochen) wurde in einer randomisierten, kontrollierten Studie mit 30 GCA-Patienten eine Erhöhung der Remissionsrate um das Zwei- bis Dreifache im Vergleich zu Prednison/Placebo erreicht. Zudem war Tocilizumab mit einer geringeren kumulativen Glukokortikoiddosis und einer kürzeren Behandlungsdauer verbunden. Der Nutzen von Tocilizumab sollte nach Ansicht der Autoren allerdings in weiteren Studien genauer evaluiert werden. ❖

### Petra Stölting

Quelle: Buttgerit F et al.: Polymyalgia rheumatica and giant cell arteritis: a systematic review. JAMA 2016; 315(22): 2442–2458.

Interessenkonflikte: Alle vier Autoren des referierten systematischen Reviews haben Gelder von verschiedenen Pharmaunternehmen erhalten.