Hämangiome bei Kindern

Nutzen und Risiken der therapeutischen Optionen

Nach wie vor braucht die grosse Mehrheit aller kindlichen Hämangiome keinerlei Therapie, da die spontane Involution abgewartet werden kann. Eine heterogene Minderheit jedoch sollte einer differenzierten, individuellen Behandlung durch erfahrene Spezialisten zugeführt werden.

Von Kathrin Scherer

Für die grosse Mehrheit aller Kinder mit unkomplizierten infantilen Hämangiomen besteht weiterhin keinerlei Behandlungsindikation. Die leicht zugängliche Verfügbarkeit von Informationsmaterial online, aber auch das ständig zunehmende Streben nach ästhetischer Perfektion führt jedoch in den letzten Jahren vermehrt zu einem starken Behandlungswunsch selbst bei Eltern von Kindern mit kleinen, unkomplizierten Hämangiomen ohne nennenswertes Risiko, vor allem bei offensichtlicher Lokalisation. Eine gute Aufklärung über die benigne Natur und die phasenhafte Evolution der Läsion, die therapeutischen Optionen und regelmässige, relativ engmaschige Kontrollen zumindest während der ersten Lebensmonate können den Druck auf die Eltern lindern, vermitteln Sicherheit und helfen zu verstehen, dass keine Therapie häufig die beste Option ist.

Eine serielle Fotodokumentation erlaubt die präzise Beurteilung von Wachstum beziehungsweise Involution und hilft den Eltern, diskrete Veränderungen beispielsweise der Farbe im Verlauf wahrzunehmen. Bei Läsionen, bei denen das Ausmass und die Geschwindigkeit des Wachstums noch nicht abzusehen ist und Unklarheit über eine mögliche Therapiebedürftigkeit besteht, sind Fotodokumentation, das Ausmessen der Grösse und engmaschige Kontrollen besonders wichtig und hilfreich. Wachstumsmuster, Risikofaktoren und natürlicher Verlauf sind im *Kasten* zusammengefasst.

Wann muss therapiert werden?

Die seltenste, aber dringlichste Behandlungsindikation ist eine drohende oder bereits reale Funktionsbeeinträchtigung eines Organs oder einer anatomischen Struktur, vor allem der Atemwege oder der Augen. Wesentlich häufiger bedarf eine Ulzeration einer spezifischen Therapie zur Beschleunigung der Heilung und einer Schmerztherapie. Auch kosmetische Aspekte spielen bei der Entscheidung für eine Therapie eine zunehmende Rolle. Verfügbar sind topische, intraläsionale und systemische Therapieoptionen. Auch Lasertherapie und seltener operative Interventionen kommen zum Einsatz.

Allerdings fehlen weitgehend systematische evidenzbasierte Untersuchungen zur Wertigkeit der meisten therapeutischen Möglichkeiten. Vor diesem Hintergrund bedarf es einer sorgfältigen Nutzen-Risiko-Abwägung der Therapie gegenüber einem kontrolliert abwartenden Verhalten und einer individuellen Entscheidungsfindung. Dabei spielen das Alter des Patienten, die Grösse, Lokalisation und Entwicklungsphase des Hämangioms sowie die klinische Erfahrung beziehungsweise Rücksprache mit diesbezüglich erfahrenen Kollegen eine Rolle.

Ziel einer Therapie bei diesen prinzipiell gutartigen Läsionen ist es, eine funktionelle Organbeeinträchtigung durch das Tumorwachstum zu verhindern beziehungsweise zu verbessern oder mögliche Schmerzen im Fall von Ulzerationen zu vermindern. Ulzerationen entstehen besonders häufig bei grossen segmentalen Hämangiomen mit einem ausgeprägten kutanen An-

Abbildung 1: Kombiniert kutan-subkutanes Hämangiom hochparietal; häufig kommt es im Bereich des kutanen Anteils zur bleibenden Alopezie.

Infantile Hämangiome sind benigne Tumore mit meist selbstlimitierenden unproblematischen Verläufen, die häufig keiner Therapie bedürfen.

Abbildung 2: Segmentale ulzerierte Hämangiome am lateralen Hals

teil sowie in intertriginösen Arealen und an Haut-/Schleimhautübergängen (Lippen, anogenital) *(Abbildung 2)*.
Weitere Behandlungsindikationen sind die Verhinderung beziehungsweise Minderung von Narbenbildung und/oder entstellenden Veränderungen und selten die Verhinderung lebensbedrohlicher Komplikationen. Im letzteren Fall kann die Antizipation möglicher Komplikationen vor allem bei Hämangiomen der Atemwege (insbesondere subglottischen Hämangiomen) und bei multifokalem oder diffusem Befall der Leber gegebenenfalls lebensrettend sein.

Ulzerationen

Ulzeration ist die häufigste Komplikation (5–13% aller Hämangiome) und tritt vor allem in der Phase des stärksten Wachstums bei Hämangiomen im Kopf-/Halsbereich (vor allem an den Lippen, perioral, Nasensteg, intertriginöse Areale) oder perineal auf. Abgesehen von der hohen Schmerzhaftigkeit können Ulzerationen zu einer Reihe ernster Komplikationen führen, unter anderem zu Narbenbildung und Entstellung sowie seltener zu Infektionen und sekundärer Anämie infolge von Blutungen. In der Regel persistieren Ulzerationen trotz adäquater Wundbehandlung über einige Wochen bis Monate. Die Pathogenese der Ulzeration ist ungeklärt, jedoch scheinen lokale Faktoren (Trauma, Mazeration, bakterielle Kolonisation) eine Rolle zu spielen. Eine Gewebshypoxie als Folge der strukturell anormalen Blutgefässe beziehungsweise des erhöhten Sauerstoffbedarfs während extensiver Wachstumsphasen könnte ursächlich sein (2). Die Therapie bei Ulzerationen beruht auf 3 Strategien: Stopp der weiteren Proliferation (Beta-Blockade, Glukokortikoide, Farbstofflaser), Verbesserung der lokalen Situation (Wundbehandlung, topische oder systemische antimikrobielle Therapie, Beeinflussung der lokalen Gefässsituation mittels Farbstofflasertherapie), Schmerztherapie (Paracetamol, in Abhängigkeit vom Alter topische Applikation von Lidocainhaltigen Externa, okklusive Wundverbände).
Die Rolle der Farbstofflasertherapie bei Ulzerationen ist umstritten. In Fallserien wurden eine beschleunigte Heilung, verminderte Schmerzhaftigkeit sowie akzelerierte Involution beschrieben (7, 8). Vereinzelt wurde die Lasertherapie aber auch mit der Entstehung von Ulzerationen in Zusammenhang gebracht, jedoch war in einigen Fällen eine zu aggressive Therapie zumindest anzunehmen (9). In Ausnahmefällen kann eine Ulzeration auch exzidiert werden.
Die topische Therapie stützt sich in erster Linie auf dünne Hydrokolloidverbände, amorphe Hydrogels, Fettgazen und antimikrobielle Umschläge. Krusten und fibrinöse Beläge sollten wenn möglich entfernt werden, da sie die Reepithelisierung behindern. Eine antibiotische Therapie ist trotz regelmässiger Kolonisation selten nötig und sollte nur bei offensichtlich vorliegender Infektion zum Einsatz kommen.
Die topische Anwendung von Becaplermin-Gel (rekombinanter humaner Platelet Derived Growth Factor PDGF) führt nach Erfahrung der Autorin und kasuistischen Berichten in der Literatur zu einer deutlichen Beschleunigung der Abheilung dieser schmerzhaften, pflegeintensiven Ulzerationen. Allerdings handelt es sich um einen Off-label-Einsatz des Medikaments, dem zudem in den USA eine Blackbox-Warnung der FDA anhaftet wegen einer erhöhten Malignomsterblichkeit, jedoch ohne Nachweis einer erhöhten Malignominzidenz bei Erwachsenen mit Ulcus cruris. Der Einsatz bleibt somit Ausnahmefällen vorbehalten (10, 11).

Periorbitale Hämangiome mit möglicher Beeinträchtigung des Sehvermögens

Die Verlegung der optischen Achse durch periorbitale Hämangiome kann zu Schielen und Amblyopie führen. Häufiger als die Verlegung der optischen Achse sind allerdings Masseneffekte von auf den Lidern lokalisierten Hämangiomen mit folgendem Astigma-

Kasten: **Wachstumsmuster, Risikofaktoren und natürlicher Verlauf**

Hämangiome des Säuglings (infantile Hämangiome) sind die häufigsten benignen Tumore des Kindesalters und kommen bei 4 bis 10 Prozent aller Kinder vor. Mädchen sind 2,5- bis 4-mal häufiger betroffen als Knaben. Es handelt sich um echte proliferierende Tumore des Gefässendothels, die ein 3-phasiges Wachstumsverhalten aus Wachstum, Ruhephase und Regression aufweisen.
In der Regel sind infantile Hämangiome nach der Geburt nicht sichtbar. Allenfalls lassen sich Prodromalzeichen erkennen, wie zum Beispiel Teleangiektasien, abgeblasste oder selten ulzerierte Areale.
In den ersten Tagen bis wenigen Wochen nach der Geburt setzt die Wachstumsphase ein, deren Dauer sich in der Regel auf die ersten 6 bis 9 Monate beschränkt. In Ausnahmefällen kann, vor allem bei grossen subkutanen Hämangiomen, aber auch noch nach dem ersten Geburtstag, ein Wachstum beobachtet werden. Im Anschluss an die Wachstumsphase kommt es in der Regel zu einem Stillstand in der Entwicklung des Hämangioms, der mehrere Monate anhalten kann, bevor eine spontane Rückbildung über Jahre einsetzt. Diese kann vollständig sein oder, in Abhängigkeit von Grösse und Lokalisation, zu mehr oder minder ausgeprägten Residualzuständen führen (1, 2).
Risikofaktoren für die Entwicklung infantiler Hämangiome sind gemäss einer prospektiven amerikanischen Studie an über 1000 Patienten weibliches Geschlecht, kaukasische Herkunft, Frühgeburtlichkeit, geringes Geburtsgewicht, Mehrlingsschwangerschaft, sowie auf der mütterlichen Seite überdurchschnittlich hohes Alter, Präeklampsie und Plazentaabnormalitäten oder eine Chorionzottenbiopsie (2).
Gemäss klinischem Wachstumsmuster unterscheidet man fokale (ca. 75%) von segmentalen (ca. 25%; betreffen eine anatomische Region oder Entwicklungseinheit) Hämangiomen, wobei segmentale Hämangiome in der Regel eine schlechtere Prognose hinsichtlich Behandlungsbedarfs, Rückbildung, kosmetischen Ergebnisses und assoziierter Veränderungen (z.B. PHACES-Anomalie, s.u.) aufweisen (3). Insbesondere im Gesicht- und Halsbereich konnten embryonale Fusionslinien als Prädilektionsstellen für die Entwicklung fokaler Hämangiome identifiziert werden (3). Des Weiteren werden oberflächliche (rein kutane) von subkutanen und kombinierten Hämangiomen *(Abbildung 1)* unterschieden. Rein oberflächliche Hämangiome weisen in der Regel ein etwas schnelleres Wachstum und einen durchschnittlich um einen Monat früheren Wachstumsstopp auf als subkutane Hämangiome (4).
PHACES ist ein Akronym (Posterior fossae abnormalities, Hemangioma, Arterial/aortic anomalies, Cardiac anomalies, Eye abnormalities and Sternal/supraumbilical raphe) für ein seltenes, überwiegend Mädchen betreffendes neurokutanes Fehlbildungssyndrom, das mit grossen segmentalen Hämangiomen vor allem im Gesichtsbereich assoziiert ist. Diese Hämangiome zeichnen sich durch ein besonders hohes Komplikationsrisiko aus und erfordern in aller Regel eine systemische Therapie (5, 6).

tismus. Insbesondere Hämangiome der Oberlider, segmentale Hämangiome mit Befall der Lider, Hämangiome mit Durchmesser > 1 cm und retrobulbärer Befall stellen dafür Risikofaktoren dar. Diese Beeinträchtigungen können insbesondere während der sensitiven Sehentwicklungsphase in den ersten 3 bis 4 Lebensmonaten innerhalb weniger Wochen zu signifikanten Sehbehinderungen führen. Daher ist bei periorbitalen Hämangiomen die frühzeitige Hinzuziehung von pädiatrischen Ophthalmologen notwendig. Periorbitale Hämangiome mit Wachstumstendenz stellen in der Regel eine dringende Behandlungsindikation dar. Seit der Verfügbarkeit der systemischen Propranolol-Therapie (s.u.) sind aufgrund des in der Regel sehr schnellen Ansprechens und des vergleichsweise geringen und beherrschbaren Nebenwirkungsprofils dieser Therapie andere therapeutische Optionen wie systemische, intraläsionale oder topische Kortikosteroidgaben oder die Exzision in den Hintergrund getreten (12–14). Erste Kasuistiken beschreiben sogar eine gute Wirksamkeit einer topischen Applikation von Propranolol beim periorbitalen Hämangiom (15). Neben einer suffizienten Therapie des Hämangioms kann gegebenenfalls eine Okklusionsbehandlung des gesunden Auges notwendig sein.

Narbenbildung, Residualzustände und ästhetische Beeinträchtigung

Infantile Hämangiome können in Abhängigkeit von ihrer Grösse und Lokalisation unschöne Narben und Residualzustände zurücklassen, die erhebliche ästhetische und funktionelle Probleme darstellen können. Während sich kleine, rein oberflächliche kutane Hämangiome häufig vollständig oder fast vollständig zurückbilden, hinterlassen kombinierte und/oder subkutane Hämangiome gelegentlich fibrös-fettig umgewandelte Bindegewebssäckchen oder ein poikilodermatisches Hautbild *(Abbildung 3)*, das in prominenter Lokalisation sehr störend sein kann. Grosse segmentale Hämangiome hinterlassen nicht selten strukturelle Hautveränderungen und Teleangiektasien. Hämangiome der Kopfhaut *(Abbildung 1)* führen je nach Grösse des kutanen Anteils manchmal zu sichtbaren alopezischen Stellen.

Hämangiome der Nasenspitze (Cyrano-Nase) zeichnen sich nicht nur durch eine schlechte Involutionstendenz aus, sie haben auch häufig tiefe Anteile, die an und zwischen das knorpelige Nasenskelett reichen können und dieses aufdehnen beziehungsweise arrodieren können. Zurück bleibt gelegentlich eine zerstörte Columella und/oder eine verplumpte oder doppelhöckrige Nasenspitze durch ein Auseinanderdrängen der Flügelknorpel oder eine Asymmetrie bei einseitigem Befund. Eine Systemtherapie mit Kortikosteroiden oder Propranolol kann im optimalen Fall einem permanenten Schaden vorbeugen. Bei Persistenz der strukturellen Veränderung muss eine chirurgische Lösung in Betracht gezogen werden.

Kombiniert kutan-sukutane Hämangiome der Lippen führen in der Regel zu unschönen, häufig persistierenden einseitigen Vergrösserungen des gesamten Lippenareals in Länge und Höhe mit funktioneller und ästhetischer Beeinträchtigung.

Lebensbedrohliche Situationen

Hämangiome der Atemwege bedürfen aufgrund ihrer Gefährlichkeit eines multidisziplinären therapeutischen Ansatzes. Schnelles Wachstum dieser Hämangiome kann zu einer plötzlichen Verlegung der Atemwege führen. Hinweisend für ein supraglottisches oder subglottisches Hämangiom *(Abbildung 4)* kann ein auffallend lautes Atemgeräusch, ein Stridor oder Heiserkeit sein, die sich in den ersten 4 bis 6 Lebenswochen manifestieren. Kinder mit segmentalen Hämangiomen der Mandibularregion haben ein hohes Risiko (bis zu 65%) assoziierter Hämangiome der Atemwege und sollten auf jeden Fall endoskopisch laryngoskopiert werden (16, 17). Die Therapie der ersten Wahl besteht in einer hoch dosierten systemischen Kortikosteroidgabe (3–5 mg/kg) in Kombination mit Laserablation der Läsionen. Neueste Fallserien zeigen allerdings, dass auch die systemische Gabe von Propranolol in diesen Fällen hoch effizient ist und der systemischen Steroidgabe sogar im Einzelfall überlegen sein kann. Kontrollierte Studien und grössere Fallzahlen fehlen allerdings noch (18, 19).

Kinder mit mehr als 5 kutanen Hämangiomen und solche mit grossen segmentalen Hämangiomen (20) sollten auf das Vorhandensein einer hepatischen Hämangiomatose untersucht werden. 3 distinkte klinische Situationen sind dabei möglich: Grosse, häufig bei Geburt bereits vorhandene Leberhämangiome (histologisch kongenitalen Hämangiomen [RICH] entsprechend) sind nicht mit kutanen Hämangiomen vergesellschaftet, häufig asymptomatisch oder nur mit einer leichten Thrombozytopenie und Anämie assoziiert. Multifokale Hämangiome der Leber werden im Zusammenhang mit multiplen kutanen Hämangiomen gefunden und sind ebenfalls häufig asymptomatisch. Allenfalls kann eine Therapie bei Vorliegen von arteriovenösen oder portalvenösen Shunts mit grossen Shuntvolumina und daraus folgender kardialer Belastung nötig werden. Eine diffuse Leberhämangiomatose kann einhergehen mit einer ausgeprägten Hepatomegalie mit gegebenenfalls abdominellem Kompartmentsyndrom, Atemschwierigkeiten, venöser Rückflussstörung und massiv ausgeprägtem Hypothyreoidismus durch Produktion eines Schilddrüsenhormon-degradierenden Enzyms. Trotz aggressiver Pharmakotherapie, Hormonsubstitution (21) und in Einzelfällen sogar Lebertransplantation besteht leider eine hohe Letalität. Auch hier wurden kürzlich kasuistische Berichte über erstaunlich gute Erfolge einer systemischen Propranololtherapie publiziert (22).

Topische Therapieoptionen

Der Einsatz topischer Therapeutika beim infantilen Hämangiom ist nur bei rein oberflächlich kutanen Hämangiomen sinnvoll, da eine Penetranz der Wirkstoffe in tief gelegene Anteile eines subkutanen Hämangioms nicht angenommen werden kann. Das bezieht sich auch auf tief gelegene Anteile eines kombinierten Hämangioms. Eine Wirksamkeit wurde in kleinen Fallserien an kleinen, oberflächlichen Hämangiomen gezeigt für potente topische Steroide (v.a. Clobetasol [23, 24]) sowie Imiquimod (25–27) und die topische Anwendung eines Betablockers (Timolol

Abbildung 3: Poikilodermatisches Hautbild nach Involution eines grossen kutanen Hämangioms am Dekolleté.

Ziel einer Therapie ist es, Organbeeinträchtigungen und Ulzerationen zu verhindern.

Die Rolle der Farbstofflasertherapie bei Ulzerationen ist umstritten.

Abbildung 4: Subglottisches Hämangiom mit Teilverlegung des Luftwegs

Augentropfen [15]). Mögliche Nebenwirkungen sind kutane Atrophie, Striae (Kortikosteroide) sowie Ulzeration und Krustenbildung (Imiquimod). Eine topische Applikationsform eines Betablockers für diese Indikation befindet sich in Entwicklung.

Ähnliches wie für die topischen Therapeutika gilt auch für die Therapie mit dem Blitzlampen-gepumpten Farbstofflaser und für Intense-Pulsed Light (IPL). Diese sind geeignet für initiale, plane oder grosse, flächige Hämangiome *(Abbildung 5)* sowie kleinknotige kutane Hämangiome ohne nennenswerten subkutanen Anteil (1, 28), die mit dem Ziel behandelt werden, eine weitere Progression zu verhindern und die Involutionsphase einzuleiten. Die Farbstofflaser- beziehungsweise IPL-Therapie muss in der Regel mehrfach durchgeführt werden und kann in den meisten Fällen ohne Anästhesie erfolgen. Invasivere Lasertechniken (perkutane oder intraläsionale Nd:YAG-Lasertherapie, ggf. unter Ultraschallkontrolle [29–30]) bedürfen einer Behandlung in Narkose und werden aufgrund des Nebenwirkungsrisikos allenfalls in Einzelfällen eingesetzt (1).

Die Kryotherapie im Kontaktverfahren ist etabliert zur Behandlung von initialen und kutan-fokalen Hämangiomen. Die Ergebnisse sind mit denen nach Lasertherapie vergleichbar, allerdings ist die exsudative Phase mit Blasen und Krustenbildung nach der Therapie stärker ausgeprägt als die gelegentliche Krustenbildung nach Farbstofflasertherapie. Für segmentale Hämangiome ist die Kryotherapie ungeeignet (31).

Erfahrungen mit Propranolol sind ermutigend, kontrollierte Studien stehen aber noch aus.

Intraläsionale Kortikosteroide

Die intraläsionale Applikation von Triamcinolon kann in der Wachstumsphase bei kleineren Läsionen, bei denen eine einigermassen gleichmässige Verteilung erreicht werden kann, erfolgreich sein. Ursprünglich zur Behandlung periorbitaler Hämangiome eingesetzt, verbietet sich diese Therapieform an dieser Lokalisation wegen des Risikos der Schädigung der Zentralarterie mit darauf folgender Erblindung (32, 33), insbesondere in Zeiten der effizienten, vergleichsweise nebenwirkungsarmen Therapie mittels Betablockern (s. unten). In anderer Lokalisation stellt die intraläsionale Steroidinjektion aber nach wie vor eine Erfolg versprechende therapeutische Option dar.

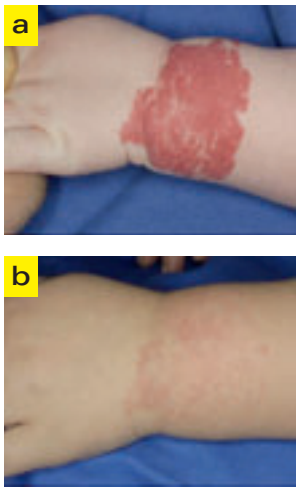

Abbildung 5: Rein kutanes Hämangiom vor (5a) und nach (5b) zwei Behandlungen mit dem Farbstofflaser

Systemische Therapieoptionen

Historisch wurden zur systemischen Therapie funktions- oder lebensbedrohender infantiler Hämangiome, die einer effizienten Therapie unbedingt bedürfen, systemische Glukokortikosteroide, Interferon alpha, Vincristin und seit Kurzem Propranolol eingesetzt.

Systemische Glukokortikosteroide (Prednison, Prednisolon) werden in Dosierungen von 1 bis 3 mg/kg (max. 5 mg/kg) eingesetzt. Verabreicht während der Proliferationsphase, kann in vielen Fällen ein Wachstumsstop erreicht werden, allerdings kommt es nur bei zirka einem Drittel der Fälle auch zur Rückbildung (34). Die durchschnittliche Behandlungsdauer beträgt 6 Monate mit einer Phase der langsamen Dosisreduktion, da es häufig nach früherem Absetzen zu einem erneuten Wachstumsschub kommt. Typische Nebenwirkungen sind neben gastrointestinalen Problemen ein cushingoider Habitus, eine in der Regel reversible Wachstumsverzögerung, Hypertonie und Immunsuppression (17).

Erste vielversprechende Berichte über den systemischen Einsatz des nichtselektiven Betablockers Propranolol beschreiben einen sehr schnellen Wirkeintritt mit in manchen Fällen prompter Schrumpfung des Hämangioms, in Einzelfällen sogar nach Ende der Proliferationsphase. Seit dem initialen Bericht (34) wurden die guten Ergebnisse in zahlreichen kleinen Fallserien, teilweise auch bei Patienten mit bedrohlichen Hämangiomen der Leber oder der Atemwege sowie periorbitalen Hämangiomen, bestätigt (s. oben). Von Vorteil ist insbesondere, dass nicht nur das Wachstum des Hämangioms zum Stillstand kommen kann, sondern dass auch bereits in einem frühen Stadium die Rückbildung eingeleitet wird. Das führt dazu, dass chirurgische Interventionen seltener notwendig werden. Die typische Dosierung liegt zwischen 1 und 3 mg/kg/Tag für die Dauer von 4 bis 6 Monaten. Der Wirkmechanismus ist noch nicht verstanden, ein Effekt der Vasokonstriktion auf die VEGF-Expression (vascular-endothelial growth-factor) und verstärkte Apoptose wird jedoch angenommen. Trotz dieser ermutigenden Ergebnisse sind kontrollierte Studien notwendig und bereits in Arbeit. Propranolol wird im Säuglingsalter seit Langem für kardiologische Indikationen und in der Behandlung der Hyperthyreose eingesetzt. Das Nebenwirkungsspektrum ist also bekannt. Im Wesentlichen kommt es zu Abgeschlagenheit und Müdigkeit während der ersten 1 bis 2 Wochen und gastrointestinalen Nebenwirkungen. Weitere Risiken sind Hypoglykämien, Hypotonie und Bradykardie. Eine systemische Therapie wird daher in der Regel unter stationärer Überwachung eingeleitet. Die Anwendung bei Kindern mit PHACE-Syndrom ist umstritten, da die strukturellen Anomalien zerebraler Gefässe theoretisch ein erhöhtes Nebenwirkungsrisiko mit sich bringen könnten (35–37). Weitere systemische und sehr effektive Therapieoptionen umfassen rekombinantes Interferon alpha (2a und 2b), das über antiangiogenetische Eigenschaften verfügt, sowie das Vinkaalkaloid Vincristin. Aufgrund gravierender Nebenwirkungsprofile (u.a. irreversible spastische Diplegien bei bis zu 20 Prozent der behandelten Kinder im Alter unter 1 Jahr durch Interferon alpha; Immunsuppression, Alopezie und Neuropathie durch Vincristin) kommen diese trotz guter Wirksamkeit allenfalls in seltenen, stark bedrohlichen Einzelfällen nach Versagen anderer therapeutischer Optionen zur Anwendung (38–40).

Trotz der vielfältigen therapeutischen Optionen, insbesondere der ermutigenden Erfolge der Therapie mit Propranolol, sollte nicht übersehen werden, dass infantile Hämangiome benigne Tumore mit in ihrer Mehrheit selbstlimitierenden unproblematischen Verläufen sind, die keinerlei Therapie bedürfen.

Korrespondenzadresse:
Dr. med. Kathrin Scherer
Oberärztin, Klinik für Dermatologie
Petersgraben 4, 4031 Basel
Tel. 061-328 6776, Fax 061-265 5750
E-Mail: schererk@uhbs.ch

Literatur:

1. Grantzow R, Schmittenbecher P, Cremer H, Höger P, Rössler J, Hamm H, Hohenleutner U. Hemangiomas in infancy and childhood. S2k Guideline of the German Society of Dermatology with the working group Pediatric Dermatology together with the German Society for Pediatric Surgery and the German Society for Pediatric Medicine. J Dtsch Dermatol Ges 2008; 6 (4): 324–329.
2. Hemangioma Investigator Group, Haggstrom AN, Drolet BA, Baselga E, Chamlin SL, Garzon MC, Horii KA, Lucky AW, Mancini AJ, Metry DW, Newell B, Nopper AJ, Frieden IJ. Prospective study of infantile hemangiomas: demographic, prenatal, and perinatal characteristics. J Pediatr 2007; 150 (3): 291–294.
3. Waner M, North PE, Scherer K, Frieden IJ, Waner A, Mihm MC. The nonrandom distribution of facial hemangiomas. Arch Dermatol 2003; 139: 869–875.
4. Chang LC, Haggstrom AN, Drolet BA et al. Growth characteristics of infantile hemangiomas: Implications for management. Pediatrics 2008; 122: 360–367.
5. Metry D, Heyer G, Hess C et al. Consensus statement on diagnostic criteria for PHACE syndrome. Pediatrics 2009; 124: 1447–1456.
6. Metry DW, Garzon MC, Drolet BA et al. PHACE syndrome: Current knowledge, future directions. Pediatr Dermatol 2009; 26: 381–398.
7. David LR, Malek MM, Argenta LC. Efficacy of pulse dye laser therapy for the treatment of ulcerated haemangiomas: a review of 78 patients. Br J Plast Surg 2003; 56(4): 317–327.
8. Kim HJ, Colombo M, Frieden IJ. Ulcerated hemangiomas: clinical characteristics and response to therapy. J Am Acad Dermatol 2001; 44 (6): 962–972.
9. Witman PM, Wagner AM, Scherer K, Waner M, Frieden IJ. Complications following pulsed dye laser treatment of superficial hemangiomas. Lasers Surg Med. 2006; 38 (2): 116–123.
10. Metz BJ, Rubenstein MC, Levy ML, Metry DW. Response of ulcerated perineal hemangiomas of infancy to becaplermin gel, a recombinant human platelet- derived growth factor. Arch Dermatol 2004; 140 (7): 867–870.
11. Sugarman JL, Mauro TM, Frieden IJ. Treatment of an ulcerated hemangioma with recombinant platelet-derived growth factor. Arch Dermatol 2002; 138 (3): 314–316.
12. Fabian ID, Ben-Zion I, Samuel C, Spierer A. Reduction in astigmatism using propranolol as first-line therapy for periocular capillary hemangioma. Am J Ophthalmol 2011; 151 (1): 53–58.
13. Haider KM, Plager DA, Neely DE, Eikenberry J, Haggstrom A. Outpatient treatment of periocular infantile hemangiomas with oral propranolol. J AAPOS 2010; 14 (3): 251–256.
14. Gawley SD, Bingham EA, McGinnity G. Visual outcomes of treated periocular capillary haemangiomas in childhood: a 10-year review. Acta Ophthalmol 2010; Epub ahead of print.
15. Guo S, Ni N. Topical treatment for capillary hemangioma of the eyelid using betablokker solution. Arch Ophthalmol 2010; 128 (2): 255–156.
16. Frieden IJ, Haggstrom AN, Drolet BA, Mancini AJ, Friedlander S, Boon L, Chamlin SL, Baselga E, Garzon MC, Nopper Aj, Siegel DH, Mathes EW, Goddard DS, Bischoff J, North PE, Esterly NB. Infantile Hemangioma: Current Knowlegde, Future Directions. Proceedings of a Research Workshop on Infantile Hemangiomas. Ped Dermatol 2005; 22 (5): 383–406.
17. Maguiness SM, Frieden IJ. Current Management of Infantile Hemangiomas. Semin Cutan Med Surg 2010; 29: 106–114.
18. Buckmiller L, Dyamenahalli U, Richter GT. Propranolol for airway hemangiomas: Case report of novel treatment. Laryngoscope 2009; 119: 2051–2054.
19. Maturo S, Hartnick C. Initial experience using propranolol as the sole treatment for infantile airway hemangiomas. Int J Pediatr Otorhinolaryngol 2010; 74 (3): 323–325.
20. Horii KA, Drolet BA, Baselga E, Frieden IJ, Metry DW, Morel KD, Newell BD, Nopper AJ, Garzon MC. Hemangioma Investigator Group: Risk of hepatic hemangiomas in infants with large hemangiomas. Arch Dermatol 2010; 146 (2): 201–203.
21. Peters C, Langham S, Mullis PE, Dattani MT. Use of combined liothyronine and thyroxine therapy for consumptive hypothyroidism associated with hepatic haemangiomas in infancy. Horm Res Paediatr 2010; 74 (2): 149–152.
22. Mazereeuw-Hautier J, Hoeger PH, Benlahrech S, Ammour A, Broue P, Vial J, Ohanessian G, Léauté-Labrèze C, Labenne M, Vabres P, Rössler J, Bodemer C. Efficacy of propranolol in hepatic infantile hemangiomas with diffuse neonatal hemangiomatosis. J Pediatr 2010; 157 (2): 340–342.
23. Garzon MC, Lucky AW, Hawrot A, et al. Ultrapotent topical corticosteroid treatment of hemangiomas of infancy. J Am Acad Dermatol 2005; 52: 281–286.
24. Ranchod TM, Frieden IJ, Fredrick DR: Corticosteroid treatment of periorbital haemangioma of infancy. A review of the evidence. Br J Ophthalmol 2005; 89: 1134–1138.
25. McCuaig CC, Dubois J, Powell J et al. A phase II, open-label study of the efficacy and safety of imiquimod in the treatment of superficial and mixed infantile hemangioma. Pediatr Dermatol 2009; 26: 203–212.
26. Barry RBM, Hughes BR, Cook LJ. Involution of infantile haemangiomas after imiquimod 5% cream. Clin Exp Dermatol 2008; 33: 446–449.
27. Ho NTC, Lansang P, Pope E. Topical imiquimod in the treatment of infantile hemangiomas: A retrospective study. J Am Acad Dermatol 2007; 56: 63–68.
28. Poetke M, Philipp C, Berlien HP. Flashlamp-pumped pulsed dye laser for hemangiomas in infancy. Arch Dermatol 2000; 136: 628–632.
29. Poetke M, Bültmann O, Philipp C, Berlien HP. Hämangiome und vaskuläre Malformationen im Säuglings- und Kindesalter. Z Dermatologie 1998; 184: 40–47.
30. Werner Ja, Lippert BM, Gottschlick S, Folz BJ, Fleiner B, Hoeft S, Rudert H. Ultrasound-guided interstitial Nd:YAg laser treatment of voluminous hemangiomas and vascular malformations in 92 patients. Laryngoscope 1998; 108; 463–470.
31. Wlotzke U, Michel S, Hohenleutner U. Laser- und Kryotherapie der Säuglingshämangiome im direkten Vergleich. Zbl Haut 1996; 168: 21–22.
32. Brown BZ, Huffaker G. Local injection of steroids for juvenile hemangiomas which disturb the visual axis. Ophthal Surg 1982; 13: 630–633.
33. Egbert JE, Schwartz GS, Walsh AW. Diagnosis and treatment of an ophthalmic artery occlusion during an intralesional injection of corticosteroid into an eyelid capillary hemangioma. Am J Ophthalmol 1996; 121: 638–642.
34. Léauté-Labrèze C, Dumas de la Roque E, Hubiche T et al. Propranolol for severe hemangiomas of infancy. N Engl J Med 2008; 358: 2649–2651.
35. Léauté-Labrèze C, Taïeb A. Efficacy of beta-blockers in infantile capillary haemangiomas: the physiopathological significance and therapeutic consequences. Ann Dermatol Venereol 2008; 135: 860–862.
36. Frieden IJ, Drolet BA. Propranolol for infantile hemangiomas: Promise, peril, pathogenesis. Pediatr Dermatol 2009; 26: 642–644.
37. Siegfried EC, Keenan WJ, Al-Jureidini S. More on propranolol for hemangiomas of infancy. N Engl J Med 2008; 359: 2846.
38. Barlow CF, Priebe CJ, Mulliken JB et al. Spastic diplegia as a complication of interferon alfa-2a treatment of hemangiomas of infancy. J Pediatr 1998; 132: 527–530.
39. Hoyoux C. Vincristine treatment for management of alarming hemangiomas in infancy. Rev Med Liege 2008; 63: 14–17.
40. Fawcett SL, Grant I, Hall PN et al. Vincristine as a treatment for a large haemangioma threatening vital functions. Br J Plast Surg 2004; 57: 168–171.