

Perenniale Rhinitis häufiger behandeln!

Bei allergischer Genese sind medikamentöse Therapien sehr wirksam

In einer grossen Querschnittsuntersuchung in sechs europäischen Ländern betrug die Prävalenz der perennialen Rhinitis erstaunliche 23 Prozent. Trotzdem werden Diagnose und Therapie in der Primärversorgung oft vernachlässigt.

BRITISH MEDICAL JOURNAL

Perenniale Rhinitis: allergisch oder nicht allergisch?

Die perenniale allergische Rhinitis kann schwieriger zu diagnostizieren sein als der saisonale Heuschnupfen, vor allem dann, wenn Patienten noch sekundäre Symptome einer Sinusitis und «permanenten Erkältung» aufweisen, schreiben Hesham A. Saleh und Stephen R. Durham in ihrer Übersicht im «British Medical Journal». Häufigstes Allergen bei einer allergischen perennialen Rhinitis ist die Hausstaubmilbe, ebenfalls häufig sind Tierhaare, vor allem von Katzen, Hunden und Pferden. In gewissen Weltgegenden sind bei uns typischerweise saisongebundene Allergene das ganze Jahr über anzutreffen, umgekehrt muss eine perenniale Rhinitis nicht ganzjährig Beschwerden machen. Deshalb unterteilt die neue ARIA-Klassifikation (*Abbildung*) die allergischen Rhinitiden in intermittierende und persistierende sowie den Schweregrad in leicht sowie mässig bis schwer (ARIA = Allergic Rhinitis and its Impact on Asthma).

Patienten mit einer nicht allergischen Rhinitis können perenniale oder persistierende Symptome haben, die sich gelegentlich mit auslösenden Faktoren in Verbindung bringen lassen. Arbeitsbedingte nasale Symptome verschwinden typischerweise an Wochenenden und während der Ferien. Schwangerschaft, Pubertät, Hypothyreose und Akromegalie können hormonell vermittelte Wirkungen auf die Nasenschleimhaut bedingen. Von Betablockern, Chlorpromazin, oralen Kontrazeptiva oder Aspirin sind medikamentös induzierte Rhinitiden bekannt geworden. Nahrungsmittelunverträglichkeiten ausserhalb eines allergischen Geschehens können auch die Nase betreffen, sind dann aber immer mit systemischen Manifestationen (Mund, Magen-Darm-Trakt) vergesellschaftet. Ein

gastroösophagealer Reflux kann, vor allem bei Kindern, zur direkten Irritation der Nasenschleimhaut mit Rhinitis führen. Die grosse Mehrheit der Betroffenen zeigt aber keine spezifischen Trigger und leidet an einer «idiopathischen» Rhinitis. Präzise Zahlen liegen nicht vor, aber man geht heute davon aus, dass die nicht allergische perenniale Rhinitis seltener ist als die allergische.

An die Differenzialdiagnosen denken

Achsenabweichungen von Nase oder Nasenseptum, vergrösserte Nasenmuscheln, Hypertrophie der Adenoide oder eine Choanalatresie sind strukturelle Abnormitäten, die es auszuschliessen gilt. Nasenpolypen sind Folge einer Entzündung der Nebenhöhlenschleimhaut, die oft von den vorderen Sinus ethmoidales ausgeht. Hierbei scheint eine Allergie keine wichtige Rolle zu spielen. Bei Erwachsenen besteht eine enge Assoziation zwischen Nasenpolypen, Asthma und Aspirinüberempfindlichkeit. Besonderer Beachtung bedarf eine (oft) einseitige wässrige Rhinorrhö, der eine Liquoristel, gewöhnlich nach Trauma, aber auch als Folge eines Tumors oder spontan, zugrunde liegt.

Merksätze

- Häufigstes Allergen bei allergischer perennialer Rhinitis ist die Hausstaubmilbe, gefolgt von Katzen- und Hundehaaren.
- Die Diagnose erfolgt durch Anamnese und Pricktests.
- Patienten mit einseitigen Symptomen, vor allem mit Schmerzen oder Blutungen, gehören zum HNO-Spezialisten.
- Allergenvermeidungsmassnahmen sollten in den entsprechenden Situationen empfohlen werden.
- Die medikamentöse Behandlung mit Antihistaminika, topischen Kortikosteroiden allein oder in Kombination ist im Allgemeinen sehr effektiv.
- Eine Immuntherapie ist nur schweren oder therapierefraktären Fällen vorbehalten.
- Operative Eingriffe sind nur bei dokumentierten strukturellen Abnormitäten indiziert.

Tipps für den Nichtspezialisten

Was muss man ausschliessen?

- Strukturelle Abnormitäten können die Nase verlegen (Septumdeviation, vergrösserte mittlere und untere Nasenmuschel, Adenoid-Hypertrophie, Choanalatresie).
- Nasenpolypen (typisch: schwere nasale Obstruktion, Geruchsverlust, graue unempfindliche Schwellungen bei der Inspektion der Nasengänge).
- Eine granulomatöse Rhinitis (selten) kann mit einer Wegener-Granulomatose oder Sarkoidose assoziiert sein.
- Eine Liquorfistel (spontan oder posttraumatisch) geht mit wässriger Rhinorrhö einher, die oft einseitig ist.

Wann an den Spezialisten überweisen?

- Bei Zweifel an der Diagnose.
- Bei nicht erfolgreicher medikamentöser Therapie.
- Bei einseitigen Symptomen von nasaler Obstruktion, Schmerz oder Blutung.
- Bei Verdacht auf strukturelle Abnormitäten (s.o.) – bei chronischer Rhinosinusitis sollte hingegen zunächst eine medikamentöse Behandlung versucht werden.

Worauf soll sich die Diagnose stützen?

In der Grundversorgung können die vorderen Nasenabschnitte mit dem grössten Aufsatz des Otoskops inspiziert werden. Eine deutlich geschwollene, gerötete mittlere Nasenmuschel kann mit einem Polyp verwechselt werden. Polypen sind jedoch von gräulicher Farbe, durchscheinend, beweglich und auf leichte Berührung völlig unempfindlich.

Die meisten Fälle perennialer Rhinitis benötigen als weitere Abklärung nur Hauttests. Aus kontrollierten Studien ist die hohe Sensitivität und Spezifität der Hauttests bekannt. Fallen sie negativ aus, lässt sich eine durch IgE vermittelte Erkrankung weitgehend ausschliessen. Stehen keine Pricktests zur Verfügung oder nimmt der Patient Antihistaminika oder zeigt Dermatographismus, können totale und allergenspezifische IgE-Konzentrationen mittels RAST oder ELISA aus dem Blut bestimmt werden.

Bei chronischer Rhinosinusitis kann ein vollständiges Blutbild inklusive Eosinophilenzahl sinnvoll sein, ebenso eine Bestimmung der Immunglobulinkonzentrationen. Eine Blutsenkungsreaktion ist angezeigt bei Verdacht auf ein vaskulitisches Geschehen. Weitere Tests sind nur in spezifischen Konstellationen sinnvoll. Ein Computertomogramm (CT) ist indiziert bei Versagen der medizinischen Therapie, wenn die Diagnose einer chronischen Rhinosinusitis vermutet wird aber durch Anamnese und Befunde nicht gestützt wird sowie bei Verdacht auf eine Neoplasie. Native Sinusröntgenbilder können irrelevant sein, weshalb das CT heute Standard ist. In dieser Bildge-

bung erscheinen bei perennialer Rhinitis die Schleimhäute oft etwas verdickt, diagnostisch für eine chronische Rhinosinusitis ist jedoch die Obstruktion des ostiomeatalen Komplexes. Nasenabstriche und Biopsien sind jenen Fällen vorbehalten, in denen eine spezielle Infektion oder ein granulomatöses Geschehen vermutet werden.

Behandlung nach einem Stufenschema

Das ARIA-Dokument schlägt aufgrund randomisierter Studien ein stufenweises Vorgehen entsprechend der Schwere der Symptome vor. Hauptlinien des Managements sind Allergenvermeidung, Antihistaminika und topische Steroide. Patienten mit nicht allergischer perennialer Rhinitis sind schwieriger zu behandeln, können aber auf Steroide ansprechen. Ist ein Medikament für die Nasenbeschwerden verantwortlich, verschwinden diese nach dem Absetzen gewöhnlich.

Oft ist bei perennialer Rhinitis eine langfristige oder permanente Therapie notwendig. Aussagen zur Langzeitprognose können sich nicht auf viele Daten stützen, im Allgemeinen geht man davon aus, dass die Beschwerden mit der Zeit besser werden.

Allergenvermeidung: Eine Cochrane-Review hat unlängst die Weisheit der routinemässig angeordneten Massnahmen und Vorkehren bei dokumentierter Hausstaubmilbenrhinitis infrage gestellt. Offene Fragen blieben aber vor allem hinsichtlich der erreichten effektiven Milbenreduktion in vielen Studien. Einzelmassnahmen, zum Beispiel der Rat zum Kauf eines milbensicheren Matratzenüberzugs, für sich allein dürften nichts bringen, wie auch zwei Studien bei Asthmatikern zeigen. Dennoch meinen die britischen Autoren, dass Vermeidungsmassnahmen in multipler, gebündelter Form dennoch empfohlen werden sollten.

Medikamente: Die Tabelle zeigt die vergleichende Effektivität verschiedener bei allergischer Rhinitis eingesetzter Wirkstoffe. Eine Review von randomisierten kontrollierten Studien konnte

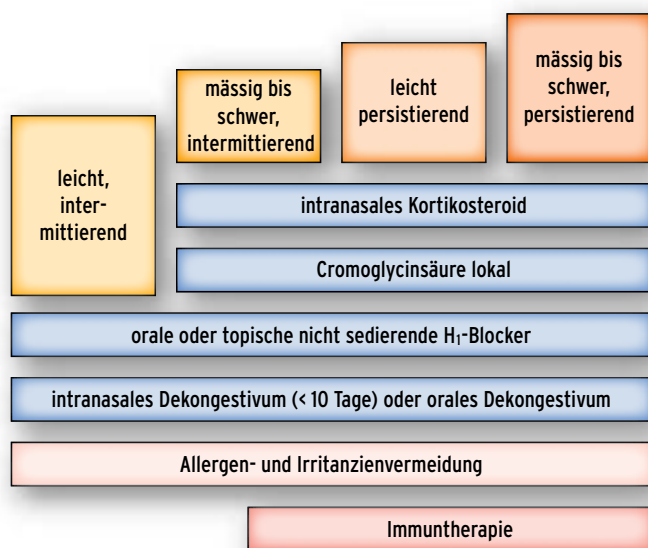


Abbildung: Die ARIA-Stufentherapie der perennialen Rhinitis

Tabelle: Vergleich der Wirkungen verschiedener Wirkstoffe auf die Rhinitissymptome

	Niesen	Rhinorrhö	Verstopfte Nase	Juckreiz	Augensymptome
H₁-Antihistaminika					
oral	++	++	+	+++	++
intranasal	++	++	+	++	∅
intraokulär	∅	∅	∅	∅	+++
Kortikosteroide					
	+++	+++	+++	++	++
Cromoglycinsäure					
intranasal	+	+	+	+	∅
intraokulär	∅	∅	∅	∅	++
Anticholinergika					
	∅	++	∅	∅	∅
Leukotrienantagonisten					
	∅	+	++	∅	++

die Wirksamkeit von Antihistaminika bei der persistierenden allergischen Rhinitis bestätigen. Den meisten Patienten gelingt mit intranasalen Kortikosteroiden eine gute Kontrolle sämtlicher Symptome. Bei Anwendung innerhalb der Dosierungsempfehlungen sind die modernen intranasalen Steroide auch in der Langzeittherapie sicher, bei Kindern ist jedoch immer die möglichst niedrigste Dosis anzustreben. Intranasale Kortikoide können mit Trockenheit, Verkrustung und leichtem Bluten einhergehen, was gelegentlich das Absetzen erfordert.

Cromoglycinsäure (Lomusol® und Generika) ist weniger effektiv als Antihistaminika und Kortikosteroide und muss täglich mehrfach appliziert werden, was die Compliance beeinträchtigen kann. Das topisch applizierte Anticholinergikum Ipratropiumbromid (Rhinovent®) ist besonders effektiv, wenn eine wässrige Rhinorrhö dominiert, wobei die Dosierung anhand der Symptomatik titriert werden sollte. Ein Leukotrienantagonist (Montelukast [Singulair®]) kann auch bei Aspirinüberempfindlichkeit nützlich sein.

Andere Behandlungsoptionen wie nasale Dekongestiva und orale Steroide sollten nur in ausgewählten Situationen Anwendung finden. So können topische nasale Dekongestiva nützlich sein, um die Therapie zu beginnen und um die Nase gewissermaßen erst einmal zu öffnen. Dies sollte weniger als zwei Wochen dauern, um die gefürchtete Rebound-Verstopfung zu vermeiden. Orale Kortikosteroide sollten nur letzte Massnahme sein, wenn alles andere versagt hat. Sie sind äusserst effektiv und können bei schwerer allergischer Rhinitis und Nasenpolypen zum Einsatz kommen. Kurze orale Steroidstöße sind Depotinjektionen vorzuziehen. Sie sind zu vermei-

den bei bekannten Kontraindikationen, bei Kindern und bei Schwangeren.

Chirurgie: Operative Eingriffe kommen nur infrage wenn strukturelle Abnormitäten vorliegen. Viele prospektive Kohortenstudien sprechen für eine Wirksamkeit wenn Strukturabweichungen (Septumdeviation etc.) operativ korrigiert werden, aber randomisierte Studien sind mangels Placeboarm nicht möglich.

Immuntherapie: Die Immuntherapie mit Allergenen über die subkutane oder die sublinguale Route haben sich bei Patienten mit saisonaler und perennialer allergischer Rhinitis und dokumentierter IgE-vermittelter Krankheit sowie beschränktem Allergenspektrum als effektiv erwiesen. Die sublinguale Therapie steht nur für Patienten mit Gräserallergien zur Verfügung, für Patienten mit perennialer Allergie ist sie in Erprobung. Bei perennialer Rhinitis kommt eine subkutane Desensibilisierung nur infrage, wenn ein ganzjähriges Allergen die dominante Ursache ist und wenn Vermeidungsmassnahmen und medikamentöse Behandlungen nicht ausreichend waren. Diese Therapieform gehört in die Hände erfahrener Ärzte, betonen die Autoren. ■

Hesham A. Saleh, Stephen R. Durham (Charing Cross and Royal Brompton Hospitals, and Imperial College of Medicine, London/UK): Perennial rhinitis. Brit med J 2007; 335: 502-507.

Interessenkonflikte: keine deklariert

Halid Bas