Die Behandlung von Gelenkknorpelschäden

Medikamente, operative Techniken und Autologe Chondrozytentransplantation

Matthias R. Steinwachs

Gelenkknorpelschäden des Erwachsenen haben praktisch keine Selbstheilungstendenz. Dies macht bei symptomatischen Grad-III/IV-Schäden eine operative Therapie erforderlich. Die im Gelenk vorhandenen Synovialzellen lassen sich unter bestimmten mechanischen Bedingungen zu Faserknorpel differenzieren, können aber Defekte nicht suffizient auffüllen. Auch die Verwendung von Knochenmarkzellen zur Knorpelrekonstruktion lässt bisher nur einen mechanisch minderwertigen Faserknorpel (Pridie-Bohrungen, Mikrofraktur, AMIC) entstehen. Für eine biomechanisch hochwertige Rekonstruktion der Knorpelschicht stehen gegenwärtig nur in vitro vermehrte autologe Chondrozyten aus dem Labor zur Verfügung. Der Einsatz mesenchymaler Stammzellen ist Gegenstand grosser internationaler Forschungsanstrengungen. Erste experimentelle Studien mit Stammzellen zeigen aber nach einer initialen Knorpelbildung eine signifikante Verknöcherung des Knorpels und damit ein enttäuschendes Resultat. Durch eine moderne stadiengerechte Therapie und Ausnutzung aller therapeutischen Massnahmen lassen sich Gelenkknorpelschäden bereits heutzutage klinisch gut behandeln.

Sportbedingte Kreuzband- und Meniskusverletzungen führen zu Begleitverletzungen des Gelenkknorpels. Sie sind bei mehr als 50 Prozent aller Gelenkspiegelungen nachweisbar. Die häufigsten Ursachen sind neben Sportverletzungen Überbelastung der Gelenke durch Fehlstellungen der Beinachsen oder Übergewicht. Dabei ist der Gelenkknorpel grundsätzlich dafür ausgelegt, lebenslang ein reibungsarmes Gleiten der Gelenkflächen zu ermöglichen. Dies wird durch einen einzigartigen molekularen Aufbau des Gewebes erreicht.
Der hyaline Gelenkknorpel ist zwischen 3 und 5 mm dick und enthält weder Nerven noch Blutgefässe. Ein zirka 20-prozentiger Anteil an Kollagenen (Typ II) sorgt für die mechanische Stabilität, der zirka 5-prozentige Aggrekan-Anteil sorgt für eine hohe Wasserbindung, sodass ein zirka 60-prozentiger Wasseranteil im Knorpelgewebe nachgewiesen werden kann. Bei jedem Schritt wird durch das Drei- bis Fünffache des Körpergewichts die Gelenkflüssigkeit ausgepresst und bei Entlastung wieder aufgenommen (1). Der Knorpel verformt sich dabei um bis zu 50 Prozent. Über das Gewebegerüst und über lokal wirkende Proteine (Zytokine, growth hormone) wird die mechanische Belastung des Knorpels an die Zellen kommuniziert, wodurch eine Anpassung der Syntheseleistung an die tatsächliche Belastung erfolgt. Über diesen Mechanismus ist Knorpel auch für eine starke sportliche Belastung trainierbar, wenn ein entsprechend langwieriges Training erfolgt.

Prof. h.c. PD Dr. med. M.R. Steinwachs

Einteilung der Knorpelschäden

Knorpelschäden werden nach den Klassifikationen der International Cartilage Repair Society (ICRS) in 4 Grade eingeteilt. Grad I ist der erweichte Knorpel, bei Grad II ist eine oberflächliche Auffaserung nachweisbar, Grad III ist durch Riss und Spaltenbildung bis an den subchondralen Knochen charakterisiert, und bei Grad IV ist der Knorpelüberzug vollständig zerstört, und der Knochen liegt frei (2). Operativ therapiebedürftig sind symptomatische Knorpelschäden Grad III und IV (4, 5).

Reaktion des Organismus

Eine Heilung III- bis IV-gradiger, vollschichtiger Defekte kann beim Erwachsenen nicht mehr beobachtet werden. Sie führen im unbehandelten Zustand über Jahre zu einer zunehmenden Zerstörung des Gelenks (Arthrose). Gerade die Kombination eines langsamen Stoffwechsels mit der eingeschränkten Fähigkeit zur Vermehrung der Zellen macht eine selbstständige Reparatur von Gelenkknorpelschäden bei Erwachsenen fast unmöglich (6, 7). Für die Therapie ist es erforderlich, chondrale (nur die oberen Knorpelschichten betreffend) von osteochondralen (Schäden des Knorpels und des subchondralen Knochens) zu unterscheiden. Für die Rekonstruktion chondraler Defekte sind Zellen erforderlich, die zu Mitosen und zur Synthese der spezifischen Knorpelmatrix befähigt sind. Für osteochondrale Defekte, bei denen zusätzlich der subchondrale Knochen zerstört ist, muss die knöcherne Kongruenz des Gelenks zusammen mit der Knorpelschicht rekonstruiert werden.

Diagnostik

Die klinische Diagnostik von Knorpelschäden ist schwierig, spezifische Untersuchungstests fehlen. Meist sind belastungsabhängige Schmerzen in einem Abschnitt des Kniegelenks mit einer Schwellneigung erste Hinweise auf eine mechanische Schädigung der Oberflächen. Häufig passen die Patienten in der frühen Phase ihre Lebensführung an, indem sie zum Beispiel Sportarten meiden, die zu Beschwerden führen. Im weiteren Verlauf braucht es immer geringere Belastungen, um die Symptome auszulösen. Dies führt die Patienten letztlich zum Arzt. Als weiterführende Diagnostik sollte neben der Standardröntgenuntersuchung eine hochauflösende Schnittbilduntersuchung mittels MRI erfolgen (8, 9). Mithilfe knorpelspezifischer Sequenzen ist eine gute Darstellung der Gelenkoberflächen und des subchondralen Knochens möglich. Für spezifische Fragestellungen kann eine Kontrast-MRI-Untersuchung weitere Informationen liefern.

Nicht operative Therapien

Kein bisher bekannter «konservativer» Therapieansatz, weder pharmakologisch noch physiotherapeutisch, war und ist bisher in der Lage, geschädigten Knorpel zu regenerieren. Dennoch kann man durch diese Massnahmen ein Abklingen der Reizerscheinungen und eine Wiederherstellung normaler Gelenkbeweglichkeit bei Knorpelschäden bis Grad II erreichen. Dies ist die Grundvoraussetzung für eine normale Gelenkbiomechanik und verhindert eine fortschreitende Überlastung.
Durch die Anwendungen verschiedener Arzneimittel lassen sich Schmerzen beseitigen und die Lebensqualität steigern. Dabei kom-

men neben der Einnahme entzündungshemmender Substanzen auch Injektionen in die Gelenke zur Anwendung. Einige dieser Alternativtherapien lassen sich bereits studientechnisch gut belegen, andere sind bisher nur teilweise wissenschaftlich belegt.

Akupunktur, Antioxidanzien und Enzyme

Die Akupunktur verbessert vegetative Funktionen und hat einen wissenschaftlich belegten schmerzlindernden Effekt. Die Einnahme von Antoxidanzien wie Vitamin C oder E sowie von Spurenelementen wie Selen, Kupfer oder Zink neutralisiert Sauerstoffradikale, die bei entzündlichen Prozessen freigesetzt werden. Durch die Einnahme von Enzymen kann die Gewebeheilung nach Sportverletzungen und Operationen unterstützt werden (z.B. Wobenzym®).

Glukosamin/Chondroitin

Die Einnahme der Knorpelgrundbausteine Glukosamin/Chondroitin ist eine sinnvolle Ergänzung bei knorpelregenerativen Massnahmen und verringert das Arthroserisiko. Sie werden von vielen Leistungssportlern regelmässig eingenommen. Besonders wichtig ist die richtige Dosierung von 1200 bis 1500 mg/Tag, da für die Wirkung ein Schwellenwert definiert werden konnte. Zu niedrige Dosierung zeigt in grossen internationalen Studien keinen Effekt (10).

Injektionen

Durch die Injektion homöopathischer Substanzen lassen sich entzündliche Gelenkprozesse auch ohne Kortison lindern (z.B. Traumeel®, Zeel®). Als sehr segensreich haben sich auch Injektionen von Hyaluronsäure erwiesen. Dabei lässt sich eine Verbesserung der Gleiteigenschaften des Gelenks sowie eine Linderung der Reizerscheinungen in Studien wissenschaftlich belegen (11, 29).

Magnetfeldtherapie

Bisher nur eingeschränkt wissenschaftlich belegt ist die Magnetfeldtherapie, bei der wohl eine Anregung des Gelenkstoffwechsels und eine Steigerung der Knorpelsynthese im Labor belegt werden konnten.

Molekulare Entzündungshemmer

Durch die Blockade von Schrittmacherenzymen (IL1, TNF-α) des Knorpelabbaus sind neue molekulare Therapieansätze entstanden, die bereits in der klinischen Therapie der Arthrose Anwendung finden. Dabei scheinen Patienten in den frühen Arthrosestadien I und II am meisten zu profitieren. Erste Studien zeigen ermutigende Ergebnisse, von einer Kontrolle oder Unterbindung des Knorpelabbaus bei der Arthrose ist man jedoch noch weit entfernt.

Abbildung 1: Austretendes Knochenmarkblut bei der Mikrofrakturierung

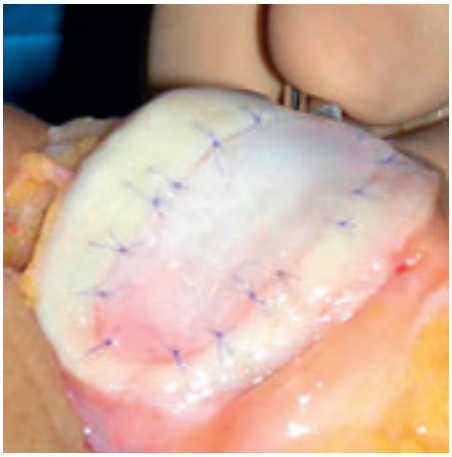

Abbildung 2: Chondroplastik mittels Kollagenmembran (AMIC®) bei einem grossen retropatellaren Knorpelschaden

Operative Therapieverfahren

Abgescherte Knorpel-/Knochenfragmente sollten, wann immer möglich, mit Spezialschrauben oder resorbierbaren Stiften refixiert werden, wenngleich die Chance für eine Einheilung nur bei zirka 60 Prozent liegt. Das Indikationsgebiet betrifft hier hauptsächlich die Abscherfrakturen (flake fracture) und die Osteochondrosis dissecans. Das Einheilungsverhalten dieser abgelösten Knorpel-/Knochenfragmente ist ausschliesslich vom knöchernen Anteil bestimmt, da eine horizontale Integration des Knorpels nicht mehr beobachtet werden kann. Niveauunterschiede stellen ein häufiges Problem dieser Methode dar und können im ungünstigen Fall zur Ausbildung einer Arthrose führen (12, 13).

Debridement

Als weiteres Verfahren zur Behandlung von Knorpelschäden wird das Debridement angewendet. Hierbei werden im Rahmen einer Gelenkspiegelung (Arthroskopie) mit einem rotierenden Instrument (shaver) degenerativ veränderte Knorpelanteile geglättet und knorpelabbauende Enzyme und abgelöste Knorpelstücke aus dem Gelenk herausgespült. Eine Regeneration des geschädigten Knorpels tritt bei dieser Technik nicht ein, der abgetragene zerstörte Knorpel kann sich nicht nachbilden. Lediglich eine zeitlich begrenzte Linderung der Beschwerden über einen Zeitraum von maximal zwei Jahren kann mit diesem Verfahren erreicht werden (14).

Arthroskopische Anbohrung

Bei der arthroskopischen Anbohrung (Pridie-Bohrung) handelt es sich um ein knochenmarkstimulierendes Verfahren (marrow-stimulation-technique). Mit einem Bohrer werden dabei Bohrlöcher in den knöchernen Grund des Knorpelschadens eingebracht. Hierdurch kommt es zum Austreten von Knochenmarkblut, das im Defekt gerinnt und sich als «fibrin clot» mit den darin enthaltenden Stammzellen dem Defekt auflagert. Nach einer sechs- bis achtwöchigen Entlastung entsteht ein faseriger Ersatzknorpel mit eingeschränkten biomechanischen Eigenschaften (15). Auch in der Behandlung von kleinen Knochennekrosen oder Zysten haben die anterograde und retrograde Bohrung einen festen Stellenwert, da hierdurch eine Anregung der Knochenneubildung erreicht werden kann (16).

Mikrofrakturierung

Für die Behandlung von kleinen chondralen Defekten wurde das Verfahren in den letzten Jahren zunehmend durch die Mikrofrakturierung abgelöst. Bei diesem Verfahren erfolgt eine Eröffnung des subchondralen Knochens mit einem Spezialinstrument (Chondropick). Die Regeneration des Knorpels entsteht über eine Einblutung aus dem Knochenmark, sodass hier ebenfalls ein faseriger Ersatzknorpel entsteht. Studien zeigen gute klinische Ergebnisse bei jungen, sportlich aktiven Patienten unter 40 Jahren (17, 18). Nach drei Jahren verschlechtern sich die klinischen Ergebnisse wieder (19). Eine genau definierte postoperative Rehabilitation mit einer sechswöchigen Entlastung sowie die Verwendung einer Motorschiene sind für die Erreichung des Therapieziels unabdingbar.

AMIC

Gerade für ungünstig lokalisierte, grosse Knorpelschäden wurde die neue Methode AMIC (autologe matrixinduzierte Chondroneogenese) entwickelt. Dabei wird das austretende

Knochenmarkblut der Mikrofraktur durch die Abdeckung mit einer sich selbst auflösenden Kollagenmembrane (Chondro-Gide®) im Defekt gehalten (20). Das so gebildete Blutkissen kann durch die enthaltenden Stammzellen in einen Faserknorpel umgewandelt werden. Auch Schäden an der Patella, die anders nicht zu behandeln sind, können mit der AMIC therapiert werden. Da es sich um ein neues Verfahren handelt, lässt sich noch keine Aussage über mittel- bis langfristige Ergebnisse machen. Die kurzfristigen klinischen Resultate sind ermutigend.

Mosaikplastik

Die Transplantation osteochondraler Autografts (Mosaikplastik, OATS) wird zur Behandlung von kleineren Knorpel-/Knochenschäden am Knie und Sprunggelenk eingesetzt. Dabei werden aus einer gering belasteten Zone des Gelenks Knorpel-/Knochenzylinder verschiedener Grössen entnommen und in das Defektareal transplantiert. Der Vorteil dieser Technik liegt bei richtiger Positionierung der Zylinder in einer guten Oberflächenrekonstruktion der Knorpelschicht bei gleichzeitiger Wiederherstellung des geschädigten Knochens. Zur Behandlung grösserer Defekte ist die Methode wegen der hohen Entnahmemorbidität nicht geeignet. Auch sollte auf die Rekonstruktion kleiner chondraler Schäden verzichtet werden, da sich dies mit einer Mikrofrakturierung ohne Schädigung anderer Gelenkstrukturen ebenso gut erreichen lässt.

Die klinischen Ergebnisse zeigen bei korrekter Indikation gute mittelfristige Ergebnisse (21). Wegen fehlender Integration der Zylinder in den gesunden Umgebungsknorpel und Unterschiede in der Knorpelfestigkeit degenerieren die übertragenen Zylinder wieder, was die Langzeitprognose negativ beeinflusst. In der Therapie reiner Schäden der Knorpelschicht verliert diese Methode durch die publizierten schlechten Langzeitergebnisse zunehmend an Bedeutung.

Autologe Chondrozytentransplantation (ACT)

Mit der Autologen Chondrozytentransplantation ist ein neues biologisches Verfahren auf der Grundlage des «tissue engineerings» erstmals in die klinische Anwendung getreten (22). Dabei wird im Rahmen einer Gelenkspiegelung aus einem nicht tragenden Anteil des Gelenks eine kleine Knorpelprobe entnommen und in ein Speziallabor transportiert. Die Knorpelzellen werden dort unter sterilen Bedingungen aus dem Gewebeverbund herausgelöst und in Kulturschalen vermehrt. Bei dieser Kultivierung werden die aus einer 2 x 4 mm grossen Gewebeprobe (Biopsie) des Patienten stammenden Zellen so weit vermehrt, dass sie den Defekt mit einer physiologischen Zelldichte auffüllen können. Nach Ablauf einer drei- bis vierwöchigen Kultivierungszeit ist die von der Defektgrösse abhängige Zielzellzahl (ca. 1 Million Zellen pro cm² Defekt) erreicht. Die Zellen können dann im Rahmen einer offenen Gelenkoperation mithilfe einer zellbeimpften Kollagenmembrane (Chondro-Gide®) in den Defekt eingebracht werden (23). Der früher verwendete Periostlappen wird wegen des häufig zu beobachtenden Überwachsens des Gewebes (Hyperthrophie) in Europa kaum noch eingesetzt. Unter den physiko-chemischen Einflüssen des Gelenkmileus bilden die Zellen, begleitet durch eine genau adaptierte Rehabilitation, einen hochwertigen Regeneratknorpel aus, der fast 90 Prozent der biomechanischen Eigenschaften von gesundem Gelenkknorpel aufweist. Gerade grosse Defekte jüngerer Erwachsener bis 10 cm² sind nur mit diesem Verfahren erfolgreich behandelbar.

Biomaterialien/MACI

Neue Entwicklungen mit dem Ziel, die Anwendung für den Operateur zu erleichtern, haben zum Einsatz von Biomaterialien/MACI (matrixgekoppelte Autologe Chondrozytenimplantation) geführt, die mit den expandierten Chondrozyten bewachsen sind. Hierdurch entsteht ein biotechnologisches Gewebe. Verwendet werden Kollagenschwämme, Hyaluronsäurenetze, Polylactidnetze, PLA/PGA-Netze, Fibrin-, Alginat-, Gelatine- und Kollagengele und so weiter. Netze aus Zuckerverbindungen, wie PLA, PGA und PDS sind hinsichtlich ihrer Maschenweite und ihres Abbaus zu Milchsäure bei der Anwendung zur Knorpelregeneration als problematisch anzusehen.

Für das Erreichen des Therapieziels ist gerade die Synchronie von Zellreifungsprozessen, Bildung knorpelspezifischer Matrixproteine und der Abbau des Biomaterials von entscheidender Bedeutung. Die Kombination von Zellen und Biomaterialien ist äusserst komplex und im Bereich des «tissue engineering» leider noch nicht optimiert. Neueste im klinischen Einsatz befindliche ACT-Produkte verlassen bereits wieder die Verwendung von Biomaterialien und arbeiten mit weitgehend gereiften Knorpelregeneraten (Denovo-T®, ARTRcell 3D®).

Indikation der Autologen Chondrozytenimplantation

Aufgrund der Komplexität der verschiedenen Verfahrensschritte ist die Autologe Chondrozytenimplantation (ACT) anfällig für Fehler. Nur besonders erfahrene Zentren sollen sie durchführen. Mit der ACT können einzelne oder mehrere symptomatische Gelenkknorpelschäden bei Patienten im Alter zwischen zirka 16 und 50 Jahren behandelt werden. Voraussetzungen dafür sind ein intakter Umgebungsknorpel und das Vorhandensein einer Knorpelschulter, unter der die Zellen auf einer Membran fixiert werden können. Die korrespondierende Gelenkfläche sollte genauso weitgehend intakt sein wie der angrenzende Kno-

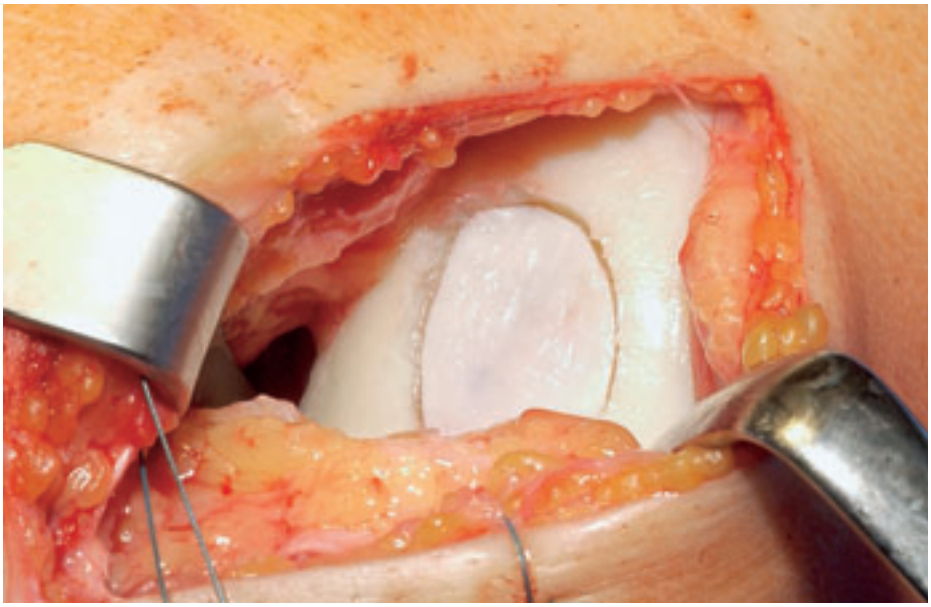

Abbildung 3: Autologe Chondrozytentransplantation mit eingelegter, zellbeladener Kollagenmembran bei einem Knorpelschaden an der medialen Femurkondyle

Abbildung 4: Mediumwechsel unter GMP-Bedingungen bei der Expansion humaner Chondrozyten für die ACT

chen. Eine ausreichende Bandstabilität, eine freie Gelenkbeweglichkeit und eine physiologische Beinachse sind wichtige Voraussetzungen für eine erfolgreiche Anwendung dieser Methode (5).

Studien

In Zeiten zunehmender Verknappung der zur Verfügung stehenden Ressourcen im Gesundheitssystem sind die Anforderungen für einen Wirksamkeitsnachweis neuer Methoden deutlich gestiegen. Im Bereich der Orthopädie und Traumatologie sind diese Nachweise auf einem hohen Evidenzniveau jedoch kaum zu führen. Gut 90 Prozent der routinemässig eingesetzten Operationsverfahren entbehren bis heute einen hohen Evidenznachweis.

Für die drei neueren Verfahren der Knorpelregeneration (Mikrofraktur, Mosaikplastik und ACT) existiert die gleiche Anzahl an Evidenzgrad-1-Studien mit bisher widersprüchlichen Ergebnissen (24). Bewertet man die vier publizierten Evidenzgrad-1-Studien zur ACT nach ihrer wissenschaftlichen Güte, so zeigen alle deutliche methodische Schwächen, was sich auch im Coleman Methodology Score (25) in einer Durchschnittspunktzahl von 64 bei 100 möglichen Punkten objektivieren lässt.

Erst eine im Februar 2008 publizierte Evidenzgrad-1-Studie (26), bei der die ACT in der bisher grössten prospektiv randomisierten Multizenterstudie mit der Mikrofraktur klinisch und histologisch verglichen wurde, zeigt valide Ergebnisse. Diese von der höchsten europäischen Arzneimittelbehörde (EMEA) massgeblich mitgestaltete Studie konnte erstmals einen Coleman Score von 93 der 100 möglichen Punkte erreichen.

Diese Vergleichstudie ergab bei verblindeter Auswertung der in einer Second-look-Arthroskopie gewonnenen Histologie eine signifikante Überlegenheit der ACT im Vergleich zur Mikrofraktur bereits zwölf Monate nach der Operation. Klinisch zeigten sich erwartungsgemäss innerhalb der ersten zwölf Monate noch keine signifikanten Unterschiede zwischen den Methoden. Im längeren Follow-up sollte sich die histologische Überlegenheit jedoch auch klinisch zeigen.

In einer Vielzahl von teils älteren Publikationen (Evidenzgrad 2 bis 4) wurde über die Ergebnisse nach ACT berichtet. Dabei konnte die Konstanz der klinischen Ergebnisse über einen Zeitraum von mehr als zehn Jahren nachgewiesen werden. Auch Messungen der Knorpelfestigkeit ergaben für die ACT Werte, die bei etwa 90 Prozent eines gesunden Gelenkknorpels lagen (27).

Ein signifikanter Anstieg der klinischen Scores lässt sich in allen Publikationen zur ACT belegen. Damit profitieren Patienten mit symptomatischen Knorpelschäden von der Anwendung der ACT deutlich.

Nachbehandlung bei ACT

Um eine Ausreifung des zunächst noch fragilen Regeneratknorpels nach einer knorpelregenerierenden Operation zu ermöglichen, muss die Rehabilitation nach einem standardisierten Schema erfolgen. Dabei ist eine Mobilisation zunächst für sechs Wochen nur mit Teilbelastung möglich. Daneben spielt die tägliche sechsstündige Verwendung einer Motorschiene eine wichtige Rolle bei der Ernährung und Stimulation der Knorpelzellen zur Bildung des Knorpelgewebes (28).

Eine vollständige Ruhigstellung in einem Gips sollte bei der Rehabilitation von Knorpelschäden gänzlich vermieden werden. Auch die Bewegungsfreiheit des Gelenks wird in Abhängigkeit vom Ort des Schadens während der ersten sechs Wochen eingeschränkt. Im Anschluss erfolgt der stufige Übergang auf Vollbelastung. Leichte Sportarten können nach einem halben Jahr begonnen werden. Volle Sportfähigkeit ist erst nach 18 Monaten gegeben.

Zusammenfassung

Unter Berücksichtigung der jeweiligen Vor- und Nachteile der verschiedenen knorpelregenerativen Methoden ist eine operative Therapie erst bei einem symptomatischen Knorpelschaden Grad III bis IV erforderlich. Geringere Schäden lassen sich durch die Anwendung konservativer Therapiemassnahmen hinsichtlich bestehender Beschwerden positiv beeinflussen. Als operative Therapie kann bei einer Defektgrösse bis 2,5 cm² eine Mikrofrakturierung oder eine Pridie-Bohrung als «first line treatment» empfohlen werden. Ist der subchondrale Knochen neben dem Knorpel mitbetroffen, so kann bei Defektgrössen zwischen 1,5 und 3 cm² eine Knorpel-Knochen-Transplantation durchgeführt werden. Sind grössere oder tiefere Knochenschäden in der Defektzone vorhanden, sollte vorgängig ein Knochenaufbau durch eine autologe Spongiosaplastik erfolgen.

Knorpelschäden zwischen 3 und 10 cm² können lediglich durch die Autologe Chondrozytentransplantation mit guten und sehr guten Ergebnissen über einen längeren Zeitraum behandelt werden. Ein harter Evidenznachweis liegt mittlerweile vor. Bei jungen Patienten, bei denen eine ACT nicht mehr indiziert ist, kann möglicherweise durch die Anwendung der AMIC eine temporäre Verbesserung bis zur Prothesenimplantation erzielt werden.

Unabdingbare Voraussetzung für eine erfolgreiche Therapie ist neben physiologischen Gelenkfunktionen und Beinachsen eine standardisierte Rehabilitation. Ist das Gelenk durch eine Arthrose schwer geschädigt und das Alter des Patienten über 60 Jahre, kann nur noch ein künstlicher Gelenkersatz Abhilfe schaffen. Durch eine moderne stadiengerechte Therapie und Ausnutzung aller therapeutischen Massnahmen lassen sich Gelenkknorpelschäden bereits heutzutage klinisch gut behandeln. ◆

Korrespondenzadresse:
Prof. h.c. PD Dr. med. M.R. Steinwachs
Zentrum für Orthobiologie & Knorpelregeneration
Schulthess Klinik
Lengghalde 2
8008 Zürich
Tel. 044-385 74 90
E-Mail: matthias.steinwachs@kws.ch

Potenzielle Interessenkonflikte: keine

Literatur:

1. Mow V.C., Proctor C.S., Kelly M.A.: Biomechanics of articular cartilage. In: Nordin M., Frankel V.H. (eds): Basic biomechanics of the musculo-skeletal system, 1989; ed 2. Philadelphia PA Lea & Febinger: 31–57.
2. IKDC-Score, International Cartilage Repair Society, ICRS-Newsletter 1999
3. Mankin H.J.: The response of articular cartilage to mechanical injury. J Bone Joint Surg 1982; 64(3): 460–466.
4. Steinwachs M.R. et al.: Clinical and cell biology aspects of autologous chondrocytes transplantation. Unfallchirurg 1999; 102(11): 855–860.
5. Behrens P. et al.: Stellungnahme der Arbeitsgemeinschaft Autologe Chondrozyten-Transplantation (ACT) und Tissue Engineering unter Schirmherrschaft der DGU und DGOOC, Z Orthop 2002; 132–137.
6. Mankin H.J.: The response of articular cartilage to mechanical injury. J Bone Joint Surg Am 1982; 64(3): 460–466.
7. Shapiro F., Koide S., Glimcher M.J.: Cell origin and differentiation in the repair of full-thickness defects of articular cartilage. J Bone Joint Surg Am 1993; 75(4): 532–553.
8. Bachmann G. et al.: Comparison of different MRT techniques in the diagnosis of degenerative cartilage diseases. In vitro study of 50 joint specimens of the knee at T1. 5. Fortschr Rontgenstr 1997; 166: 429–436.

9. McCauley T., Disler D.: MRI of articular cartilage. Radiology 1998; 209: 629–640.
10. Reginster J.Y. et al.: Long-term effects of glucosamine sulphate on osteoarthritis progression: a randomised, placebo-controlled clinical trial. Lancet 2001; 357: 251–256.
11. Bellamy N. et al.: Intraarticular corticosteroid for the treatment of osteoarthritis of the knee. Cochrane Database of Systematic Reviews 2007.
12. Messner K., Maletius W.: The long-term prognosis for severe damage of to weight-bearing cartilage in the knee. Acta Orthop Scand 1996; 67: 165–168.
13. Bohndorf K.: Injuries at the articulating surfaces of bone (chondral, osteochondral, subchondral) fractures and osteochondrosis dissecans. Eur J Radiol 1996; 22: 22–29.
14. Magnuson P.B.: Joint debridement surgical treatment of degenerative arthritis. Surg Gynecol Obstet 1941; 73: 1–9.
15. Pridie K.H.: A method of resurfacing osteoarthritic knee joints. J Bone Joint Surg [Br] 1959; 41: 618–619.
16. Steinwachs M.R., Guggi T., Kreuz P.C:. Marrow stimulation Technique. Injury 2008; 39(S1): 26–31.
17. Steadman J.R. et al.: Outcomes of microfracture for traumatic chondral defects of the knee: average 11-year follow-up. Arthroscopy 2003; 19(5): 477–484.
18. Kreuz P.C. et al: Is microfracture of chondral defects in the knee associated with different results in patients aged 40 years or younger? Arthroscopy 2006; 22(11): 1180–1186.
19. Kreuz P.C. et al.: Results after microfracture of full-thickness chondral defects in different compartments in the knee. Osteoarthritis Cartilage 2006; 14(11): 1119–1125.
20. Behrens P.: Matrixgekoppelte Mikrofrakturierung. Arthroskopie 2005; 18: 193-197.
21. Hangody L. et al.: Arthroscopic autogenous osteochondral mosaicplasty for the treatment of femoral condylar articular defects. A preliminary report. Knee Surg Sports Traumatol Arthrosc 1997; 5: 262–267.
22. Brittberg M. et al.: Treatment of deep cartilage defects in the knee with autologous chondrocyte transplantation. N Engl J Med 1994; 331: 889–895.
23. Steinwachs M.R., Kreuz P.C.: Autologous Chondrocyte Implantation in chondral defects of the knee with a type I/III collagen membrane: A prospective study with a 3-year follow up. Arthroscopy 2007; 23: 381–387.
24. Knutsen G. et al.: Autologous chondrocyte implantation compared with microfracture in the knee. A randomized trial. J Bone Joint Surg 2004; 86-A(3): 455–464.
25. Jacobsen R.B., Engelbretsen L., Slauterbeck R.: An Analysis of the Quality of Cartilage Repair Studies. JBJS 2005; 87: 2232–2239.
26. Saris D. et al.: Characterized chondrocyte implantation results in better structural repair when treating symptomatic cartilage defects of the knee in a randomized controlled trial versus microfracture. AJSM 2007; 36: 235–246.
27. Peterson L. et al.: Autologous Chondrocyte Transplantation, Biomechanics and Long-Term Durability. Am J Sports Med 2002; 30/1: 2–12.
28. Rodrigo J.J. et al.: Improvement in full thickness chondral defect healing in the human knee after debridement and microfracture using continuous passive motion. Am J Knee Surg 1994; 7: 109–116.
29. Raman R. et al.: Efficacy of Hylan G-F 20 and Sodium Hyaluronate in the treatment of Osteoarthritis of the knee. A prospective randomized clinical trial. The Knee 2008, in press.

Die zervikale Diskushernie

Diagnostik und Therapie aus nicht operativer Sicht

Gérard Hämmerle

Die symptomatische zervikale Diskushernie ist ein häufig unterschätztes Krankheitsbild, zumal die klassischen Symptome des dermatombezogenen Schmerzes und der dazugehörigen neurologischen Ausfälle nicht immer obligate klinische Zeichen sind. Die korrekte Anamnese sowie Untersuchung bilden die diagnostischen Eckpfeiler. Die Bildgebung alleine, insbesondere MRI und CT, gelten für die Diagnoseerhebung nicht als Goldstandard. Die Differenzialdiagnosen reichen von Lyme-Borreliose bis zur Rotatorenmanschettenruptur der Schulter. Die Kombination medikamentöser, manueller sowie interventioneller Behandlungsmethoden sind bei richtiger Indikationsstellung häufiger erfolgreich als allgemein angenommen.

Radiologische Veränderungen sind im siebten Lebensjahrzehnt bei 85 Prozent der Bevölkerung objektivierbar, glücklicherweise in den meisten Fällen jedoch asymptomatisch (1). Dies wird auch durch verschiedene Arbeiten bestätigt, welche sich mit der Korrelation zwischen Nacken-, Schulter- und/oder Armbeschwerden und MRI-Veränderungen an der Halswirbelsäule beschäftigen (2). Ähnlich wie bei der Lendenwirbelsäule zeigt sich, dass die Überinterpretation radiologischer Veränderungen zu falschpositiven Diagnosen führt. Dies wiederum zeigt, welch wichtigen Stellenwert Anamnese, klinische Untersuchung und Erfahrung in der Diagnose und schlussendlich Behandlung der zervikalen Diskushernie einnehmen. Fest steht, dass die degenerativen Veränderungen vor allem die unteren HWS-Abschnitte betreffen und deshalb die symptomatische Diskushernie auf HWK5/6 sowie HWK6/7 mit Abstand die häufigsten betroffenen Segmente darstellen.

Pathophysiologie

Altersbedingte Veränderungen der chemischen Zusammensetzung des Nucleus pulposus und des Annulus fibrosus führen zu einer Verschlechterng der viskoelastischen Eigenschaften der Bandscheibe. Im Bereich der Bandscheibe entstehen Risse, die bis zum Nucleus pulposus reichen. Die Folgen sind Diskusprotrusionen/Hernien sowie kontinuierliche Ausdünnung der Bandscheibe. Es kommt zu Überlastungen der Intervertebralgelenke sowie Wirbelkörper, was im Lauf der Zeit Facettengelenksarthrosen sowie Osteochondrosen hervorruft. Die dadurch entstandenen Einengungen der Neuroforamina und des Spinalkanals können zu zusätzlichen Kompressionen der Nervenleitstrukturen führen.

Dr. med.
G. Hämmerle

Die exakte Pathogenese des radikulären Schmerzes ist nicht ganz geklärt. Sicher spielt neben der mechanischen Kompression des Nervs der begleitende inflammatorische Prozess eine zentrale Rolle beim radikulären Reiz- und Schmerzsyndrom. Innerhalb des gereizten Nervs kommt es zu einer erhöhten Permeabilität der begleitenden Blutgefässe, was sich sekundär als perineurales Ödem der Nervenwurzel manifestiert. Chronisches Ödem und Fibrosierung innerhalb der Nervenwurzel haben eine Erniedrigung der Reizschwelle und somit eine erhöhte Sensibilität der Nerven zur Folge. Verantwortlich für diese «Entzündungssuppe» sind einerseits neurogene Schmerzsubstanzen aus den Zellkörpern afferenter Neurone und andererseits nicht neurogene Schmerzsubstanzen, welche direkt vom Bandscheibengewebe produziert werden *(Tabelle 1)*.

> **“Die meisten Patienten mit symptomatischen zervikalen Diskushernien können konservativ behandelt werden.”**

Symptome

Weniger bekannt ist die Tatsache, dass eine zervikale Wurzelkompressionsproblematik nicht nur mit einer typischen Radikulopathie (Brachialgie), sondern auch häufig mit lokalen HWS- aber auch BWS-Beschwerden einhergeht. In der Studie von Henderson et al. (3)