



HPV-induzierte Warzen und Kondylome

NACH EINEM VORTRAG VON PD DR. WERNER KEMPF ANLÄSSLICH EINER FORTBILDUNG DES UNIVERSITÄTSSPITALS ZÜRICH IM DEZEMBER 2007

Dieser Beitrag geht auf die Epidemiologie und Übertragungswege der humanen Papillomaviren sowie auf die Diagnostik und Therapie der Warzen und Kondylome ein und zeigt mögliche Perspektiven für die Zukunft auf.

Das humane Papillomavirus (HPV) gehört zu den DNA-Viren und ist Hauptverursacher von Warzen. Es befällt die Epithelzellen der Epidermis oder der oralen beziehungsweise genitalen Schleimhaut und führt dort zu einem unkontrollierten Wachstum. Es sind über 150 HPV-Typen bekannt, die je nach Ort des Auftretens der Läsion in mukosale oder kutane Typen unterteilt werden können. Eine Spezialgruppe stellen die kutanen EV-Typen dar, die unter anderem mit der Epidermodysplasia verruciformis assoziiert sind. Für die Entstehung der weitverbreiteten *Verruca vulgaris* sind die kutanen HPV-Typen 1 bis 4 (Tabelle 1) verantwortlich. Bestimmte HPV-Typen können kausal an der Entstehung maligner Tumoren beteiligt sein. Zu den HPV-Hochrisikotypen gehören vor allem die Typen 16, 18, 31, 33, 35 (1). Diese tragen zwei Onkogene E6 und E7, die bei der Entstehung anogenitaler Karzinome, insbesondere des Zervixkarzinoms und deren Vorstufen, aber auch bei gewissen Subtypen enoraler Plattenepithelkarzinome eine wichtige Rolle spielen. Feigwarzen (*Condylomata acuminata*) werden fast immer (>90%) von den Low-Risk-Typen 6 und 11 ausge-

löst. Bei der Epidermodysplasia verruciformis, einer Genodermatose, können sich etwa die Hälfte der Läsionen in multiple Plattenepithelkarzinome transformieren. Kutane EV-assoziierte HPV-Typen kommen häufig in epithelialen Tumoren wie aktinischen Keratosen bei immunkompetenten Patienten vor. Bei den über 60-jährigen EV-HPV-infizierten Patienten ist das Risiko, an aktinischen Keratosen zu erkranken, um das 13-Fache erhöht (2, 3).

Epidemiologie, Übertragungswege

Kutane Warzen treten im Kindes- und Jugendalter besonders gehäuft auf, wobei der Altersgipfel bei den 12- bis 16-Jährigen liegt. Rund 10 bis 22 Prozent der Schulkinder in Industrienationen sind betroffen, Mädchen häufiger als Knaben. Warzen treten bei 70 Prozent der Erkrankten an den Händen auf (4, 5) (Abbildung 1). Eine Ansteckung erfolgt entweder durch direkten Körperkontakt, über kontaminierte Gegenstände oder auch in Feuchtbereichen wie Schwimmbad, Sauna, aber auch in Turnhallen oder Hotelzimmern. Die HPV-Infektion gehört zu den häufigsten sexuell übertragenen Krankheiten. Bei infizierten Schwangeren besteht ein Risiko zur peri- oder postnatalen Übertragung auf das Neugeborene.

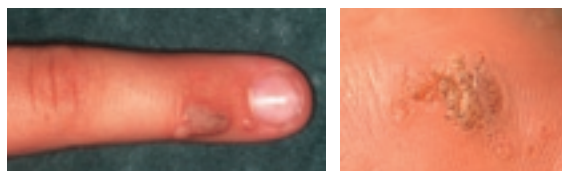

Abbildung 1: Warzen: Hände und Füße sind Prädilektionsstellen

Tabelle 1:

Auswahl von HPV-Typen

Tumor	HPV-Typ
Kutane Warzen	
Tiefe Plantarwarzen (Myrmezien)	1, 2, 4, 63
Mosaikwarzen	2
Verrucae vulgares	2, 4, 27, 1, 26–29, 41, 49, 57, 75–77
Verrucae planae juveniles	3, 10, 28, 29, 49
EV-spezifische Effloreszenzen	5, 8, 9, 12, 14, 15, 17, 19, 20, 21–25, 36, 38, 47, 50
Hautwarzen von Nierentransplantierten	1–6, 8, 10, 12, 15–17, 25, 27–29, 41, 49, 57, 75–77 usw.
Mukosale Warzen	
Condylomata acuminata	6, 11
Zervikale intraepitheliale Neoplasien (Zervixkarzinom)	
	16, 18

Die Prävalenz genitaler Kondylome liegt vermutlich bei 1 bis 2 Prozent der Bevölkerung, wobei die Zahl der subklinisch Infizierten von etwa 10 Prozent deutlich höher liegt. Bei 60 Prozent der Patienten sind Antikörper gegen HPV-Viren vorhanden, was auf eine aktuelle oder frühere Infektion hinweist. Genitoanale Warzen im Kindesalter sind sehr oft (bei 43% der Kinder) ein Hinweis auf sexuellen Missbrauch (6). Ein anderer Übertragungsweg für HPV bei Kindern ist die Auto- oder Heteroinokulation, zum Beispiel ausgehend von Fingerwarzen.

Regression

Die Inkubationszeit vom Virenkontakt bis zum Ausbruch der Läsion beträgt sechs Wochen bis mehrere Monate. Zu über 60 Prozent bilden sich kutane Warzen innerhalb von zwei Jahren spontan zurück, wobei die Regressionsrate vom HPV-Typ abhängig ist. Auch Condylomata acuminata bilden sich innert fünf Jahren zu 54 Prozent zurück (Allen 1998). Vom Typ 1 ausgelöste Läsionen heilen besser ab als HPV-Typ-2-, -27-, -57-bedingte Warzen (7, 8). Der unter Immunsuppression beobachtete HPV-Typ 56 scheint sogar therapieresistent zu sein.

Diagnostik

Die Diagnose kutaner und genitaler Warzen erfolgt normalerweise klinisch. Eine weitergehende Diagnostik ist zur Abgrenzung maligner Tumore wichtig. Bei periungualen Warzen sollte an einen möglichen M. Bowen, bei subungualen Warzen differenzialdiagnostisch an ein amelanotisches Mela-

nom gedacht werden. Eine Biopsie ist bei atypischen Formen, wiederholten Rezidiven, Therapieresistenz, Grössenzunahme trotz Therapie und bei immunsupprimierten Patienten indiziert.

Verrucae-Therapiespektrum

Die wichtigsten Indikationen für eine Therapie sind Schmerzen, Funktionseinschränkung durch Fehlbelastungen und Schonhaltungen bei Warzen im Fussbereich. Auch die Beeinträchtigung im sozialen Kontakt durch gut sichtbare Warzen zum Beispiel

Tabelle 2:

Bewertung der Evidenz der Verrucae-therapien

(EBM/Metaanalyse: Gibbs Cochrane Database Syst Rev 2003/2006)

Salicylsäure	++++
Kryotherapie	+++
Bleomycin	+++
Retinoide	+++
PDT	+++
DCP-Sensibilisierung	++
CO ₂ -Laserablation	++
Imiquimod	+
Podophyllotoxin	+
Komplementärmedizin	+

++++ = gut, +++ = ordentlich, ziemlich genügend
++ = düftig, schlecht, + = ungenügend

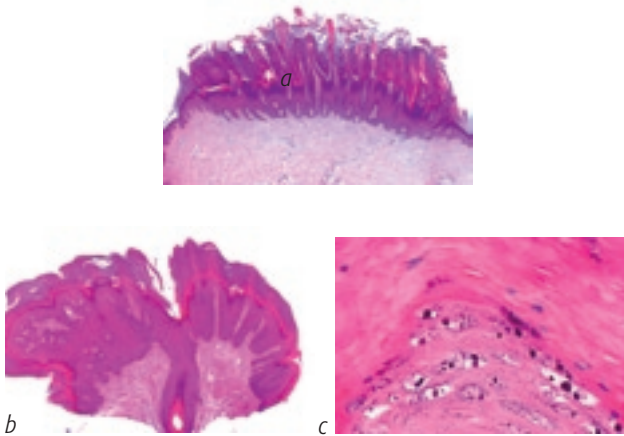


Abbildung 2: HPV-bedingte morphologische Veränderungen
 a) bei einer Verruca vulgaris (Übersicht); b) bei Condyloma acuminatum (Übersicht) mit charakteristischen Koilozyten (c)

an den Händen darf nicht unterschätzt werden. Das Verrucae-Therapiespektrum erstreckt sich über folgende Methoden (Tabelle 2):

- Keratolyse
- Destruktion des virusbefallenen Epithels
- Immunmodulation
- Einsatz von Virostatika
- Alternativmedizin.

Leider ist keine der zur Verfügung stehenden Therapien ubiquitär, das heißt bei allen Virusformen wirksam. Es ist hilfreich, die Patienten auf die limitierende Wirksamkeit einzelner Methoden sowie auf den Zeitaufwand und die Rezidivneigung von Warzen hinzuweisen, um frühzeitigen Therapieabbrüchen entgegenzuwirken. Wichtigstes Gebot bei der Behandlung von Warzen ist die Vermeidung von bleibenden Schäden, insbesondere von Vernarbungen oder Nageldystrophien. Zur Vermeidung einer Onychodystrophie sollten periunguale Verrucae eher nicht mit Bleomycin oder 5-FU, sondern besser mit CO₂-Laser oder Imiquimod behandelt werden.

Keratolyse

Ein wichtiger Pfeiler in der Behandlung von Warzen im Hand- und Fussbereich ist die Keratolyse mittels Salicylsäure. Diese wird in verschiedenen Konzentrationen und Applikationsformen (Pflastern, Tinkturen, Vaseline) eingesetzt, meist kombiniert mit einem vorgängigen Abtragen mit einer Skalpellklinge. Vorteil der Keratolyse ist die weitgehende Schmerzfreiheit, die geringen Kosten und die narbenlose Rückbildung der Warzen. Die Anwendung von Salicylsäure ist effektiver als die Kryotherapie und ist in Kombination mit 5-FU (63%) wirksamer als eine Monotherapie (23%) (9).

Alternativ kann 85-prozentige Ameisensäure oder 15-prozentiges Glykolsäuregel verwendet werden (10).

Säurebehandlung

Eine säureinduzierte Koagulationsnekrose in 2 bis 4 Behandlungen mit Monochloressigsäure (Acetocautin®) ergeben eine Remissionrate von 66 bis 97 Prozent (11, 12). Nebenwirkungen sind Schmerzen. Kontraindiziert ist eine Säuretherapie von Warzen im Gesichts- und Genitalbereich und während der Schwangerschaft. Nach 4 Behandlungen mit einer Mischung aus verschiedenen Säuren (Solcoderm®) kann eine Remissionsrate von 81 bis 88 Prozent erreicht werden (13, 14).

Kryotherapie

Eine weitverbreitete Therapieform ist die Kryotherapie. Dabei haben die Art der Anwendung (Kontakt, Spray, Wattestäbchen), die Zeitintervalle (2, 3 oder 4 Wochen) zwischen den Behandlungen oder die Gefrierzyklen (1 oder 2 Zyklen) keinen Einfluss auf die Wirksamkeit. Die Remissionsrate liegt bei 31 bis 52 Prozent. Diese kann nur durch aggressivere, aber deutlich schmerzhaftere Anwendungen mit Gefrierzeiten von zehn Sekunden oder in Kombination mit einer Keratolyse (z.B. 70%-ige Salicylsäure täglich) auf 89 Prozent erhöht werden (15). Vorteil der Kryotherapie ist die einfache Handhabung, die Nachteile sind Schmerzen und Blasen (64%). Als Monotherapie ist die Kryotherapie wenig effizient (16).

Chemotherapie

Die Ansprechrate bei einer Warzetherapie mittels 5-Fluorouracil (Verrumal®-Lösung) kann von 46 Prozent durch die Kombination mit Salicylsäure auf 64 Prozent erhöht werden. 5-Fluorouracil ist bei periungualen Warzen kontraindiziert (Onycholyse).

Bleomycin

Die intraläsionale Injektion von Bleomycin mittels Dermojet (0,25 E/ml + Lido 1%) ist bei hartnäckigen plantaren Warzen eine mögliche Alternative zur Kryotherapie. Sie ist zwar schmerzhafter, benötigt aber nur 1 bis 4 Applikationen und weist eine höhere Remissionrate auf (bis 90% vs. Kryotherapie 40 bis 50%). Bleomycininjektionen sollten jedoch nicht im Bereich der Finger und Zehen durchgeführt werden. Bleomycin auf Läsionen getropft und Pricken der Warzen zeigt eine 92-prozentige Ansprechrate nach 4 Sitzungen (17).

Immunaktivatoren

Zur Anwendung von Immunaktivatoren gibt es wenige Studien, die nur eine niedrige Evidenz aufweisen. Der Einsatz von 0,05- bis 0,5-prozentigem Diphenylcyclopropenon rechtfertigt sich für therapieresistente palmoplantare Warzen. Innert sechs Monaten wurde eine Rückbildung der Läsionen bei

60 bis 88 Prozent der Behandelten festgestellt (18). Ein Vorteil der Immuntherapie sind die niedrigen Rezidivraten. Es wurden während zwei Jahren keine Rückfälle beobachtet (19).

Imiquimod

Während Imiquimod bei anogenitalen Condylomata acuminata, auch bei Kindern, eine First-Line-Therapie darstellt, bedingen vorderhand die variablen Ansprechraten und die hohen Kosten einer Imiquimodtherapie (Aldara®-Crème) bei vulgären Warzen eine restriktive Indikationsstellung. Die Rezidivraten unter Einsatz von Imiquimod betragen nach mehrwöchiger beziehungsweise mehrmonatiger Behandlung nur 14 Prozent und sind somit tief (20).

Photodynamische Therapie

Die photodynamische Therapie ist eine teure und potenziell schmerzhafteste Behandlungsoption für therapierefraktäre Plantarwarzen. Die Ansprechraten nach 3 Sitzungen einmal pro Woche mit 20-prozentigem ALA versus Placebo-PDT lagen zwischen 56 und 75 Prozent (vs. 23 bis 42%) (21, 22).

Lasertherapie

Mit einer Laserbehandlung können bei therapierefraktären multiplen oder grossen, solitären Läsionen gute Resultate erzielt werden. Neben dem CO₂-Laser wird der gepulste Farbstofflaser eingesetzt. Vorteile des Farbstofflasers gegenüber dem CO₂-Laser sind die geringeren Schmerzen, die weniger ausgeprägte Narbenbildung, das Fehlen einer offenen Wundfläche sowie die besseren Remissionraten von 48 bis 92 Prozent (gegenüber 23%) (23, 24, 25).

Komplementärmedizin

Eine plazebokontrollierte Doppelblindstudie an 60 homöopathisch behandelten Kindern mit Verrucae zeigte nach acht Wochen bei 9 von 30 Kindern eine Reduktion des Areals um 50 Prozent versus 7 von 30 Kindern unter Plazebo (26).

Die Phytotherapie mit Grünteextrakt (Polyphenon E®) konnte eine antivirale und immunmodulatorische Wirkung der enthaltenen Katechine aufzeigen. Die Applikation eines Pflasters für sechs Tage mit anschliessender mechanischer Abtragung mit Bimsstein zeigte gute Ansprechraten (85% vs. Kryotherapie 49%) (27).

Eine simulierte Radiotherapie ergab nach 3 Sitzungen eine Remission bei 5 von 9 Kindern (28).

Tabelle 3:

Condylomata-acuminata-Therapie

Ärztl. verordnete Selbsttherapie	Ärztl. durchgeführte Therapie
Podophyllotoxin	Trichloressigsäure
Imiquimod	Kryotherapie
Interferon-beta-Gel	Elektrochirurgie
	Scherenschlag/Kürettage
	Vakzinierung

Partnerbehandlung!

Verrucae bei Immunsuppression

Etwa die Hälfte der Transplantatempfänger leidet an multiplen, therapierefraktären Warzen, wobei das Risiko mit den Jahren nach der Transplantation zunimmt. Diese können sich über das gesamte Integument (Arme, Gesicht) verteilen (29). Da mit keiner der Behandlungsmethoden dauerhaft ein warzenfreier Zustand erreicht wird beziehungsweise die Rezidivrate sehr hoch ist, sollte ein realistisches Therapieziel gesetzt werden. Disseminierte Verrucae können entweder mittels Retinoid Acitretin (Neotigason® 25–30 mg/Tag) behandelt werden, wobei das Risiko für das Wiederauftreten von Warzen nach Absetzen der Therapie enorm hoch ist. Andererseits kann Imiquimod (3 x/Woche während 9 Wochen) eingesetzt werden, wobei 1 bis 5 von 12 Patienten auf die Behandlung ansprechen (30).

Therapie von Kondylomen

Die Therapiewahl richtet sich nach Lokalisation, Anzahl, Grösse und den Begleitumständen wie Schwangerschaft oder Immunsuppression (Tabelle 3). Destruierende Massnahmen weisen oft gute initiale Heilungserfolge, aber hohe Rezidivquoten auf, während es sich bei immunmodulierenden Methoden genau umgekehrt verhält (Tabelle 4). Deshalb ist es nahe liegend, diese Therapieoptionen zu kombinieren. Als wirksam hat sich beispielsweise die Laserbehandlung oder Elektroauterabtragung mit anschliessender Imiquimodtherapie erwiesen (31).

Tabelle 4:

Rezidivraten bei genitalen Kondylomen

Podophyllin	21–65%
Chirurgische Exzision	19–22%
Elektrodesikkation	25%
CO ₂ -Laser	6–49%
Kryotherapie	25–39%
Interferone	21–25%
Imiquimod	13%

Es ist wichtig, die Patienten sorgfältig und behutsam auf die Übertragbarkeit der Viren hinzuweisen und über das Auftreten von Rezidiven und über mögliche Begleiterscheinungen der Therapie wie lokale Hautreaktionen und gelegentliche Schmerzen zu informieren.

Kondylome in der Schwangerschaft dürfen nicht mit Podophyllotoxin oder Interferon behandelt werden, auch Imiquimod ist nicht zugelassen. Als sichere Methoden gelten der Einsatz von Laser/Elektrokoagulation, Kryotherapie und Trichloressigsäure. Eine Sectio caesarea ist nur bei Verlegung der Geburtswege indiziert (32). Kondylome bei Immunsupprimierten können mit CO₂-Laser, Imiquimod, Podophyllotoxin oder Kryotherapie therapiert werden, wobei biotisch ein Karzinom ausgeschlossen werden sollte.

Podophyllotoxin

Die 0,05-prozentige Podophyllotoxin-Lösung Condyline®, Warix® wird vom Patienten zweimal täglich über drei Tage aufgetragen. Danach folgt eine viertägige Pause und wird bis zu 4 Zyklen wiederholt. Empfehlenswert ist diese Therapie bei geringer Anzahl und bei nicht hyperkeratotischen Läsionen (33, 34).

Imiquimod

Mittel der Wahl gegen Kondylome ist die Immunmodulation mittels Imiquimod. Die Abheilungsrate beträgt bis zu 72 Prozent und kann mit der Kombination einer vorgängigen Laserbehandlung auf 90 Prozent erhöht werden.

Der Vorteil von Imiquimod ist die geringe Rezidivrate von 9 bis 19 Prozent (34). Als nachteilig werden die lange Behandlungsdauer (8–16 Wochen) und mögliche Irritationen bewertet. Frauen sprechen generell besser auf die Therapie an. Bei Psoriasis oder Lichen ruber ist Imiquimod kontraindiziert.

Lasertherapie und PDT

Wie bereits erwähnt ist die Kombinationstherapie von CO₂-Laser und Imiquimod sehr effektiv (31). Die Resultate mit photodynamischer Therapie sind etwa mit denjenigen der Lasertherapie vergleichbar (35).

Phytotherapie

Auch bei Kondylomen kann die antivirale und immunmodulatorische Wirkung von Grünteeextrakt (Polyphenon E®) genutzt werden, wobei Frauen (63%) besser ansprechen als Männer (49%) (35).

Beratung

Der Kondomgebrauch kann nachweislich die Übertragung von HPV-Viren reduzieren (-70% bei 100%

Kondomgebrauch) (36). Auf orogenitale Sexualpraktiken sollte aber verzichtet werden.

Es gibt keine Evidenz für eine gesteigerte Rate an Zervixkarzinom bei Partnerinnen von infizierten Patienten (37).

Vakzinierung

Ziel der Vakzinierung ist die Verhinderung von Zervixkarzinomen, deren Vorläuferläsionen CIN2/3 und anderen HPV-16- und HPV-18-assoziierten Karzinomen. Es stehen eine bivalente HPV-16/18-Vakzine (GlaxoSmithKline, Cervarix®) und eine quadrivalente HPV-6/11/16/18-Vakzine zur Verfügung (Sanofi Pasteur MSD; Gardasil®). Letztere verhindert 90 Prozent der Genitalwarzen. 10 Prozent werden durch andere HPV-Viren verursacht. Nach den Vorgaben des BAG sind 11- bis 15-jährige Mädchen die Zielgruppe. Zudem ist eine Nachholimpfung im Alter von 15 bis 19 Jahren empfohlen, und aufgrund der individuellen Situation ist eine ergänzende Impfung nach der Adoleszenz mit der Alterslimite aktuell von 26 Jahren möglich. Die Impfung der Knaben wird nicht empfohlen. Das Impfschema beinhaltet 3 Dosen im Abstand von 0, 2 und 6 Monaten. Die Impfung kostet etwa 500 Franken und wird von der Krankenkasse übernommen. In verschiedenen Kantonen ist ein entsprechendes Impfprogramm gestartet worden.

Zukunftsperspektiven

Um in Zukunft therapeutisch besser intervenieren zu können, wird es notwendig sein, die pathogenetischen Mechanismen noch besser zu verstehen, insbesondere auch Regressionsmechanismen von Warzen und Subgruppen von Patienten zu identifizieren, um Ansprech- und Rezidivraten zu verbessern. Neben neuen Therapeutika wie zum Beispiel Virostatika werden Vakzine zur Prophylaxe und zu therapeutischen Zwecken ein wichtiges Thema bleiben. ●

Gisela Stauber-Reichmuth

Korrespondenzadresse

PD Dr. med. Werner Kempf

Dermatologische Praxis

Schaffhauserplatz 3, 8006 Zürich

Tel. 043-443 11 55

E-Mail: kempf@kempf-kettelhack.ch

Interessenkonflikte: keine

Literaturliste bei PD Dr. Kempf oder beim Verlag